



Jornal Brasileiro
de Ginecologia

Resumos do 45° Congresso da SGORJ
XXIV Trocando Ideias
22 a 24 de Junho de 2021
On-line

Volume 131, Número 1

2021

Janeiro - Junho

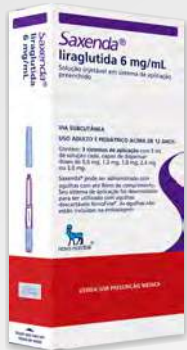

SGORJ - Associação de Ginecologia e
Obstetrícia do Estado do Rio de Janeiro
www.sgorj.org.br

Saxenda®

liraglutida

O ÚNICO AGONISTA DO RECEPTOR DE GLP-1 APROVADO PARA O TRATAMENTO DA OBESIDADE EM ADULTOS E ADOLESCENTES.^{1,4}



9 DE 10 PACIENTES alcançaram perda de peso.¹

Sendo que **1 em cada 3** perderam mais de **10%** do peso corporal.¹

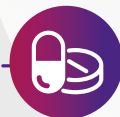

Saiba mais sobre a segurança do produto:^{1,5,6}



SEGURANÇA CARDIOVASCULAR

É seguro para pacientes com alto risco cardiovascular.⁵



INTERAÇÃO MEDICAMENTOSA:¹

- Não possui interação medicamentosa com a maioria dos antidiabéticos orais;⁴
- Não interage com contraceptivos hormonais e medicações neuropsiquiátricas.⁶

*Não usar concomitantemente com I-DPP4⁷ ou outro análogo de GLP1.¹ É possível ajuste de dose para sulfonilureias ou insulinas.¹

Referências Bibliográficas: 1. Bula de Saxenda. Aprovada pela Anvisa em 20/11/2020. 2. Bula de Dulaglutida. <www.anvisa.gov.br>. Acessado em 03 de agosto de 2020. 3. Bula de lixisenatida. <www.anvisa.gov.br>. Acessado em 03 de agosto de 2020. 4. Bula de semaglutida. <www.anvisa.gov.br>. Acessado em 03 de agosto de 2020. 5. Marso SP, Daniels GH, Brown-Frandsen K, et al; the LEADER Steering Committee on behalf of the LEADER Trial Investigators. Liraglutide and cardiovascular outcomes in type 2 diabetes. N Engl J Med. 2016; 375(4):311-322 and supplementary appendix http://www.nejm.org/doi/suppl/10.1056/NEJMoa1603827/suppl_file/nejm1603827_appendix.pdf. 6. Neuropsychiatric safety with liraglutide 3.0 mg for weight management: Results from randomized controlled phase 2 and 3a trials. Diabetes Obes Metab. 2017 Nov;19(11):1529-1536. doi: 10.1111/dom.12963. Epub 2017 Jul 21. 7. A consensus report by the American Diabetes Association (ADA) and the European Association for the Study of Diabetes (EASD). Diabetes Care. 2018 Dec;41(12):2669-2701.

Saxenda® (liraglutida). Indicação: Adultos: é indicado em associação a uma dieta hipocalórica e aumento do exercício físico para controle crônico de peso em adultos com Índice de Massa Corporal (IMC) de 30 kg/m² ou maior (obesidade) ou, 27 kg/m² ou maior (sobrepeso) na presença de pelo menos uma comorbidade relacionada ao peso, como dislipidemia (pré-diabetes e diabetes mellitus tipo 2), hipertensão arterial, dislipidemia ou apneia obstrutiva do sono. Adolescentes: Saxenda® pode ser utilizado em associação a aconselhamento de nutrição saudável e atividade física para controle de peso em adolescentes a partir de 12 anos com peso corporal acima de 60 kg e obesidade. Uso adulto e pediátrico acima de 12 anos. **Contra-indicações:** hipersensibilidade à liraglutida ou a qualquer excipiente. **Advertências e Precauções:** Saxenda® não está indicado no tratamento da diabetes mellitus tipo 2. A segurança e eficácia do Saxenda® em combinação com outros produtos destinados à perda de peso, incluindo medicamentos prescritos, medicamentos vendidos sem receita e preparações à base de plantas, não foram estabelecidas. Não há experiência clínica em pacientes com insuficiência cardíaca congestiva NYHA (New York Heart Association) classe IV, portanto não é recomendado o uso de Saxenda® nesses pacientes. A segurança e eficácia de liraglutida para controle de peso ainda não foi estabelecida nos seguintes pacientes: com 75 anos ou mais; tratados com outros medicamentos para controle de peso; com obesidade secundária a doença endócrina, distúrbios alimentares ou em tratamento com outros medicamentos que podem causar ganho de peso; com insuficiência renal grave; com insuficiência hepática grave. **Pancreatite:** foi observada pancreatite aguda com o uso de agonistas do receptor de GLP-1. Se houver suspeita de pancreatite, pancreatite, Saxenda® deve ser descontinuado. Na ausência de outros sinais e sintomas de pancreatite aguda, a isolada elevação das enzimas pancreáticas não é preditiva de pancreatite aguda. **Colelitíase e Colecistite:** foi observada uma taxa mais elevada de colelitíase e colecistite em pacientes tratados com liraglutida do que nos pacientes tratados com placebo. Frequência cardíaca: um aumento na frequência cardíaca foi observado nos estudos clínicos. Em pacientes que apresentam frequência cardíaca aumentada em repouso, relevante e clinicamente sustentada, o tratamento com Saxenda® deve ser descontinuado. **Desidratação:** pacientes tratados com Saxenda® devem ser aconselhados sobre o risco potencial de desidratação devido aos efeitos colaterais gastrointestinais e tomar precauções para evitar a depleção de líquido. **Hiperlipidemia:** em pacientes com diabetes mellitus tratados com insulina: em pacientes com diabetes mellitus, Saxenda® não deve ser utilizado como substituto de insulina. **Cetoacidose diabética:** foi relatada em pacientes dependentes de insulina após rápida descontinuação ou redução da dose de insulina. **Fertilidade:** além de uma ligeira diminuição no número de implantes vivos, estudo em animais não indicaram efeitos nocivos em relação a fertilidade. **Gravidez:** este medicamento é contra-indicado em mulheres grávidas. Se uma paciente desejar engravidar ou engravidar, o tratamento com Saxenda® deve ser descontinuado. **Amamentação:** devido à falta de experiência, Saxenda® não deve ser usado durante a amamentação. **Interações medicamentosas:** o pequeno prolongamento do esvaziamento gástrico causado pela liraglutida pode afetar a absorção de medicamentos orais administrados concomitantemente. Varfarina e outros derivados cumarínicos: uma interação não pode ser excluída, e é recomendado um monitoramento mais frequente da INR (razão normalizada internacional). Não é necessário fazer ajuste de dose dos seguintes medicamentos, quando em uso concomitante com a liraglutida: paracetamol, atorvastatina, griseofulvina, digoxina, lisinopril e contraceptivos orais. **Posologia:** A dose inicial é de 0,6 mg uma vez ao dia e deve ser aumentada em incrementos de 0,6 mg com intervalos de pelo menos uma semana para melhorar a tolerabilidade gastrointestinal até a dose de 3,0 mg uma vez ao dia. Se o escalonamento para a próxima dose não for tolerado por 2 semanas consecutivas, considere descontinuar o tratamento. Doses diárias maiores que 3,0 mg não são recomendadas. O tratamento com Saxenda® deve ser descontinuado após 12 semanas de tratamento na dose de 3,0 mg/dia se o paciente não apresentar perda ponderal ≥ 5% do peso inicial. Saxenda® não deve ser utilizado em combinação com outro agonista do receptor de GLP-1 (como, por exemplo, liraglutida (Victoza®), lixisenatida e dulaglutida). Ao iniciar o tratamento com Saxenda®, considerar reduzir a dose de insulina administrada concomitantemente ou de secretagogos de insulina (como sulfonilureias) para reduzir o risco de hipoglicemia. O automonitoramento da glicemia é necessário para ajustar a dose de insulina ou de secretagogos de insulina. Para adolescentes com idade entre 12 anos e 18 anos e acima de 60 kg, um cronograma similar ao de adultos para escalonamento da dose deve ser utilizado. A dose deve ser aumentada até 3,0 mg (dose de manutenção) ou até a dose máxima tolerada tiver sido atingida. A segurança e eficácia em crianças e adolescentes abaixo de 12 anos de idade não foi estabelecida. Saxenda® não é recomendado para uso em crianças abaixo de 12 anos de idade ou em adolescentes (entre 12 e 18 anos) com peso corporal igual ou abaixo de 60 kg devido à falta de dados. **Reações adversas:** relatadas por adultos: náusea, vômito, diarreia, constipação, boca seca, dispnéia, gastrite, doença do refluxo gastroesofágico, dor abdominal superior, flatulência, eructação, distensão abdominal, pancreatite, atraso no esvaziamento gástrico, hipoglicemia, desidratação, reações no local de aplicação, astenia, fadiga, mal-estar, colelitíase, colecistite, tontura, disgeusia, urticária, taquicardia, insuficiência renal aguda, comprometimento renal, reação anafilática, insônia e aumento de lipase e amilase. Em geral, a frequência, o tipo e a gravidade das reações adversas em adolescentes com obesidade foram comparáveis ao observado na população adulta. Vômito ocorreu com uma frequência 2 vezes maior em adolescentes em comparação com adultos. Nenhum efeito no crescimento ou no desenvolvimento puberal foi encontrado. (Ref. interna V.08). **A persistirem os sintomas, o médico deverá ser consultado. VENDA SOB PRESCRIÇÃO MÉDICA. Registro MS: 1.1766.0032 Para informações completas, vide bula do medicamento.**

Este medicamento não deve ser utilizado em caso de hipersensibilidade à liraglutida ou qualquer um de seus excipientes. No uso simultâneo de liraglutida com varfarina e outros derivados cumarínicos é recomendado um monitoramento mais frequente da INR.

SAC: 0800 014 44 88 - www.novonordisk.com.br

®Marca Registrada Novo Nordisk A/S.

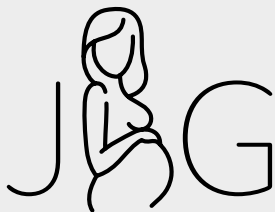©2020 Novo Nordisk Farmacêutica do Brasil Ltda.

BR20SX00084 - Janeiro/2021.

Material destinado exclusivamente aos profissionais de saúde habilitados a prescrever e/ou dispensar medicamentos. Não compartilhe.

Saxenda®
liraglutida





Jornal
Brasileiro
de Ginecologia
ISSN: 0368-1416

www.jbg.org.br

Corpo Editorial

O Corpo Editorial da JBG é formado pelo Editor-Chefe, dois Coeditores, e Conselho Editorial. O Conselho Editorial será responsável pela revisão e aceitação ou não de todas as contribuições enviadas à JBG para publicação.

Editores-Chefe

Mauro Romero Leal Passos (RJ)
Renato Augusto Moreira de Sá (RJ)

Coeditores

André Luiz Arnaud Fonseca (RJ)
Silvio Silva Fernandes (RJ)

Editor Científico de Honra

Hugo Miyahira (RJ)

Conselho Editorial

Alexandre José Baptista Trajano (RJ), Ana Bianchi (Uruguai), Antônio Rodrigues Braga Neto (RJ), Carlos Augusto Faria (RJ), Cristiane Alves de Oliveira (RJ), Denise Araújo Lapa Pedreira (SP), Denise Leite Maia Monteiro (RJ), Eduardo Bruno Giordano (RJ), Eduardo Camargo Millen (RJ), Eduardo Sérgio V. Borges da Fonseca (PB), Fernanda Campos da Silva (RJ), Fernando Maia Peixoto Filho (RJ), Flavia Maria de Souza Clímaco (RJ), Henrique Alberto Pasqualette (RJ), Ivan Andrade de Araújo Penna (RJ), Isabel Cristina C. V. Guimarães (RJ), José Eleutério Junior (CE), Jorge F. de Rezende Filho (RJ), Karen Soto Perez Panisset (RJ), Luiz Gustavo de Oliveira Bueno (RJ), Luiz Augusto Giordano (RJ), Marco Aurélio Pinho de Oliveira (RJ), Marcos Felipe Silva de Sá (SP), Maria do Carmo Borges de Souza (RJ), Mario Gáspare Giordano (RJ), Mario Vicente Giordano (RJ), Paulo Maurício Soares Pereira (RJ), Paulo Roberto Nassar de Carvalho (RJ), Plínio Tostes Berardo C. da Cunha (RJ), Renato de Souza Bravo (RJ), Roberto de Azevedo Antunes (RJ), Susana Cristina Aidé V. Fialho (RJ), Vera Lucia Mota da Fonseca (RJ)



SGORJ - Associação de
Ginecologia e Obstetrícia do
Estado do Rio de Janeiro
www.sgorj.org.br

filiada à



FEBRASGO
Federação Brasileira das Associações
de Ginecologia e Obstetrícia

Diretoria

Presidente

Renato Augusto Moreira de Sá

1º Vice-Presidente

Silvio Silva Fernandes

Vice-Presidentes

Célia Regina da Silva
Gutemberg Leão de Almeida Filho
Mario Vicente Giordano

Secretário Geral

Susana Cristina Aidé Viviani Filho

Secretários Adjuntos

Fernanda Campos da Silva
Juliana de Moura Cabral
Karen Soto Perez Panisset
Paulo Gallo de Sá

Tesoureiro-Geral

Paulo Roberto Nassar de
Carvalho

Tesoureiros Adjuntos

Luiz Augusto Giordano
Roberto de Azevedo Antunes

Largo do Machado, 54, sala 1.206 - Catete - CEP: 22221-020 - Rio de Janeiro (RJ)
Tel: (21) 2285-0892 - www.sgorj.org.br

PRODUÇÃO EDITORIAL



SUMÁRIO - Volume 131, Número 1/2021

EDITORIAL

Navigare necesse, vivere non est necesse

Sobre a efeméride do ano de 2021 para a Associação de Ginecologia e Obstetrícia do Estado do Rio de Janeiro

Antonio Braga 2

Resumos do 45º Congresso da SGORJ

XXIV Trocando Ideias

22 a 24 de Junho de 2021

Ginecologia 6

Obstetrícia 40

Índice Remissivo por Autores 82

Filiada à



Navigare necesse, vivere non est necesse

Sobre a efeméride do ano de 2021 para a Associação de Ginecologia e Obstetrícia do Estado do Rio de Janeiro

Antonio Braga^{1,2}

Quando o astuto poeta Fernando Pessoa (Lisboa, 13 de junho de 1888 – Lisboa, 30 de novembro de 1935) reemergiu a sentença do general Pompeu Magno (Piceno, 29 de setembro de 106 a.C. – Pelúcio, 28 de setembro de 48 a.C.), imortalizada por Plutarco (Queroneia, 46 d.C. – Delfos, 120 d.C.), “navegar é preciso, viver não é preciso”, fê-lo de modo a transmutar seu sentido militar, em que a navegação garantiria o abastecimento de trigo em Roma, trazendo a singeleza da vida, em que se navega nem sempre com a precisão das bússolas...

O registro da História tem esses riscos, ainda mais quando se fala sobre fatos recentes, com personagens vivos que servem como ponto e contraponto para sua melhor compreensão... Nesse mister, salientamos o legado de Jacques Le Goff (Toulon, 1º de janeiro de 1924 – Paris, 1º de abril de 2014), expoente da terceira geração da Escola dos Annales, que nos apresentou duas percepções nesse campo da antropologia histórica, por vezes coincidentes, por outras concorrentes: a Memória e a História! Seria verve ou diatribe eu inserir, nesse meio, mais um conceito pujante nesses dias: a Narrativa?! Fato é que a **história** é construída por um conjunto de **memórias** coletadas de maneira metodológica e crítica, que se apresenta, muitas vezes, iluminado pela ocasião, sob um construto de **narrativa**. Nada mais humano, nesse processo, que sejam necessários ajustes aqui e acolá, para manter a liga dos fatos, os ajustes do tempo e a composição com a necessidade dos dias.

Em meio aos preparativos de nosso 45º Congresso de Ginecologia e Obstetrícia do Rio de Janeiro, pede-me nosso Presidente Professor Renato Sá que eu faça um singelo arrazoado contextualizando a importância do ano de 2021 para nossa Associação de Ginecologia e Obstetrícia do Estado do Rio de Janeiro. Cubro-me do espírito de Goethe (Frankfurt, 28 de agosto de 1749 – Weimar, 22 de março de 1832) para fazê-lo: “Quem não conhece a História de sua Arte, nada de sua arte conhece!”.

Os fundamentos do associativismo médico em Ginecologia e Obstetrícia no Rio de Janeiro deram-se mercê do espírito apostolar

de Fernando Augusto Ribeiro de Magalhães (Rio de Janeiro, 18 de fevereiro de 1878 – Rio de Janeiro, 10 de janeiro de 1944), que fundara, em 29 de março de 1921, a Sociedade de Obstetrícia e Ginecologia do Brasil.

Em um país que vicejava seus ares republicanos e que se preparava para celebrar o centenário de sua independência, era o Rio de



Janeiro, para além da capital, um fervilhante caldeirão cultural. Sua pujança era natural, e na Medicina não havia concorrentes (a Casa de Arnaldo na Faculdade de Medicina e Cirurgia de São Paulo ainda engatinhava, com nove anos): tudo no Rio de Janeiro era grandioso — A Universidade seria do Brasil, a Faculdade de Medicina era Nacional; por óbvio que a Sociedade de Obstetrícia e Ginecologia também refletiria essa grandeza (aqui vale lembrar que a nossa Federação Brasileira de Ginecologia e Obstetrícia — FEBRASGO — só surgiria em 1959)...

Dessa forma, temos já aqui um primeiro marco que devemos celebrar em 2021: o centenário do associativismo médico em torno da Ginecologia e Obstetrícia no Rio de Janeiro (e por que não dizer também no Brasil)!

Não obstante sua genialidade, Magalhães presidiu a Sociedade de Obstetrícia e Ginecologia do Brasil por 19 anos (até 1940), refletindo uma personalidade, ao menos, centralizadora. Duas situações, contudo, promoveram uma diástase nessa sociedade. A primeira diz respeito ao fato de ser Magalhães obstetra de escol, nume tutelar da especialidade, que vicejou sob sua atuação, levando seu discípulo mais distinto, Professor Jorge de Rezende (São Paulo do Amazonas, 31 de agosto de 1911 – Rio de Janeiro, 2 de maio de 2006) a vaticinar que: “A Obstetrícia no Brasil será dividida, pelo historiador do futuro, em dois períodos: antes e depois de Fernando Magalhães”. Por essa razão, a Ginecologia

¹Professor de Obstetrícia da Faculdade de Medicina da Universidade Federal do Rio de Janeiro – Rio de Janeiro (RJ) e da Universidade Federal Fluminense – Niterói (RJ), Brasil.

²Presidente Emérito da Sociedade Brasileira de História da Medicina.

ficou escanteada como um apêndice menor da pujança obstétrica de Magalhães. Isso não era de estranhar-se, pois àqueles idos a Ginecologia ainda não adquirira independência enquanto especialidade, sendo tutelada pela Cirurgia Geral, à época sob a cátedra de Brandão Filho



(Cantagalo, 19 de maio de 1881 – Rio de Janeiro, 18 de setembro de 1957), o “Príncipe dos Cirurgiões brasileiros”. A segunda situação reflete a cizânia que separou Magalhães de um brilhante obstetra que ousara respirar ares para além de Magalhães; seu nome: Arnaldo de Moraes (Rio de Janeiro, 28 de agosto de 1893 – Rio de Janeiro, 6 de abril de 1961).

Convicto de que não teria luz sob a copa frondosa de Magalhães, Arnaldo de Moraes não apenas se afasta de seu mentor, como decide mergulhar na Ginecologia, estabelecendo seus fundamentos e criando a Sociedade Brasileira de Ginecologia em 1936.

Para a especialidade, essa separação foi marcante, permitindo que Arnaldo de Moraes, no Hospital Moncorvo Filho, criasse as bases para a detecção precoce do câncer do colo do útero, conjugando, vez primeira, o tripé que associava a citologia-colposcopia-biopsia como estratégia de despistamento do câncer cervical, que ele chamou, de forma inteligente, de “preventivo do câncer do colo do útero”. Contudo, a separação de duas sociedades fraternas, com a missão conspícua de zelar pela vida integral da mulher, não ajudou o associativismo médico em nossa especialidade.

Encaminhadas essas vidas para o *undiscovered country*, quis o Destino que ambas as Sociedades fossem presididas, em 1961, por Octávio Rodrigues Lima, o último parteiro das Princesas de Petrópolis.



Catedrático de Obstetrícia da Nacional de Medicina e Diretor da Maternidade Escola, Rodrigues Lima era culto e poliglota, parteiro consumado versado nos volteios e extrações, conquanto fosse avesso aos tratados. Com espírito livre, decidiu pôr fim à divisão que afastava Professores e Assistentes, Obstetras e Ginecólogos, e impedia o florescimento associativista da especialidade no Rio de Janeiro. Dessa feita, em

29 de dezembro de 1961, deu-se a fusão da Sociedade de Obstetrícia e Ginecologia do Brasil com a Sociedade Brasileira de Ginecologia, emergindo a novel Sociedade de Ginecologia e Obstetrícia da Guanabara. Eis aqui a necessidade de uma reflexão: seria a Sociedade

de Ginecologia e Obstetrícia da Guanabara o embrião da nossa Sociedade de Ginecologia e Obstetrícia do Estado do Rio de Janeiro?

Aqui cabem algumas digressões sobre a confusa história política que envolve o Rio de Janeiro.


Enquanto capital da República, o Rio de Janeiro era um município neutro que sediava o Distrito Federal. Com a migração da capital para Brasília, o antigo Distrito Federal tornou-se o Estado da Guanabara, com apenas uma única cidade: o Rio de Janeiro, vizinho da capital do Estado do Rio de Janeiro, em Niterói. Dessa forma, resta claro que a Sociedade de Ginecologia e Obstetrícia da Guanabara era, mais uma vez, uma associação do município do Rio de Janeiro. Isso se torna ainda mais evidente quando, em dezembro de 1975, a Sociedade de Ginecologia e Obstetrícia da Guanabara (do município do Rio de Janeiro) se funde com a Sociedade Fluminense de Ginecologia e Obstetrícia (fundada em 1965, com sede em Niterói), esta sim, com representatividade do Estado do Rio de Janeiro (sem incluir, contudo, a cidade do Rio de Janeiro). Isso foi necessário para se adequar a Lei complementar número 20, de 1º de julho de 1974, durante a presidência do general Geisel, em que se decidiu realizar a fusão dos estados da Guanabara e do Rio de Janeiro, a partir de 15 de março de 1975, mantendo a denominação de Estado do Rio de Janeiro, com a cidade do Rio de Janeiro voltando a ser a capital fluminense. Nessa ocasião é que, de fato, surge a Sociedade de Ginecologia e Obstetrícia do Estado do Rio de Janeiro, não apenas como entidade representativa dos tocoginecologistas, mas com abrangência de todo o Estado do Rio de Janeiro, tal qual o conhecemos hoje.

Independentemente dessas confusões políticas que envolveram nossa cidade do Rio de Janeiro (e já vão de longe), fato é que na presidência iluminada do Professor Paulo Belfort (Manaus, 25 de dezembro de 1929 – Rio de Janeiro, 9 de setembro de 2012), entre 1970 e 1973, foi organizado de 5 a 9 de setembro de 1971 o Congresso Jubileu da Sociedade de Ginecologia e Obstetrícia do Rio de Janeiro (1921–1971).




Notem que isso ocorre quatro anos antes de efetivamente a sociedade representar o Estado do Rio de Janeiro, o que mostra que essa percepção era anterior às determinações políticas que ainda iriam ocorrer. Isso legitimaria, 50 anos depois, que a Professora Vera Fonseca pudesse levar a cabo, de forma brilhante, o Jubileu da nossa Sociedade de Ginecologia e Obstetrícia do Estado do Rio de Janeiro, em 2011.

O objetivo dessa *memorabilia*, para além de resgatar as origens de nossa Sociedade de Ginecologia e Obstetrícia do Estado do Rio de Janeiro, é compor duas narrativas históricas que são complementares,



de modo a não deixar dúvidas de que, em 2021, temos duplo motivo para celebrar o Centenário do Associativismo em Ginecologia e Obstetrícia no Rio de Janeiro (como também no Brasil), bem como congraçarmo-nos com os 60 anos da Sociedade de Ginecologia e Obstetrícia do Estado do Rio de Janeiro, nascida da junção pacificadora da Sociedade de Obstetrícia e Ginecologia do Brasil com a Sociedade Brasileira de Ginecologia, ocorrida em 1961.



Por fim, resta materializar esses festejos com o bom gosto heráldico que nos legou Octávio Rodrigues Lima. O Professor Belfort, ao celebrar o Jubileu de Ouro da Sociedade de Ginecologia e Obstetrícia do Rio de Janeiro, mandou cunhar a Medalha Fernando Magalhães, fundador este da primeira associação médica da especialidade e Patrono da Obstetrícia do Brasil. Em um auditório lotado, os Catedráticos da especialidade foram agraciados com essa honraria, que se perpetuou em nossa sociedade, distinguindo os mais expoentes entre os especialistas do Estado do Rio de Janeiro.

Para além da excelsa honra de ser eu o agraciado com a referida medalha, no ano do Centenário do Associativismo em Ginecologia e Obstetrícia no país, quis a nossa associação homenagear cinco de seus membros ilustres, dois dos quais estiveram no Congresso jubilar de 1971: os Professores Roberto Benzecry e Carlos André Henriques; dois filhos de Presidentes da nossa sociedade, Professores Rezende Filho (representando o legado dos ex-Presidentes obstetras, em nome de seu pai Jorge de Rezende) e Luiz Fernando Amaral (representando o legado dos ex-Presidentes ginecologistas, em nome de sua mãe Professora Anna Lydiá Pinho do Amaral, ainda que também filho do ex-Presidente

e obstetra de escol Professor Luiz Beethoven Dantas do Amaral) e a Professora Vera Fonseca, presidente do Jubileu da nossa Associação de Ginecologia e Obstetrícia do Estado do Rio de Janeiro (SGORJ) em 2011, com uma réplica da Medalha Fernando Magalhães do Jubileu, mas agora acrescida da efígie do Centenário que ora comemoramos.

A Verdade, filha do Tempo, por vezes vive o conflito entre o Cronos e o Kairós. Cronos quer a medida exata, a temporalidade precisa; enquanto Kairós se contenta com a oportunidade da graça. Em meio à pandemia de COVID-19, com tantas vidas ceifadas, temos a oportunidade de celebrarmos a Vida, entre amigos, em meio à nossa SGORJ, independentemente da efeméride, é uma grande Graça de Deus – não a desperdicemos! Vida longa à SGORJ!!! Que venham mais 60 anos e outros tantos centenários do associativismo médico em tocoginecologia no Estado do Rio de Janeiro!

Dies fastus!

RESUMOS DO 45º CONGRESSO DA SGORJ TROCANDO IDEIAS XXIV 22 a 24 de Junho de 2021

GINECOLOGIA

<https://doi.org/10.5327/JBG-0368-1416-20211311002>

A determinação da acurácia da colposcopia como um teste secundário na triagem das pacientes portadoras de alterações citológicas de colo uterino

Lorena Elisa Marocki¹, Rita Maira Zanine¹

¹Universidade Federal do Paraná

Introdução: O câncer de colo útero possui alta incidência e significativa mortalidade; logo, o rastreamento de anormalidades citológicas do colo uterino é uma estratégia fundamental para a promoção da saúde da mulher, uma vez que a detecção precoce de lesões pré-malignas pode significar eficácia no tratamento e grande chance de cura para a paciente. Nesse sentido, a colposcopia e a biópsia colpodirigida são ferramentas utilizadas na avaliação do trato genital inferior, que, no entanto, possuem limitações, visto que os dados da literatura sobre a precisão da colposcopia não são uniformes e a correlação entre a impressão colposcópica e a histologia permanece deficitária. O objetivo primário deste estudo consiste em determinar a acurácia da biópsia colpodirigida no diagnóstico das lesões intraepiteliais de colo uterino em pacientes portadoras de alterações citológicas e, como objetivo secundário, investigar a influência de fatores como o tamanho da lesão e o número de fragmentos adquiridos na amostra para um diagnóstico acertado. **Métodos:** Foram selecionados 322 prontuários de pacientes que tiveram o resultado do exame histológico de biópsia colpodirigida comparado com o exame histopatológico definitivo obtido de peça cirúrgica de conização (cone) ou cirurgia de alta frequência. **Resultados:** Houve acerto entre os resultados da biópsia colpodirigida e o desfecho histológico em 72,36% dos casos, com significância estatística entre os grupos de lesão de alto grau (HSIL) e baixo grau (LSIL), uma vez que a taxa de correspondência para LSIL foi de 16,74% e para HSIL foi de 81,55%. Não houve relevância estatística na análise de fatores como tamanho da lesão e número de fragmentos obtidos na biópsia em relação ao acerto entre os exames histológicos. **Conclusão:** Com relação à acurácia da biópsia colpodirigida no diagnóstico das lesões intraepiteliais de colo uterino, cuja taxa foi de 72,3%, notamos que ainda existe margem para um equívoco expressivo de diagnóstico. Fatores como tamanho de lesão e número de fragmentos na amostra colposcópica, apesar dos indícios na literatura, não se mostraram significativos para influenciar o diagnóstico final.

Palavras-chave: *biópsia colpodirigida; neoplasia intraepitelial cervical; colposcopia.*

<https://doi.org/10.5327/JBG-0368-1416-20211311003>

A importância da implantação de medidas de prevenção das infecções sexualmente transmissíveis em mulheres idosas

Yasmin Sendre de Carvalho Oliveira Leite¹, Maria Letícia Carvalho da Cruz Ramos², Georgia Maciel da Silva Brito³

¹Universidade Federal de Alfenas

²Universidade Tiradentes

³Universidade Federal do Espírito Santo

Introdução: Com a mudança da pirâmide etária brasileira e o aumento da expectativa de vida, assuntos referentes à saúde da pessoa idosa ganham maior destaque e necessidade de serem abordados por seu impacto na Saúde Pública. Estudos epidemiológicos demonstram aumento nas taxas de infecções sexualmente transmissíveis (IST) em pessoas acima dos 50 anos na América do Norte. No Brasil não existem dados com amplitude nacional sobre o assunto,

porém observa-se aumento significativo dessas taxas em estudos locais, particularmente das taxas de prevalência do vírus da imunodeficiência humana (HIV) em mulheres acima dos 60 anos de idade. **Objetivo:** Analisar a importância da implantação de medidas de prevenção das infecções sexualmente transmissíveis em mulheres idosas. **Métodos:** Artigo de revisão bibliográfica realizada por meio de um levantamento na literatura utilizando as plataformas: PubMed, Nature, Science, World Health Organization, The New England Journal of Medicine, Nature medicine. As palavras-chave utilizadas foram: infecções sexualmente transmissíveis, pessoa idosa e mulheres. Foram incluídos artigos nacionais e internacionais publicados no período de 2017 a 2021, cujo título e conteúdo se adequaram à temática estudada. Foram excluídos os artigos que não correspondiam à temática abordada, teses, monografias, dissertações, livros ou artigos que não tratavam da temática de forma satisfatória. **Resultados:** Os dados referentes às IST em mulheres idosas no Brasil são escassos, mas achados locais de incidência aumentada de HIV em mulheres acima de 60 anos são extremamente relevantes para o estudo em questão. Foram encontrados diversos elementos relacionados ao aumento das taxas de IST em idosas, entre os quais merecem destaque a falta de conhecimento sobre as formas de transmissão e prevenção das IST e a dificuldade de reconhecimento das idosas como sexualmente ativas pela sociedade e pelos profissionais de saúde, bem como o próprio contexto sexual mais rígido que foi imposto a essas pacientes. Alguns estudos atribuíram a inexistência de medidas de prevenção específicas como determinantes no aumento das taxas de transmissão de IST em mulheres idosas. **Conclusão:** Este estudo teve como objetivo analisar a importância da implantação de medidas de prevenção de IST em mulheres idosas. Diante da condição epidemiológica de aumento das IST nesse grupo e de os elementos relacionados a esse aumento estarem intimamente ligados a vulnerabilidades dessas pacientes, medidas de prevenção específicas para esse grupo etário fazem-se necessárias para propiciar um envelhecimento saudável com sexualidade ativa e segura. Em virtude da escassez de dados amplos sobre a problemática, mais estudos são necessários para aprofundar os conhecimentos sobre o assunto e propiciar medidas de combate, diagnóstico e tratamento das IST em mulheres idosas.

Palavras-chave: *infecções sexualmente transmissíveis; pessoa idosa; mulheres.*

<https://doi.org/10.5327/JBG-0368-1416-20211311004>

A relação entre métodos de rastreio do câncer de mama e sua incidência no estado do Pará no período de 2010 a 2014

José Wilker Gomes de Castro Júnior¹, Aimée Christine Ferreira de Melo Castelo Branco¹, Cybelle Cristina Pereira¹

¹Centro Universitário do Estado do Pará

Introdução: O câncer de mama representa a neoplasia mais incidente em mulheres ao redor do globo, sendo responsável, no ano de 2020, por 684.996 óbitos. Tal contexto replica-se também no Brasil, onde a incidência estimada de novos casos dessa patologia, no ano de 2020, foi de 29,7%. Portanto, é de suma importância a realização de práticas preventivas e de lesões, sendo as principais o exame clínico de mamas e a mamografia. No atual panorama do rastreio de câncer de mama, a mamografia configura como primeira escolha de exame de imagem em mulheres assintomáticas, podendo levar a uma redução de até 30% da mortalidade dessa doença. Além disso, também é indicada para o acompanhamento de mulheres sintomáticas e/ou de alto risco, bem como para a avaliação diagnóstica. O exame clínico das mamas é uma importante ferramenta na prevenção secundária dessa neoplasia, visto que possibilita a detecção de lesões que se encontram em fase inicial, reduzindo assim a mortalidade da doença. **Objetivo:** O presente estudo tem como objetivo realizar

uma análise epidemiológica da relação entre a detecção de lesões diagnósticas do câncer de mama e a frequência de mamografia e exame clínico das mamas anteriores no estado do Pará, buscando compreender a relação entre o rastreamento dessa patologia e sua incidência. **Métodos:** Foi feito um estudo epidemiológico, longitudinal e descritivo, tendo como base de dados o Sistema de Informação de Câncer de Mama. Utilizaram-se informações sobre o quantitativo de exames de mama realizados entre os anos de 2010 e 2014 no estado do Pará. Foram incluídas apenas mamografias que continham lesões com diagnóstico de câncer e, entre elas, foram evidenciados dados como a realização de exame clínico anterior, o tempo da mamografia anterior e o risco elevado para câncer de mama. **Resultados:** Observou-se que, ao longo do período de tempo avaliado, 75% das pacientes diagnosticadas com lesões cancerígenas haviam realizado exame clínico de mamas anterior ao diagnóstico, enquanto 7% nunca tinham feito o exame. Também foi constatado que 64,28% tinham realizado mamografia anterior, 14,28% nunca tinham feito o exame anteriormente e 21,42% não sabiam afirmar se já haviam feito ou não. Quanto ao risco para câncer de mama, 64,20% eram de baixo risco, 28,57% eram de alto risco e 7,14% não sabiam afirmar risco alto para a patologia. **Conclusão:** Com base na análise dos dados coletados, é possível perceber que a realização periódica de exames, tanto de mamografia quanto o exame clínico das mamas, possui impacto positivo no que diz respeito ao rastreio e diagnóstico dessa doença em mulheres de baixo e alto risco no estado do Pará, resultando em um maior número de lesões cancerígenas diagnosticadas.

Palavras-chave: *exame físico; mamografia; neoplasias da mama.*

<https://doi.org/10.5327/JBG-0368-1416-20211311005>

A relevância do tratamento individualizado na endometriose

Ana Luisa Duque Santos¹, Maria Catharina Piersanti Valiante¹, Maria Paula Abrahão Aquino¹, Maria Victoria Herkenhoff Ribas¹, Giovanna Hissa Motta¹, Juliana Duarte Porto¹

¹Universidade Estácio de Sá

Introdução: A Endometriose (EDM) é uma doença crônica, inflamatória, caracterizada pela presença de tecido endometrial localizado fora da cavidade uterina. O tratamento da EDM pode ser medicamentoso, cirúrgico, ou ainda a associação de ambos. Para definir a conduta ideal, levam-se em consideração: a gravidade dos sintomas, o desejo de gestar, a extensão e localização da doença, a idade, os efeitos medicamentosos adversos e as complicações cirúrgicas. **Relato de caso:** A.B.K., 21 anos, menarca aos 12 anos, fluxo menstrual intenso e prolongado, com cólicas frequentes. Em 2017, a paciente relata disúria, hematúria e lombalgia associada a dor em fossa ilíaca direita recorrentes, que a levaram a procurar assistência médica diversas vezes em um curto período de tempo, totalizando 11 cistites, com exame de elementos anormais do sedimento positivo, sem realização de urinocultura. Realizou tratamento com diversos antimicrobianos. No oitavo episódio, em 2018, evoluiu para uma pielonefrite, associada a infiltrado gorduroso na bexiga, resultando em uma internação hospitalar de cinco dias. Em investigação com o urologista, realizou ultrassonografia dinâmica das vias urinárias, descartando doenças oriundas do trato urinário. Ainda em 2018, o urologista a encaminhou para um ginecologista. Foram realizadas ultrassonografia transvaginal e ressonância magnética da pelve, que revelaram EDM em ambos os ligamentos uterosacros. Iniciou-se então o tratamento para a doença com dienogeste 2 mg, por 10 meses. A paciente relatou mudanças bruscas de humor como efeito colateral, o que a fez recorrer a um novo tratamento, em 2019, com uso de desogestrel 150 mcg + etinilestradiol 20 mcg durante seis meses. Ainda assim, apresentou dois episódios de menorreia, sendo o tratamento, portanto, ineficiente para o seu quadro. Em razão da ausência de amenorreia esperada, a medicação foi novamente alterada, dessa vez para desogestrel 150 mcg + etinilestradiol 30 mcg, e atingiu o objetivo de cessar o fluxo menstrual. Entretanto, esse terceiro medicamento, usado durante um ano, ocasionou do segundo mês em diante crises de enxaqueca com aura recorrentes, além da persistência de dor pélvica. Em 2020, a paciente recorreu ao seu último e atual tratamento da EDM, que consiste em quatro implantes hormonais subcutâneos de gestrinona. Atualmente, a EDM encontra-se estagnada, acometendo principalmente o ligamento uterosacro esquerdo, em direção ao nervo hipogástrico. A paciente apresenta diminuição da dor pélvica e da enxaqueca associada à

amenorreia, atingindo o alvo terapêutico. **Conclusão:** A abordagem terapêutica da EDM varia de acordo com a queixa de dor pélvica ou infertilidade. No caso, em função da idade e do desejo de gestar no futuro, a cirurgia foi desconsiderada pela paciente, mesmo com a dificuldade da terapia hormonal. O manejo individual e a valorização das queixas, sinais e sintomas são fundamentais para um bom prognóstico. Dessa forma, a EDM persiste nos dias atuais como um desafio diagnóstico.

Palavras-chave: *endometriose; adolescência; dor pélvica crônica; tratamento hormonal.*

<https://doi.org/10.5327/JBG-0368-1416-20211311006>

Abscesso abdominal pós-parto vaginal sem episiotomia com evolução à sepse: um relato de caso

Mariana Caeran¹, Larissa Muller Emmel¹, Mairim Bordin Hoffmann¹, Priscilla Muller Emmel², Thais Borges Magnus¹

¹Universidade de Santa Cruz do Sul

²Clínica Schmidt

Introdução: O pós-parto é um período que pode acarretar inúmeras complicações, como infecção, abscesso e hematoma, cursando com morbimortalidade materna elevada, especialmente no parto cesárea. Abscessos abdominais são coleções purulentas secundárias a cirurgias, infecção, trauma, classificadas como intra e retroperitoneais ou viscerais. Hematoma pós-parto é uma condição conhecida, porém rara, que decorre principalmente de parto vaginal com episiotomia, sendo um fator predisponente para a formação de abscesso, que se não tratado pode evoluir à sepse. **Relato de caso:** Mulher, 15 anos, sem comorbidades, primigesta, 38 semanas e um dia, com restrição de crescimento intrauterino, induzida a parto vaginal por Misoprostol, sem necessidade de episiotomia. No 2º dia pós-parto, apresentou hematoma próximo ao introito vaginal à esquerda, sem sangramento, e recebeu alta nesse dia. Após 30 dias do parto, procura atendimento com febre, dor abdominal intensa, secreção vaginal purulenta e fétida que, segundo a paciente, ocorria havia três semanas. O exame físico evidenciou sinais de peritonite, duas massas palpáveis, flutuantes e dolorosas na região infraumbilical, que demandavam internação hospitalar. A ultrassonografia sugeriu abscesso na parede abdominal, exames laboratoriais com 27.900 leucócitos, 10% de bastões, hemoglobina de 7 e 690 mil plaquetas. Iniciou a antibioticoterapia e foram solicitadas avaliação cirúrgica e tomografia abdominal, que indicou quatro coleções líquidas sugestivas de abscesso com comunicação entre si, localizadas em fossa ilíaca direita (7 mL) e esquerda (38 mL), na linha média infraumbilical (57 mL) e na reflexão peritoneal mesorretal à direita (1,6 mL). Paciente foi submetida a laparotomia exploradora, constatando-se tanto intercomunicação dos abscessos quanto drenagem destes para a cavidade pélvica em direção ao útero, com saída da secreção pela vagina. Colocaram-se três drenos, um na vagina e dois no abdome. Após a laparotomia, a paciente foi levada à unidade de terapia intensiva (UTI) por um quadro de sepse, onde se administrou antibioticoterapia intravenosa e foi feita a rotina de UTI. Três dias após a admissão na UTI, ela foi para o quarto. Um dia após a alta da UTI, o dreno vaginal teve saída espontânea e os abdominais foram retirados sete dias após a cirurgia, já que não estavam mais drenando secreções. No 12º dia de pós-operatório, a paciente recebeu alta, apresentando sinais vitais estáveis, dor leve, exames laboratoriais normais. **Conclusão:** A ocorrência de abscesso abdominal no pós-parto é uma complicação infrequente, porém mais prevalente em cesárea do que em parto vaginal. O abscesso, se não manejado precocemente, pode evoluir com mau prognóstico, resultando em sepse, a qual é um dos principais fatores de mortalidade materna. Os sintomas mais comuns desse abscesso são febre, dor e desconforto abdominal, inapetência, peritonite. O diagnóstico por imagem mais eficaz é a tomografia, embora se possa usar a ultrassonografia. O tratamento é baseado na drenagem cirúrgica ou percutânea associada com antibioticoterapia pré e pós-intervenção.

Palavras-chave: *período pós-parto; sepse; abscesso abdominal.*

<https://doi.org/10.5327/JBG-0368-1416-20211311007>

Agensia de clitóris — a propósito de um caso

Juliana Affonso Mathiles¹, Filomena Aste Silveira¹, João Alfredo Seixas¹, Mariane Teixeira Tauile¹

¹Instituto de Ginecologia, Universidade Federal do Rio de Janeiro

Introdução: A agenesia de clitóris e pequenos lábios é uma anomalia congênita pouco frequente, que pode ser encontrada isoladamente ou associada a outras condições em diagnósticos síndromicos. As alterações na genitália externa feminina podem levar a distúrbios da continência urinária, fertilidade, sexualidade e implicações psicológicas em razão da cada vez mais constante padronização estética da vulva. Além disso, as malformações de clitóris são relatadas por alguns autores como tabu na literatura médica, o que prejudica a identificação básica das alterações no exame físico da genitália externa.

Relato de caso: Paciente do sexo feminino, 11 anos, sem comorbidades, foi ao ambulatório de ginecologia infanto-puberal acompanhada pela mãe, para avaliação de anomalia de genitália externa vista em consulta de pediatria. A história fisiológica evidencia telarca aos nove anos e pubarca aos 10 anos, porém ausência de menarca até a data da avaliação. A história patológica progressiva não foi digna de nota. A avaliação de idade óssea é compatível com a idade cronológica de acordo com a radiografia de mãos e punhos, e a ultrassonografia de abdome total apresenta-se sem alterações ao exame, com útero presente com mensuração normal. O exame físico evidenciou genitália externa feminina com agenesia de pequenos lábios e de clitóris, hímen pérvio não roto, vagina mensurada em torno de 7 cm, mamas em estágio M3 pela classificação de Tanner, e não foi possível realizar avaliação adequada do estágio de pilificação por causa da tricotomia. O restante do exame físico foi normal. Mãe e filha foram orientadas oportunamente e informadas de que a atitude seria expectante. **Conclusão:** A ausência do clitóris pode ser congênita ou adquirida. Entre as causas adquiridas, encontram-se o líquen escleroso levando à atrofia genital, o apagamento de pequenos lábios e de clitóris, mesmo em meninas jovens. Sobre as causas adquiridas, as mutilações genitais encontradas em tribos da África Subsaariana e o torniquete de cabelo são causas de amputação de clitóris. A agenesia ou hipoplasia isolada de clitóris é menos comum do que a associação com outras síndromes ou outras alterações de estruturas da genitália externa. Neste relato de caso, a genitália interna mantém-se inalterada, reforçando a hipótese de a origem desse tipo de alteração ocorrer no túberculo genital. Excepcionalmente rara, a hipoplasia da genitália externa congênita já foi descrita anteriormente, principalmente como parte de síndromes complexas. Por serem raras, é possível que as agenesias de clitóris sejam subdiagnosticadas e acarretem implicações à saúde infanto-puberal, bem como futuramente na mulher adulta. Esse caso ratifica a importância de realizar exame genital de rotina em crianças e adolescentes e da correta orientação aos responsáveis e à paciente, de acordo com seu nível de compreensão, evitando a busca por procedimentos cirúrgicos ou condutas desnecessárias e mantendo o acompanhamento em conduta expectante de rotina.

Palavras-chave: genitália feminina; clitóris; malformações congênitas; gineurinárias.

<https://doi.org/10.5327/JBG-0368-1416-20211311008>
Análise do perfil de sangramento e da permanência com os métodos anticoncepcionais de longa duração em pacientes adolescentes

Aline Mota Alves¹, Roberta Pontes Braga¹, Alexia Araújo Ribeiro¹, Leticia Nacle Estefan Sobral¹, Maria Tereza Pinto Medeiros Dias¹
¹Maternidade Escola Assis Chateaubriand

Introdução: O sistema intrauterino liberador de levonorgestrel (SIU-LNG) e o implante subdérmico com etonogestrel são opções contraceptivas de longa duração (LARC) que apresentam alta eficácia e excelente custo-benefício em pacientes adolescentes. Porém, principalmente nos primeiros meses de uso, são capazes de ocasionar sangramentos e alterações menstruais que podem estimular a interrupção do método por desconforto ou sensação de insegurança da paciente. **Objetivo:** Analisar o perfil de sangramento das usuárias do SIU-LNG e do implante subdérmico com etonogestrel e a continuidade do uso dos métodos pelas pacientes. **Métodos:** Trata-se de um estudo qualitativo, realizado por meio da revisão de prontuários de pacientes acompanhadas em um ambulatório de adolescentes que escolheram o SIU-LNG ou o implante subdérmico com etonogestrel como método anticoncepcional, com a inserção do método realizada entre janeiro de 2019 e setembro de 2020. Foram avaliadas a ocorrência de *spotting*, a presença de menstruação e a permanência com o método em consultas de retorno três e seis meses após a inserção. **Resultados:** Do total de 118 pacientes avaliadas, apenas 79 (67%)

retornaram para o acompanhamento e fizeram parte deste estudo. Delas, 37 optaram pelo SIU-LNG e 42 escolheram o implante subdérmico com etonogestrel como método contraceptivo. A faixa etária das pacientes que optaram pelo SIU-LNG variou entre 13 e 19 anos, e 12 (32%) eram nulíparas. A taxa de amenorreia inicial de 24% vista na primeira consulta, com três meses de uso do método, aumentou para 59% após seis meses. A presença de *spotting* foi verificada em 29% das pacientes. Apenas três (8%) descontinuaram o método, duas por dismenorreia e aumento de fluxo menstrual e uma por se sentir insegura após episódio de doença inflamatória pélvica. As pacientes que optaram pelo implante subdérmico com etonogestrel também tinham entre 13 e 19 anos, porém 22 (52%) eram nulíparas. A taxa de amenorreia progrediu de 40% em três meses de uso para 81% após seis meses. A queixa de *spotting* esteve presente em 57% das pacientes durante o período do estudo. Houve desistência do uso do método por oito (19%) pacientes, sendo duas por desejo de gestar, duas por sangramento, duas por cefaleia persistente, uma por aumento de peso e uma por incômodo com *spotting*. **Conclusão:** Neste estudo, houve melhor taxa de continuidade do uso do SIU-LNG em comparação com o implante subdérmico e ocorreu maior evolução para amenorreia e *spotting* entre as usuárias do implante subdérmico. Fato importante a ser observado foi a dificuldade de seguimento médico das adoescentes, o que enalteceu ainda mais a importância dos LARC, que asseguram a contracepção independentemente da motivação da usuária.

Palavras-chave: contracepção; adolescentes; levonorgestrel; etonogestrel.

<https://doi.org/10.5327/JBG-0368-1416-20211311009>
Análise epidemiológica do câncer de mama no Brasil: 2015 a 2020

Samara Elisy Miranda Matos¹, Maura Regina Guimarães Rabelo¹, Marisa Costa e Peixoto¹
¹Centro Universitário de Patos de Minas

Introdução: O câncer de mama representa a neoplasia mais comum entre as mulheres no Brasil no mundo, excetuando-se apenas o câncer de pele não melanoma. De acordo com dados do Instituto Nacional de Câncer, essa neoplasia é responsável por 28% dos novos casos anuais da doença. Estima-se ainda que, no Brasil, uma em cada 12 mulheres desenvolva essa patologia ao longo da vida. Entre os fatores de risco, destacam-se os biológicos, endócrinos, comportamentais/ambientais e a vida reprodutiva. **Objetivo:** Investigar o perfil clínico-epidemiológico dos pacientes diagnosticados com neoplasia maligna de mama entre 2015 e 2020. **Material e método:** Trata-se de um estudo epidemiológico transversal, descritivo e quantitativo, que teve como base os dados disponibilizados pelo Departamento de Informação e Informática do SUS, sobre os casos detectados de câncer de mama no período de 2015 a 2020. **Resultados e conclusão:** No período analisado, foram diagnosticados 199.862 novos casos de câncer de mama. Os indivíduos com idade entre 50 e 59 anos apresentaram maiores taxas de incidência dessa neoplasia, com o percentual médio de 27% dos casos. A segunda faixa etária com maior destaque foi a de indivíduos entre 60 e 69 anos, responsáveis por 23,1% de todos os casos. A maioria das neoplasias foi diagnosticada em indivíduos do sexo feminino (98,7%) e 1,3% em indivíduos do sexo masculino. Observou-se ainda que a maior parte dos diagnósticos ocorreu no estágio T2 da escala TNM (20,0%), seguido do estágio T3 (19,2%). Ao analisar o estadiamento de acordo com a faixa etária, observa-se uma relação inversamente proporcional entre essas variáveis. Percebeu-se que, entre os indivíduos com idade entre 0 e 19 anos, a maioria dos diagnósticos ocorreu na fase T4. Já na faixa etária de 20 a 49 anos houve a predominância de diagnósticos no estágio T3. Nos indivíduos com idade superior a 50 anos, a maioria dos diagnósticos deu-se no estágio T2. O presente estudo evidenciou uma elevada incidência de câncer de mama no período analisado. A comparação entre a faixa etária dos indivíduos e o estadiamento no momento do diagnóstico salientou a importância da mamografia como estratégia para a detecção precoce desse tipo de câncer, visto que o rastreamento por esse método se relacionou à detecção mais precoce dessa neoplasia. No entanto, a maioria dos diagnósticos foram detectados nas fases T2 e T3, o que mostra a necessidade de aprimoramento das técnicas de detecção precoce. Apesar de as técnicas de rastreamento não serem capazes de reduzir a incidência, elas são capazes de aumentar a chance de cura e reduzir a mortalidade, pois permitem o diagnóstico em fases mais iniciais.

Dessa forma, conhecer o perfil epidemiológico nacional é fundamental para que se possa traçar e aprimorar estratégias com o intuito de promover uma política de rastreamento e tratamento mais efetiva e a redução da mortalidade.

Palavras-chave: neoplasias da mama; saúde da mulher; tumores mamários.

<https://doi.org/10.5327/JBG-0368-1416-20211311010>
Análise preliminar de segurança do laser fracionado de CO₂ em mulheres com incontinência urinária de esforço

Samantha Condé Rocha Rangel¹, Luiz Gustavo Brito¹,
 Cassia Raquel Teatin Juliato¹, Giovanna Fornasari²

¹Universidade Estadual de Campinas

²Clínica Condé

Introdução: O tratamento da incontinência urinária de esforço (IUE) varia de medidas conservadoras a procedimentos cirúrgicos. Para preencher essa lacuna, a terapia com laser vaginal surgiu como modalidade alternativa minimamente invasiva em casos selecionados. **Objetivo:** Avaliar a segurança do tratamento com laser vaginal em mulheres com IUE confirmada por pressão de perda urinária acima de 60 cmH₂O no estudo urodinâmico ou questionário *International Consultation on Incontinence Questionnaire - Short Form (ICIQSF)*. **Métodos:** Ensaio clínico controlado randomizado em um único centro, realizado entre março de 2019 e janeiro de 2021 com 70 mulheres. Trinta e sete mulheres foram submetidas a três sessões de laser em um intervalo de quatro semanas, e 33 foram alocadas para fisioterapia uroginecológica com 12 sessões duas vezes/semana. Acompanhamos essas pacientes por três e seis meses, e os eventos adversos foram avaliados. **Resultados:** Sobre os efeitos adversos relatados na primeira sessão: o total de 68% referiram sintomas leves como: ardência em 39%, secreção vaginal em 34%, direto sangramento vaginal em 25%, disúria em 8,57%, prurido em 2,86% e não houve nenhuma infecção. Na segunda sessão foram relatados ardência em 40%, secreção vaginal em 31% e direto sangramento vaginal em 20%, disúria em 5,7% e infecção em 2%. Na terceira sessão, ardência em 42,85%, secreção vaginal em 57% e direto sangramento vaginal em 20%, disúria em 5,7% e infecção em 2,8%. **Conclusão:** O laser de CO₂ para tratamento de IUE demonstrou um perfil de segurança favorável, uma vez que os efeitos adversos foram leves e de fácil manejo terapêutico.

Palavras-chave: terapia com laser CO₂; incontinência urinária de esforço; efeitos adversos; laservaginal.

<https://doi.org/10.5327/JBG-0368-1416-20211311011>
Angiomixoma agressivo vulvar: relato de caso com follow-up de três anos

Marcela Gaiotti Marques¹, Dayana da Silva de Araujo¹,
 Ana Carolina Lopes Ribeiro², Gustavo Guitmann¹,
 Rafael Henrique Szymanski Machado¹, Roseane Guarçoni Piumbini¹

¹Hospital Federal da Lagoa

²Universidade Estácio de Sá

Introdução: Angiomixoma agressivo (AA) de vulva é um raro tumor de origem mesenquimal que surge predominantemente em região vulvovaginal, perineal e pélvica. Apesar de benigno, a agressividade justifica-se pelas características infiltrativas e a taxa de recorrência local. Acometendo principalmente mulheres em idade fértil, os sintomas inespecíficos são comumente associados a diagnósticos mais prevalentes, como lipoma, cisto de Bartholin ou hérnia. O diagnóstico é histológico: um tumor paucicelular, altamente vascularizado, com estroma mixoide contendo células estreladas/ fusiformes, com margens de ressecção cirúrgicas frequentemente comprometidas. **Relato de caso:** S.P.S.B., 35 anos, acompanhada há três no ambulatório de patologia vulvar e cervical. A queixa apresentada era de uma lesão em vulva com crescimento progressivo nos últimos oito meses, associado a desconforto local por abaulamento, e ausência relatada de sintomas semelhantes prévios. Tratava-se de uma paciente nuligesta, sexualmente ativa e com parceiro fixo, menarca aos 11 anos, ciclos menstruais regulares em uso de contraceptivo oral combinado, sem comorbidades conhecidas ou histórias de infecções de transmissão sexual. Ao exame, foi observada uma tumoração de 1,5 cm em lábio externo esquerdo, bem delimitada e de consistência fibroelástica, inicialmente atribuída a lipoma

vulvar. A rotina ginecológica evidenciou uma colpocitologia oncótica cervical com células escamosas atípicas de significado indeterminado, resultado que não afasta lesão de alto grau, com achados maiores sugestivos de lesão cervical de alto grau à colposcopia. Foi deliberada exérese da lesão vulvar e conização, realizadas em agosto de 2018, com pós-operatório sem intercorrências. O laudo histopatológico da peça do colo uterino mostrou lesão intraepitelial escamosa cervical de alto grau e margens livres. Já o laudo histopatológico da vulva descreveu formação nodular de tecido pardo, acastanhado, encapsulado e elástico, medindo 3,0x1,8x1,3 cm, compatível com AA vulvar. O laudo foi mantido após revisão. Durante o estadiamento, não foram observadas alterações compatíveis com metástases a distância. A paciente segue em acompanhamento clínico regular há três anos, sem queixas ou alterações no exame clínico. **Conclusão:** Apesar da elevada morbidade descrita na doença, o bom prognóstico justifica-se pela assistência adequada e exérese da lesão precoce, mesmo oligossintomática. O presente trabalho levanta a importância de se considerar o AA como diagnóstico diferencial de tumorações vulvares. O exame médico ginecológico de rotina deve ser estimulado de forma a identificar essas patologias com impacto na qualidade de vida das mulheres.

Palavras-chave: angiomixoma; tumor; vulva.

<https://doi.org/10.5327/JBG-0368-1416-20211311012>
Angiossarcoma primário da mama: relato de caso

Victoria Relvas Fernandes Vianna¹, Bianca Kurtz Fontoura¹,
 Ana Helena Pereira Correia Carneiro¹, Flávia Maria
 de Souza Clímaco¹, Afrânio Coelho de Oliveira¹

¹Hospital Universitário Clementino Fraga Filho, Universidade Federal do Rio de Janeiro

Introdução: O angiossarcoma primário de mama é um tumor maligno com diferenciação endotelial vascular, extremamente raro. Apresenta comportamento agressivo e frequente recidiva. Os exames clínico e de imagem são inespecíficos. O diagnóstico é difícil e o tratamento controverso. **Relato de caso:** Mulher, 59 anos, foi atendida no ambulatório de mastologia com abaulamento e nódulo de 4x3 cm, amolecido, móvel, bem delimitado em união dos quadrantes mediais (UQM) de mama esquerda, sem linfonodomegalia axilar ou descarga papilar. Mamografia: nódulo lobulado na UQM, isodense, com bordas distintas, de 27 mm (BI-RADS 4). Ultrassonografia: nódulo hipocóico ovalado, circunscrito, paralelo à pele, com vascularização periférica, em quadrante superior medial, de 27,9x12,2x19,8 mm (BI-RADS 3). Ressonância magnética: nódulo heterogêneo oval, lobulado e parcialmente definido, com áreas centrais serpiginosas de permeio e captação progressiva de contraste (BI-RADS 4). Foi realizada core biópsia, com o seguinte laudo histopatológico: neoplasia vascular com canais vasculares anastomosantes, atípicas leves, não sendo possível diferenciar entre hemangioma ou angiossarcoma bem diferenciado. Realizou-se exérese cirúrgica para diagnóstico definitivo. O exame macroscópico mostrou lesão tumoral castanho-vinhosa, contornos ora irregulares, ora bosselados, limites imprecisos, de 5,0 cm. A microscopia sugeriu angiossarcoma mamário. Margens comprometidas. A imunohistoquímica revelou positividade para os marcadores endoteliais vasculares CD31 e fator VIII e índice de proliferação celular (Ki-67) de 20–30%, confirmando o diagnóstico. Foi realizada mastectomia simples com reconstrução imediata. Margens livres. **Conclusão:** O angiossarcoma primário da mama é raro e acomete mulheres jovens, com média de 40 anos. Pacientes acima de 60 ou com tumores maiores que 6 cm apresentam pior prognóstico. O exame histopatológico é importante na definição da natureza da lesão, já que os exames físico e de imagem são inespecíficos. Quando a core biópsia for inconclusiva, é necessária análise completa da lesão e exame imuno-histoquímico complementar, com positividade para marcadores específicos de endotélio vascular e Ki67 elevado. A avaliação do índice de proliferação celular é útil para a diferenciação da angiomatose, lesão vascular benigna rara que possui Ki67 menor que 2%. A ressecção da lesão com margens livres é o tratamento preconizado para controle local e diminuição da taxa de recidiva. A mastectomia simples foi indicada em razão das margens comprometidas e da relação tumor-mama desfavorável. Não há indicação de abordagem axilar, já que a disseminação é por via hematogênica e o comprometimento linfonodal, incomum. Radioterapia e quimioterapia não são consenso. Há relatos de maior sobrevida livre de recidiva quando a radioterapia é adicionada ao

tratamento cirúrgico, como nos casos de margens comprometidas. O papel da quimioterapia permanece questionável, já que ela não aumenta a taxa de sobrevida livre de doença.

Palavras-chave: *câncer de mama; angiossarcoma; sarcoma de partes moles.*

<https://doi.org/10.5327/JBG-0368-1416-20211311013>
Avaliação da densidade mineral óssea em mulheres transgênero do Suldo Brasil

Kadija Rahal Chrisostomo¹, Najila de Marco Sandrin², Henrique Rahal Chrisostomo³, Thelma Larocca Skare³, Renato Mitsunori Nisihara³

¹Universidade Federal do Paraná

²Pontifícia Universidade Católica do Paraná

³Fundação Escola do Ministério Público do Estado do Paraná

Introdução: As pessoas transgênero submetidas a terapia hormonal e/ou tratamento cirúrgico podem sofrer alterações em seu metabolismo ósseo por causa da importância hormonal na fisiologia da modulação óssea. **Objetivo:** O presente estudo teve por objetivo avaliar a densidade mineral óssea e a composição corporal de mulheres transgênero brasileiras submetidas a terapia hormonal cruzada por três anos ou mais, comparando com grupos controle, de mulheres cisgênero e um de homens cisgênero. **Métodos:** Realizou-se um estudo observacional transversal por meio da coleta de dados sociodemográficos, epidemiológicos e clínicos. Foram feitos exames de densitometria mineral óssea e de densitometria óssea corporal total com o aparelho Lunar Prodigy Advance DXA System — Encore versão 14.10, Radiation Corporation, Madison, WI, sistema de dupla emissão de raios da GE Healthcare. O estudo foi realizado na cidade de Curitiba no período de agosto de 2018 a agosto de 2019. Após o recrutamento e a aplicação dos critérios de inclusão e exclusão, 31 mulheres transgênero atendidas no Centro de Pesquisa e Atendimento a Travestis e Transexuais e no Centro Regional de Especialidades da Secretaria de Saúde do Estado do Paraná aceitaram participar do estudo e assinaram o termo de consentimento livre e esclarecido. Selecionaram-se dois grupos controle pareados por idade, índice de massa corporal (IMC) e hábitos de vida, com 31 mulheres cisgênero e 31 homens cisgênero, totalizando 93 participantes. Os dados foram analisados com auxílio do programa GraphPad Prism 6, San Diego, CA. **Resultados e conclusão:** A densidade mineral óssea (DMO) das mulheres transgênero é menor do que nos grupos pareados; 12,9% dessas mulheres apresentaram baixa massa óssea (Z score ≤ 2). Essa porcentagem foi de 3,2% para mulheres cisgênero e de 3,3% para os homens cisgênero. As mulheres transgênero tiveram um Z score mais baixo, tanto de coluna (0,26 \pm 1,42 vs 0,50 \pm 1,19) quanto do fêmur (-0,41 \pm 0,95 vs. 0,29 \pm 1,04) do que as mulheres cisgênero. E, quando comparadas aos homens cisgênero, as mulheres transgênero tinham score Z de fêmur total inferior (-0,41 \pm 0,95 vs. 0,20 \pm 0,83). Valores mais altos de massa magra correlacionaram-se positivamente com a DMO total do fêmur (p=0,40; IC95% 0,009–0,68; p=0,04) e DMO de colo de fêmur (p= 0,48; IC95% 0,11–0,74; p=0,01). Nem o tipo de terapia recebida ou o seu tempo de uso impactaram a massa óssea. Concluímos, assim, que baixa DMO é encontrada frequentemente em mulheres transgênero e que esta se relaciona à massa corporal magra, o que corrobora a necessidade de mais estudos sobre os efeitos da terapia hormonal nos ossos e músculos das mulheres transgênero.

Palavras-chave: *terapia hormonal; densidade mineral óssea; mulher transgênero.*

<https://doi.org/10.5327/JBG-0368-1416-20211311014>
Avaliação da qualidade de vida e da função sexual de mulheres com endometriose segundo aspectos físicos e psíquicos

Daniela Angerame Yela¹, Melissa de Barros Meneguetti¹, Gabriele Natália Dias¹, Fabia Pigatti Silva¹, Cristina Laguna Benetti-Pinto¹

¹Universidade Estadual de Campinas

Introdução: A endometriose é uma doença crônica e inflamatória, estrógeno dependente, definida pela presença de tecido endometrial, glandular e/

ou estromal, com desenvolvimento fora da cavidade uterina. Os sintomas são muito variados e envolvem dismenorrea, dor pélvica crônica, infertilidade, dispareunia, disfunções na evacuação e micção, apresentando grande impacto na qualidade de vida da mulher no âmbito físico, psicológico, social e sexual. Nesse contexto, a depressão e a ansiedade são doenças fortemente associadas às mulheres com endometriose, o que eleva a morbidade da patologia. **Objetivo:** Avaliar a qualidade e a função sexual de vida das mulheres com endometriose, correlacionando com os aspectos físicos e psicológicos. **Métodos:** Estudo multicêntrico de corte transversal, realizado com 102 mulheres com endometriose, acompanhadas em dois hospitais terciários no período de dezembro de 2017 até dezembro de 2020. As mulheres foram divididas em dois grupos de acordo com a presença de dor: grupo 1 (com dor — 62 mulheres) e grupo 2 (sem dor — 40 mulheres). Para avaliar a qualidade de vida, função sexual, níveis de ansiedade e depressão foram utilizados os questionários *Endometriosis Health Profile Questionnaire*, Índice de Função Sexual Feminina, Índice de Ansiedade de Beck e Índice de Depressão de Beck. **Resultados:** As mulheres do grupo 1 tinham média etária de 33,89 \pm 5,71 anos, enquanto o grupo 2 tinha 33,85 \pm 5,60 anos (p=0,953). Em ambos os grupos, a maioria das mulheres apresentava endometriose profunda e estava em tratamento, mas o grupo 2 apresentou maior tempo de tratamento (p=0,044). As mulheres do grupo 1 apresentaram mais depressão e ansiedade que as do grupo 2 (17,1 \pm 9,98 e 11,15 \pm 9,25; p=0,003 e 23,71 \pm 12,92 e 12,58 \pm 10,53; p=0,001 respectivamente). Aquelas com dor apresentaram significativamente pior qualidade de vida que as que não tinham dor (48,88 \pm 16,02 e 23,32 \pm 15,93; p<0,001). Em relação à função sexual, ambos os grupos apresentavam disfunção (grupo 1 — 17,89 \pm 6,92 e grupo 2 — 19,60 \pm 6,62; p=0,350). **Conclusão:** Mulheres com endometriose e dor apresentam pior qualidade de vida e níveis de ansiedade e depressão mais severos. Independentemente da sintomatologia, a endometriose causou disfunção sexual.

Palavras-chave: *endometriose; função sexual; qualidade de vida.*

<https://doi.org/10.5327/JBG-0368-1416-20211311015>
Avaliação do uso de sistema intrauterino liberador de levonorgestrel em pacientes com adenomiose em um maternidade pública de Minas Gerais
 Isabella Ribeiro Coelho¹

¹Maternidade Odete Valadares

Introdução: Estima-se que a prevalência de adenomiose varie entre 20 e 30%, acometendo preferencialmente mulheres entre 40 e 50 anos, 90% multíparas. Quando sintomática, a doença caracteriza-se por sangramento uterino anormal, dismenorrea intensa e progressiva, dispareunia e dor pélvica crônica, com significativo prejuízo de qualidade de vida e importante causa de absenteísmo. Até recentemente, o tratamento preconizado para adenomiose era a histerectomia. Não é, todavia, opção para aquelas mulheres que desejam manter a fertilidade, apresentam risco cirúrgico elevado ou quando os sistemas de saúde se preparam para atender demandas sem precedentes de pessoas com COVID-19, e os serviços de cirurgias requerem adaptações, incluindo o adiamento das histerectomias. Nesse sentido, o endoceptivo que contém 52 mg de levonorgestrel (sistema intrauterino liberador de levonorgestrel — SIU-LNG) ascende como terapia alternativa, de primeira linha, à histerectomia (NICE), uma vez que é considerado mais eficaz que os tratamentos orais e injetáveis no controle do sangramento uterino anormal, mantendo a capacidade reprodutiva após a sua suspensão. **Objetivo:** Avaliar a eficácia e satisfação do SIU-LNG em reduzir os principais sintomas da adenomiose. **Métodos:** Os dados foram coletados por meio de entrevistas realizadas com pacientes que foram submetidas à inserção do SIU-LNG, em um serviço público na cidade de Belo Horizonte, como tratamento para sangramento uterino anormal. **Resultados e conclusão:** Entre as participantes do trabalho, 84 foram submetidas à inserção do SIU-LNG em virtude de adenomiose no período de 2019 a 2020. Delas, 33 pacientes foram excluídas, pois expulsaram o dispositivo ou não foi possível o contato para avaliação da satisfação. Entre as que estão em uso do método, 30 obtiveram redução importante de fluxo menstrual (ou amenorrea) após seis meses de tratamento. Vinte e nove manifestaram completa satisfação com o método em relação à melhora sintomática. Uma ficou insatisfeita com o método. Apenas duas permanecem com indicação de histerectomia em decorrência de insucesso no tratamento

com o uso do SIU-LNG. Manejar os sintomas decorrentes da adenomiose de modo mais conservador é fundamental, mas nem sempre possível. O SIU-LNG mostrou-se capaz de reduzir a perda sanguínea menstrual em 74 a 97% dos casos após três meses de uso, conforme estudos prévios. Huskainem et al. mostraram melhora equivalente na qualidade de vida e bem-estar entre pacientes submetidos a histerectomia e usuárias de SIU-LNG. Desse modo, há de se repensar a maior disponibilidade do SIU-LNG no Sistema Único de Saúde, bem como na saúde suplementar, para fins de tratamento de sangramento uterino anormal, objetivando a redução de dor pélvica e sangramento uterino em pacientes portadoras de adenomiose, ao mesmo tempo que se reduzem os riscos atribuídos à histerectomia.

Palavras-chave: SIU; adenomiose; sangramento uterino anormal.

<https://doi.org/10.5327/JBG-0368-1416-20211311016>

Avaliação dos dados sociodemográficos de pacientes lésbicas e bissexuais

Henrique Rahal Chrisostomo¹, Najila De Marco Sandrin², Kadija Rahal Chrisostomo³, ThelmaLarocca Skare¹, Gislaíne Paviani Farris³, Renato Mitsunori Nisihara¹

¹Fundação Escola do Ministério Público do Estado do Paraná

²Pontifícia Universidade Católica do Paraná

³Universidade Federal do Paraná

Introdução: As dificuldades e diferenças no atendimento ginecológico são uma realidade encontrada pelas pacientes lésbicas e bissexuais quando comparadas às heterossexuais. Há uma necessidade de se entender o perfil dessas pacientes para um atendimento mais adequado. **Objetivo:** O objetivo do trabalho é avaliar o perfil sociodemográfico das mulheres lésbicas e bissexuais para que, com maior entendimento sobre essa população, o atendimento ginecológico passe a ser mais adequado. **Material e método:** Realizou-se um estudo transversal analítico. As participantes responderam de forma voluntária e anônima a um questionário adaptado em formato Google Forms, disponível *on-line* e divulgado pelas redes sociais e mídias virtuais, para mulheres maiores de 18 anos de todas as orientações sexuais, de setembro a dezembro de 2020. Os dados foram planilhados e analisados com o auxílio do programa Graph Pad Prism 5.0 e os valores *p* foram considerados significativos após a correção de Bonferroni. **Resultados e conclusão:** Responderam à pesquisa 751 pacientes heterossexuais, 272 lésbicas e 358 bissexuais. A maioria das participantes é de etnia caucasiana e tem ensino superior completo/incompleto. As pacientes lésbicas e bissexuais usam mais o sistema público de saúde, têm menores rendas salariais, fazem mais uso de tabaco e drogas ilícitas que as heterossexuais. Não houve diferença significativa na prática de atividade física entre os três grupos. A menor taxa de desemprego entre os três grupos é a das lésbicas. Não houve diferença significativa no índice de massa corporal entre os três grupos. Concluímos que essas mulheres possuem um perfil sociodemográfico diferente das heterossexuais, é necessário mais atenção às particularidades, ofertando um atendimento médico, especialmente ginecológico, mais embasado nas suas reais necessidades.

Palavras-chave: ginecologia; comportamento sexual; disparidades em assistência à saúde lésbicas; bissexuais.

<https://doi.org/10.5327/JBG-0368-1416-20211311017>

Binge drinking e infertilidade: um relato de caso

Giovanna da Cruz Pierri¹, Maria Fernanda Ingles do Amaral Carvalho¹, Juan Felix Costa²

¹Faculdades Pequeno Príncipe

²Universidade Federal de São Paulo

Relato de caso: L.A.V.M. ♀, 22 anos, nuligesta, menarca aos 12 anos, nega etilismo e tabagismo, sem comorbidades, vem à consulta para avaliação de infertilidade primária. Apresenta ciclo regular (30 dias) com fluxo de intensidade média e duração de quatro dias. Exame ginecológico normal. Para a paciente foram solicitados exames laboratoriais que apresentaram resultados normais e também ultrassom transvaginal (USG) para a contagem de folículos antrais. M.C.M ♂, etilista (oito latas em três horas), não possui comorbidades prévias. Na avaliação masculina, além de exames laboratoriais (normais com exceção

de baixos níveis de testosterona), foi solicitado o espermograma (sendo duas amostras com intervalo de sete dias, ambas em abstinência de três dias, ambas com o resultado de oligozoospermia grave). Com base na anamnese do casal e na avaliação do resultado dos exames físicos, constatou-se que as alterações presentes — e consequentemente a infertilidade — teriam como etiologia provável o uso excessivo de álcool em curto espaço de tempo (*binge drinking* é a quantidade de álcool ingerida para alcançar a concentração sanguínea de 0,08 g/dL. São necessários cinco ou mais drinques para homens e quatro ou mais para mulheres). A conduta adotada pelo serviço para o tratamento da infertilidade, além da mudança do estilo de vida (MEV) em conjunto com o setor de nutrição e anastrozol para melhoria do perfil espermático, foi a injeção intracitoplasmática de espermatozoides. Foi iniciado o uso de Gonal-F® 150 UI (do 2º ao 9º dia do ciclo menstrual) associado a Cetrotide® (do 8º ao 10º dia do ciclo) e *trigger* com Ovidrel® (no 10º dia). O espermograma no dia da punção obteve resultados melhorados (aumento da concentração total de espermatozoides). Realizou-se punção folicular e fertilização de 13 óocitos, tendo sido transferidos dois embriões ao útero. Foi realizado exame de gonadotrofina coriônica humana (beta-HCG) com resultado positivo e USG que revelou dois sacos gestacionais e dois embriões com batimentos cardíacos fetais presentes. Ao fim da gestação (37 semanas e 6 dias) foi realizado um parto cesariano. Tanto a gestação quanto o puerpério não apresentaram intercorrências. **Conclusão:** O etilismo é um problema de saúde pública. Entre uma das suas consequências está o aumento da infertilidade. No relato apresentado, observou-se um homem etilista em grau moderado a intenso com alteração grave de espermograma. Dessa forma, é possível avarar, para o caso, que o etilismo possa ser um possível fator de alteração espermática, visto que é o único fator positivo na história apresentada. Após o tratamento adequado e a mudança de estilo de vida do casal, o desfecho foi satisfatório e o objetivo inicial de gestação foi alcançado.

Palavras-chave: Binge drinking; Infertilidade; Gravidez.

<https://doi.org/10.5327/JBG-0368-1416-20211311018>

Câncer de endométrio associado a radiação pélvica prévia paratratamento de câncer de colo uterino: relato de caso

Andrey Luis de Oliveira Gonçalves Dias¹, Thaiz da Silva Gome¹, Leila Cristina Soares Brollo¹

¹Hospital Universitário Pedro Ernesto, Universidade do Estado do Rio de Janeiro

Introdução: Câncer de endométrio associado a radiação (do inglês *radiation-associated endometrial cancer* — RAEC) é um termo que designa tumores malignos do endométrio que surgem após irradiação para tratamento de tumores primários do útero em si ou de outros órgãos pélvicos adjacentes, como cérvix uterina, cólon, reto, ânus ou trato urinário. Estudos sugerem incidência de 0,5 a 0,8% de todos os cânceres de endométrio, que são considerados uma patologia rara. Esse tipo de câncer diferencia-se do de endométrio primário por apresentar fatores de pior prognóstico no momento do diagnóstico, tais como tipo histológico não endometrióide, tumores pouco diferenciados e estadiamento mais avançado. **Relato:** Descrevemos um caso de RAEC em uma paciente de 74 anos, com sintomas de constipação, perda ponderal e aumento do volume abdominal, imagem em ressonância magnética da pelve sugestiva de hematometrio e lesões vegetantes em superfície endometrial, com história de tratamento de câncer de colo uterino 11 anos antes com quimioterapia, radioterapia pélvica e braquiterapia. Paciente foi submetida a histerectomia total com salpingo-ooforectomia bilateral, biópsia de peritônio e lavado peritoneal. Laudo histopatológico da peça cirúrgica identificou tumor mulleriano misto maligno heterólogo de endométrio com focos de adenocarcinoma em peritônio, configurando estágio FIGO IVb. **Conclusão:** Os principais tipos histológicos associados ao RAEC são o carcinosarcoma (35%) e o carcinoma seroso papilar (26%). O período de latência entre a data da radioterapia até o diagnóstico é por volta de 14 anos. Cerca de 70% dos casos apresentam-se no estágio III a IV no momento do diagnóstico. A sobrevida média nesse tipo de câncer é significativamente pior quando comparada à de câncer de endométrio esporádico, com média em 24 meses de 50% e em 5 anos de 21%. A sintomatologia difere da de câncer de endométrio

esporádico. É comum o surgimento de estenose cervical após a irradiação do útero, justificando por que o RAEC pode se apresentar com dor e aumento do volume abdominal sem sangramento transvaginal.

Palavras-chave: *câncer de endométrio; carcinosarcoma; radiation-associated endometrial cancer.*

<https://doi.org/10.5327/JBG-0368-1416-20211311019>

Câncer de vulva derivado de papilomavírus humano em paciente de 87 anos

Sabrina Carpaneze Veiga¹, Isabela Furtado Guiotti¹, Thyene de Vilhena¹, Sabrina Campos Rodrigues Spósito¹, Izabel Brito Teixeira², Maria de Fátima Dias de Sousa Brito¹

¹Maternidade Odete Valadares

²Pontifícia Universidade Católica de Minas Gerais

Introdução: O câncer de vulva (CV) corresponde a 3 a 5% dos tumores malignos da mulher. Deles, 90% são do tipo espinocelular e mais frequentes entre a 5ª e a 7ª décadas de vida. São associados principalmente ao líquen escleroso nessa faixa etária. A associação do CV com o papilomavírus humano (HPV) ocorre geralmente em mulheres jovens. **Relato de caso:** M.C.N., 87 anos, encaminhada do centro de saúde — ambulatório de patologia do trato genital inferior (PTGI) — por causa de prurido vulvar progressivo de início dois meses antes, associado a ardor e aparecimento de lesões vulvares. Nunca havia realizado exames citopatológicos prévios. Ao exame: vulva com absorção de dois terços do pequeno lábio (PL) direito e um terço do PL esquerdo, edema do prepúcio do clitóris, onde se inicia a direita placa ceratinizante arredondada, estendendo-se ao PL residual. Fissura profunda em região de fúrcula e perineal recoberta com ceratina espessa. Presença de pápula esbranquiçada de 0,5 cm no sulco interlabial direito (terço médio). Presença de hipocromia bem delimitada em topografia do PL direito absorvido. Hipocromia difusa vulvar, rágade em face medial do grande lábio direito. A paciente foi submetida a biópsia de vulva incisional sob anestesia local. Foram retirados dois fragmentos, um em lesão periclitóridiana e outro em lesão em fúrcula, com diagnóstico único de carcinoma espinocelular incipiente associado à condiloma acuminado, bem diferenciado. Ausência de invasão angiolinfática e perineural. Presença de alterações citológicas indicativas de infecção pelo HPV. Após esse diagnóstico, a paciente foi encaminhada para a Oncologia. **Conclusão:** Existem duas vias propostas e independentes para o desenvolvimento do carcinoma de células escamosas vulvares. O primeiro está relacionado à infecção da mucosa pelo HPV e o segundo está relacionado a processos inflamatórios crônicos, originando dois subtipos, os quais geralmente ocorrem nos lábios ou vestibulo: tipo clássico, condilomatoso, e tipo queratinizante, que ocorre em pacientes mais idosas. Na paciente em questão, apesar da idade e dos dados epidemiológicos descritos, a biópsia foi compatível com lesão originada pelo HPV. A avaliação criteriosa das lesões vulvares exige a realização de biópsia sempre que houver insegurança diagnóstica ou se houver suspeição de presença de lesões precursoras ou verdadeiramente malignas. O tratamento do CV é realizado de forma multidisciplinar após o diagnóstico e o estadiamento iniciais, devendo, sempre que possível, ser instituída a cirurgia, caso haja condições de ressecabilidade.

Palavras-chave: *câncer de vulva; líquen escleroso; HPV.*

<https://doi.org/10.5327/JBG-0368-1416-20211311020>

Câncer de vulva em paciente com passado de neoplasia intraepitelial de alto grau de colo: um relato de caso

Sabrina Carpaneze Veiga¹, Felipe Clemente Colbert Câmara¹, Isabella Ribeiro Coelho¹, Jaísa Santana Teixeira¹, Izabel Brito Teixeira², Maria de Fátima Dias de Sousa Brito¹

¹Maternidade Odete Valadares

²Pontifícia Universidade Católica de Minas Gerais

Introdução: O câncer vulvar responde por 3 a 5% tumores malignos femininos, compreendendo dois subtipos: tipo queratinizante e tipo clássico, predominantemente associado aos papilomavírus humanos (HPV) 16, 18 e 33. Há evidências de que algumas neoplasias intraepiteliais vulvares e vaginais de alto grau são lesões monoclonais derivadas de lesões de colo do útero. A presença

do colo do útero não parece ser necessária para que o HPV oncogênico infecte o trato genital. **Relato de caso:** M.P.D.V., 53 anos, admitida por lesão vulvar dois anos antes, com prurido e ardência locais. Menarca aos 14 anos; sexarca aos 21, com cinco parceiros. G1PC1. Passado de cirurgia de alta frequência em outro serviço, porém sem relatório de alta. Durante o seguimento apresentou exame citopatológico compatível com neoplasia intraepitelial de alto grau (HSIL). Realizou-se biópsia que confirmou o achado, e a paciente foi submetida a histerectomia total. Em anatomopatológico da peça, não se identificou malignidade. Não foram feitos controles posteriores. Ao exame: vulva edemaciada, com placas cruentas em fúrcula, face medial do grande lábio esquerdo e introito vaginal circundadas por máculas hipercrômicas. Apresentava nódulo de aproximadamente 2 cm em terço médio, deformando a anatomia do grande lábio esquerdo. Não foram identificadas alterações de superfície ou anatômicas sugestivas de líquen escleroso. Não foi feito exame especular por intolerância álgica. Ao toque, vagina com 4 cm, endurecida, de trajeto irregular e friável, sangrante. Em fossa ilíaca direita, constatou-se presença de massa anfractuosa, de cerca de 3 cm linfonodos aumentados e endurecidos à esquerda. Foi realizada biópsia vulvar com achado de carcinoma de células escamosas, ulcerado e invasor, pouco diferenciado, grau III. **Conclusão:** Trata-se de paciente com passado de HSIL cervical, sem seguimento citocolposcópico adequado. As lesões causadas pelo HPV podem ser multifocais, multicêntricas (acometendo mais de um órgão), sincrônicas (ao mesmo tempo) ou metacrônicas (em tempos distintos). No câncer de vulva as lesões são multifocais em 5% dos casos e uma segunda malignidade sincrônica (mais comumente a neoplasia cervical) é encontrada em 22% das pacientes. Acredita-se que o câncer de vulva desse caso se associe ao HPV e não a distrofias vulvares, seja pela apresentação clínica (sem sinais de liquenificação vulvar), seja pela epidemiologia (concomitância com HSIL do colo do útero). Portanto, pacientes portadoras de HSIL, independentemente do sítio, são de alto risco para o desenvolvimento de doença maligna nas outras estruturas do trato anogenital inferior, devendo ser monitoradas de forma rigorosa por pelo menos cinco anos.

Palavras-chave: *câncer de vulva; neoplasia intraepitelial de alto grau; HPV.*

<https://doi.org/10.5327/JBG-0368-1416-20211311021>

Caracterização do uso de métodos contraceptivos e da educação sexual de estudantes de medicina de uma universidade pública do estado do Piauí

Lia Cruz Vaz da Costa Damásio¹, Alice Mayra Carvalho e Silva¹, Lucas Aguiar Alencar de Oliveira², Rafaela Santos Martins²

¹Universidade Federal do Piauí

²Universidade Federal de São Paulo

Introdução: A escolha do método contraceptivo é de extrema importância para a realização do planejamento familiar e para a vivência saudável da sexualidade. Para uma seleção assertiva, é imprescindível considerar fatores biológicos, culturais e econômicos de cada indivíduo. Por existir uma ampla variedade de métodos, é essencial compreender sua indicação, disponibilidade, efeitos colaterais e modo de utilização. Logo, ter pouco conhecimento sobre os contraceptivos ainda é um empecilho para a população. Apesar de estudantes da área da saúde serem um público com acesso a informações sobre saúde sexual e reprodutiva, é frequente entre eles comportamentos sexuais de risco por incoerências no uso de contraceptivos. Isso evidencia que, para uma atividade sexual segura, é necessário, além do conhecimento formal, motivação para a adoção do comportamento preventivo e competências práticas para a constância dessa conduta. **Objetivo:** Identificar os métodos contraceptivos mais utilizados por estudantes de medicina de uma universidade pública do Piauí. **Métodos:** Foi realizado um estudo descritivo e transversal com uma amostra de 190 alunos de medicina de uma instituição pública do estado do Piauí. A coleta de dados foi feita por um questionário, via Formulário Google, que continha 27 perguntas. Utilizou-se, para análise de dados, planilha do Microsoft Excel e teste estatístico χ^2 de Pearson. Os participantes tiveram acesso ao Termo de Consentimento Livre e Esclarecido (TCLE) antes de preencher o questionário. O estudo foi aprovado pelo Comitê de Ética em Pesquisa da referida universidade. **Resultados e conclusão:** A maioria dos participantes é do sexo masculino (59%), tem de 18 a 22 anos (62%) e está namorando (51%). A maior parte dos estudantes sabe da existência de diversos métodos contraceptivos, com destaque para preservativos, anticoncepcional oral e dispositivo intrauterino (DIU). Dos participantes da pesquisa, 86% já tiveram relação sexual e, deles,

89% fizeram uso de contracepção na primeira relação sexual, sendo a camisinha masculina o método mais escolhido. A respeito do uso de contraceptivos atualmente, 84% responderam que utilizam. Deles, 49% usam o preservativo masculino e os que não fazem uso de nenhum método contraceptivo alegam que não têm relações sexuais no momento. Sobre o uso de contracepção de emergência, 55% dos estudantes já utilizaram, e a maioria por mais de três vezes. No tocante à educação sexual e reprodutiva recebida, 48% julgaram-na suficiente e 21% ótima. As fontes mais citadas foram escola (82%) e internet (79%). Logo, apesar de o estudo ter sido realizado com um público que tem acesso à informação sexual e reprodutiva, é essencial aperfeiçoar a educação sobre essa temática, que é oferecida ao estudante de medicina da instituição onde a pesquisa foi realizada com vistas a contribuir para uma formação discente holística e para a promoção do cuidado pessoal.

Palavras-chave: *anticoncepção; educação sexual; estudantes de medicina.*

<https://doi.org/10.5327/JBG-0368-1416-20211311022>

Carcinoma de mama invasivo em paciente de 21 anos evoluindo para a morte: um relato de caso

Luciana Dalva Moutinho de Moura¹, Talissa Lima Tavares¹, Carolina Loyola Prest Ferrugini¹, Janine Martins Machado¹, Cleverson Gomes do Carmo Júnior¹

¹Universidade Federal do Espírito Santo, Hospital Universitário Cassiano Antonio Moraes

Introdução: As neoplasias da mama afetam principalmente as mulheres na perimenopausa. No entanto, aqueles que estão em plena atividade reprodutiva também podem ser afetados e, embora o carcinoma de mama seja incomum em mulheres jovens, eles geralmente têm um prognóstico pior. Este estudo descreve as características clínicas agressivas e o prognóstico sombrio de um carcinoma de mama invasivo em uma paciente de 21 anos. **Relato de caso:** T.S., 21 anos, G2P2, primeiro filho aos 16 anos, menarca aos 12 anos, lactante há um ano e oito meses, sem comorbidades e sem história familiar de câncer de mama. Admitida em serviço de urgência ginecológica com nódulo doloroso em mama direita associado a hiperemia local. Foi feita a hipótese diagnóstica de abscesso mamário e a paciente foi conduzida para drenagem cirúrgica de urgência. No intraoperatório, diagnosticou-se nódulo sólido sugestivo de neoplasia, que foi submetido a biópsia incisional com resultado histopatológico de carcinoma ductal tipo não especial grau 3. Estadiamento clínico IV: (cT4d cN1 cM1 — metástases óssea, pulmonar e para linfonodos cervicais). Imuno-histoquímica: RH negativos, HER2 3+, KI67 80%). A paciente foi submetida a quimioterapia neoadjuvante, sem resposta satisfatória, e encaminhada para cirurgia higiênica após a 9ª sessão. Realizou-se tratamento cirúrgico com mastectomia radical direita e, após três meses, mastectomia simples à esquerda em razão de nódulo neoformado cuja biópsia evidenciou carcinoma invasor com diferenciação apócrina. Posteriormente, a paciente evoluiu com metástases cerebrais sintomáticas e óbito que se deu três anos após o diagnóstico da lesão primária. **Conclusão:** Trata-se de caso de carcinoma mamário em idade extremamente jovem, visto que qualquer protocolo de rastreamento de paciente de alto risco recomenda o início do rastreamento mamário com 25 anos. Por isso, o câncer de mama deve ser sempre aventado como diagnóstico diferencial das mastites, mesmo as puerperais.

Palavras-chave: *metástase neoplásica; mastite; neoplasias da mama.*

<https://doi.org/10.5327/JBG-0368-1416-20211311023>

Carcinoma epidermoide cervical localmente avançado em paciente jovem: um relato de caso

Rafaela Modenesi Venâncio¹, Flaviane Pinheiro dos Santos Nassif², Yasmin Dias Netto Alves Guedes², Elisa Chain de Assis³, Carla Oliveira Rodrigues¹, Tamillis Guidi Venturim²

¹Universidade Federal de Juiz de Fora, *campus* Governador Valadares

²Hospital Municipal de Governador Valadares

³Universidade Vale do Rio Doce

Introdução: O câncer cervical é um dos mais frequentes tumores do sexo feminino. É desfecho da infecção persistente do trato genital inferior por um dos 15 subtipos do papilomavírus humano (HPV) de alto risco, principalmente 16 e 18. São fatores de risco: sexarca precoce, múltiplos parceiros

sexuais, tabagismo, raça negra, paridade elevada, baixa condição socioeconômica e imunossupressão crônica. Considera-se como evitável, pela prevenção primária, com vacinação para HPV e, pela prevenção secundária, com rastreamento e tratamento precoce das lesões precursoras. O objetivo do trabalho é relatar um caso clínico de carcinoma epidermoide cervical localmente avançado em paciente jovem. **Relato de caso:** M.S.P., 34 anos, casada, natural e residente de Governador Valadares, Minas Gerais. Apresentou, em novembro de 2017, aos 31 anos, hemorragia genital de origem cervical e anemia e buscou atendimento hospitalar. Foram realizadas cervicografia e hemotransfusão, com melhora clínica, e a paciente recebeu alta hospitalar com encaminhamento para serviço especializado. Nesse atendimento, negou queixas. Exame especular: colo uterino aumentado, friável, com lesão de aspecto vegetante, de aproximadamente 4 cm, bordos irregulares e sangramento uterino intenso, sugerindo lesão invasora; toque uterino bimanual: útero imóvel e colo de aspecto pétreo em lábio anterior; toque retal: comprometimento de paramétrios. Realizou-se biópsia da lesão, que confirmou o diagnóstico de carcinoma epidermoide estágio IIB (14 de novembro de 2017). Conduziu-se tratamento com braquiterapia, radioterapia e quimioterapia, finalizado em abril de 2018. Atualmente, a paciente apresenta quatro exames de citologia oncológica negativos para malignidade (13 de maio de 2019, 25 de novembro de 2019, 15 de junho de 2020, 25 de janeiro de 2021), amenorreia, dispaurenia e incontinência urinária, tratada com Fenazic[®], sem melhora dos sintomas. História ginecológica-obstétrica: gesta: 3/partos: 3/aborto: 0; salpingotripsia tubária há oito anos; menarca: 11 anos; sexarca: 14 anos; número de parceiros sexuais: dois; não realizava exame preventivo regularmente. História patológica progressiva: nega comorbidades. Hábitos de vida: ex-tabagista, cigarro branco, 13 anos-maço, cessou há três anos. História familiar: nega câncer ginecológico. **Conclusão:** A idade do diagnóstico é compatível com lesões iniciais da infecção pelo papilomavírus humano (HPV), sendo o pico de câncer cervical entre 45 e 49 anos. A rápida progressão pode estar associada à infecção por subtipo altamente carcinogênico. Apesar da não identificação do DNA viral, o 16 é mais relacionado ao carcinoma epidermoide, e este aos casos invasores e avançados. Fatores de risco presentes: etnia negra, condição socioeconômica baixa, terciaridade, sexarca precoce e tabagismo. O diagnóstico foi tardio, com doença avançada e sintomática, o que pode estar atrelado à baixa condição sociocultural da paciente, que dificulta o autocuidado e o acesso ao sistema de saúde. Apesar do sucesso da terapia, a dispaurenia e a incontinência urinária afetam a qualidade de vida da paciente.

Palavras-chave: *neoplasias do colo do útero; fatores de risco; avaliação de resultados da assistência.*

<https://doi.org/10.5327/JBG-0368-1416-20211311024>

Cistoadenoma mucinoso gigante de ovário abordado no primeiro trimestre gestacional: relato de caso

Maria do Carmo Zanotto¹, Maria Clara Artiago¹, Guilherme Negrão de Souza¹, Tenilson Amaral Oliveira¹, Márcia Maria Auxiliadora de Aquino¹, Corintio Mariani Neto¹

¹Hospital Maternidade Leonor Mendes de Barros

Introdução: O cistoadenoma mucinoso é um tumor ovariano benigno de origem epitelial que tem como características ser multilocular e ter superfície lisa e pode alcançar grandes dimensões. Corresponde a 15% dos tumores ovarianos nas mulheres entre 30 e 50 anos. A presença de tumor ovariano durante a gestação é rara; a literatura mostra prevalência de 1:1.000, quando somente 3 a 6% são malignos. Esse achado tem aumentado nos últimos anos porque, no acompanhamento pré-natal, a ultrassonografia tem se tornado mais frequente na rotina. **Relato de caso:** Gestante, 32 anos, branca, secundigesta com cesariana anterior, idade gestacional de 13 semanas. Foi encaminhada da unidade primária de saúde ao pré-natal de alto risco por causa de achado ultrassonográfico morfológico normal com gestação de 12 semanas e três dias e imagem cística anecoide volumosa ocupando toda a região hipogástrica e estendendo-se para a fossa ilíaca direita, medindo 16,4x13,2x15,2 cm (volume 1.743 cm³). Apresentava aumento de volume abdominal, sem queixas algicas, com massa palpável pouco móvel e endurecida no exame físico. Realizou-se a laparotomia exploradora com incisão Pfannenstiel na 14ª semana e indicou-se salpingo-ooforectomia esquerda com mínima manipulação cirúrgica por incisão capsular anterior com aspiração do conteúdo cístico com aspirador elétrico e proteção da cavidade abdominal com compressas úmidas e sutura

local com fio inabsorvível e reparo local para auxiliar no procedimento cirúrgico. Exame anatomopatológico com diagnóstico de cistoadenoma mucinoso em ovário esquerdo, congestão em tuba uterina esquerda e ausência de sinais histológicos de malignidade. Seguimento no pré-natal sem intercorrências. Foi feito parto cesáreo com 39 semanas de gestação, indicado por desproporção céfalo-pélvica, e houve desfecho materno-fetal favorável em acompanhamento de até 60 dias pós-parto. **Conclusão:** É importante nessa situação considerar a sintomatologia, o tamanho tumoral, as características ao ultrassom e a idade gestacional e compartilhar a conduta com a paciente.

Existem raras situações de tumores mucinosos com luteinização do estroma e sinais de virilização materna e restrição de crescimento fetal. Nesse caso a abordagem cirúrgica oportuna culminou com desfecho favorável para o binômio materno-fetal.

Palavras-chave: cistoadenoma mucinoso; laparotomia; gestação.

<https://doi.org/10.5327/JBG-0368-1416-20211311025>
Citologia da cúpula vaginal com células escamosas atípicas de significado indeterminado: relato de caso

Maister Henrique Lobato de Moraes¹, Adriane Brod Manta¹, Marcia Cristina Pereira Maduell¹, Valdir Rosado Martins Junior¹, Aline Fritzen Binsfeld¹, Francielle Novinski Machado¹

¹Universidade Católica de Pelotas, Hospital Universitário São Francisco de Paula

Introdução: O Ministério da Saúde recomenda que a colpocitologia oncótica seja realizada em mulheres com vida sexual ativa desde os 25 anos, podendo ser interrompida aos 64 anos de idade após dois resultados normais. Também orienta que mulheres que realizaram histerectomia total por patologias benignas e que não apresentem história prévia de lesões cervicais de alto grau sejam excluídas da população alvo do rastreamento, desde que tenham exames anteriores sem alterações. Segundo o Sistema de Bethesda revisto em 2001, as atípicas de células escamosas de significado indeterminado podem ser de dois tipos: possivelmente não neoplásicas e as que indicam que não se pode afastar lesão de alto grau. **Relato de caso:** R.J.D., 46 anos, G3P3, menarca aos 11 anos, sexarca aos 15 anos, submetida a histerectomia total há oito anos por sangramento uterino anormal associado a miomatose uterina. Refere episódios esporádicos de dor em baixo ventre, sem outras queixas. Realizou colpocitologia oncótica em novembro de 2020 em unidade básica de saúde, apresentando células escamosas atípicas de significado indeterminado, não se podendo afastar lesão de alto grau (ASC-H). À colposcopia (8 de janeiro de 2021) apresentou fundo de saco vaginal com área extensa de espessamento epitelial e acetoreação (Schiller iodo claro com bordas iodo negativas). Foi submetida à biópsia (8 de janeiro de 2021), com laudo apresentando mucosa escamosa com raros focos de atípicas epiteliais para os quais não é possível afastar efeito citopático viral/ neoplasia intraepitelial vaginal (associado à fibrose do córion). Foi indicada a complementação com imunohistoquímica (21 de janeiro de 2021), que afastou a possibilidade de lesão de alto grau (P16 negativo, Ki-67 positivo em raras células). **Conclusão:** No presente caso foi realizada a colpocitologia oncótica mesmo não sendo preconizada a sua aplicação em pacientes submetidas a histerectomia total por patologia benigna. Apesar de inicialmente ter sido afastada a possibilidade de lesão de alto grau nessa paciente, casos como este, embora incomuns, podem abrir caminho para uma mudança no protocolo estabelecido pelo Ministério da Saúde para o seguimento dessas pacientes.

Palavras-chave: células escamosas atípicas; cúpula vaginal; histerectomia total.

<https://doi.org/10.5327/JBG-0368-1416-20211311026>
Condiloma vaginal: um relato de caso

Maria Fernanda Mejia Plaza¹, Ana Ximena Zunino², Bruna Obeica Vasconcellos², Jacqueline Assunção Silveira Montuori², Priscila de Almeida Torre¹, Luisa Novis Leite Pinto²

¹Hospital Maternidade Fernando Magalhães

²Fundação Técnico Educacional Souza Marques

Introdução: O vírus do papiloma humano (HPV) que acomete a região ano genital é considerado mundialmente a infecção sexualmente transmissível mais comum. É estimado que mais de 80% da população vai entrar em contato com o vírus pelo menos uma vez na vida. Essa infecção sexual caracteriza-se

como a de maior transmissibilidade e tem risco geral estimado em 15 a 25% a cada nova parceria sexual. O diagnóstico é principalmente clínico. O tratamento inclui crioterapia com nitrogênio líquido, ácido tricloroacético, ácido salicílico, imiquimod, podofilotoxina. Em casos resistentes, podem ser realizadas eletroterapia, excisão a laser ou cirúrgica. **Relato de caso:** Paciente do sexo feminino, 34 anos, nulípara, sem comorbidades, sem histórico progresso de infecções sexualmente transmissíveis, refere em consulta de rotina queixa de lesão palpável em vagina, não sabendo dizer a quanto tempo estava com essa queixa. Ao exame físico, vulva trófica sem lesões visíveis. Ao exame especular, presença de lesão verrucosa pontiaguda, única, de coloração eritematosa, de mais ou menos 1,5 cm em parede vaginal anterior. Foram realizados testes sorológicos para outras doenças sexualmente transmissíveis, todos com resultados negativos. A paciente foi submetida a excisão cirúrgica, sem intercorrências. O material foi enviado para histopatológico e foi confirmado o diagnóstico de condiloma pelo HPV. **Conclusão:** O vírus do papiloma humano é um grupo de vírus de DNA fita dupla sem envelope pertencente à família Papillomaviridae. Aproximadamente 90% das verrugas anogenitais são associadas ao HPV tipo 6 e/ou 11, que possuem baixo potencial oncogênico. O HPV é transmitido pelo contato com a pele ou mucosa infectada. Uma vez adquirido o HPV, a infecção pode entrar numa fase latente sem sinais ou sintomas. Em pacientes que desenvolvem condiloma, o período de incubação é de três semanas a oito meses. As verrugas induzidas pelo HPV são polimórficas. Podem ser múltiplas ou únicas, e seu tamanho varia. Comumente são assintomáticas. O diagnóstico é principalmente clínico. Em casos de dúvida diagnóstica, lesões atípicas ou falha de resposta ao tratamento, deverá ser realizada a biópsia. Diante da benignidade do quadro e da impossibilidade da erradicação do vírus, a indicação do tratamento deve ser baseada no alívio dos sintomas. Os tratamentos com medicamentos via tópica são variados. O ácido tricloroacético e a solução de podofilina são aplicados pelo médico assistente. A solução ou creme imiquimode podem ser aplicados pelo mesmo paciente. O tratamento cirúrgico é reservado para pacientes com lesões extensas ou para aquelas com falha de tratamento. A taxa de sucesso da excisão cirúrgica para o desaparecimento das lesões é alta (90–100%), e tanto a terapia medicamentosa como a cirurgia têm taxas similares de recorrência. A profilaxia realizada por meio da vacinação é segura e eficaz para a prevenção da infecção pelo HPV. Todos os profissionais de saúde devem indicar a vacinação para aumentar a cobertura vacinal.

Palavras-chave: condiloma; HPV; IST.

<https://doi.org/10.5327/JBG-0368-1416-20211311027>
Conhecimento sobre abortamento legal na formação médica

Ronaldo Almeida Lidório Júnior¹, Maria Giovana Queiroz de Lima¹, Alessandra Encarnação de Moraes¹, Patricia Leite Brito¹

¹Universidade Federal do Amazonas

Introdução: Abortamento é definido como a interrupção da gestação até a 20ª ou 22ª semana ou com peso fetal inferior a 500 g. É um importante problema de saúde pública no Brasil. Aproximadamente uma em cada cinco mulheres, aos 40 anos, já realizou ao menos um aborto, muitos deles de maneira insegura, acarretando elevada morbimortalidade materna. Atualmente, o abortamento configura crime, mas há duas situações consideradas não puníveis conforme o Código Penal Brasileiro: risco de morte à gestante e gravidez resultante de estupro. Em 2012, foi descriminalizado também o aborto em casos de anencefalia fetal. O abortamento, portanto, é tema relevante do ponto de vista epidemiológico e social e é indispensável para a formação do médico atualmente, como enfatizado pelas diretrizes curriculares brasileiras do curso de Medicina. **Objetivo:** Identificar e comparar o conhecimento dos acadêmicos do curso de Medicina da Universidade Federal do Amazonas (UFAM) acerca do abortamento legal e verificar entre os finalistas as ferramentas didáticas disponibilizadas pela universidade. **Métodos:** Trata-se um estudo transversal realizado mediante a aplicação de questionários virtuais encaminhados a estudantes do 1º ano (78) e 6º ano (60) do curso de Medicina da UFAM em 2020. Os questionários foram divididos em conhecimentos acerca do aborto legal (circunstâncias permitidas na legislação e pré-requisitos para iniciar o processo) e posicionamento pessoal dos acadêmicos. A análise dos dados foi feita utilizando o pacote estatístico *Statistical Package for the Social Sciences* (SPSS). **Resultados e conclusão:** Os acadêmicos finalistas demonstraram maior

conhecimento acerca da legislação de aborto se comparados aos calouros. Quanto ao conhecimento acerca da legislação, 56,7% dos finalistas acertaram completamente as situações legalmente permitidas contra 30,8% dos calouros ($p=0,008$). Sessenta por cento dos concluintes afirmaram que apenas a palavra da vítima é suficiente para iniciar o processo de abortamento, enquanto apenas 15,4% dos acadêmicos do primeiro aluno assinalaram essa alternativa ($p=0,0001$). Em relação à opinião dos acadêmicos de Medicina, nota-se uma tendência de liberalização do aborto, com mais da metade do total de alunos favorável ao abortamento em qualquer circunstância. Questionados sobre aulas na graduação com a temática do “abortamento legal”, 75% dos concluintes respondeu afirmativamente, com destaque para a disciplina de Ginecologia e Obstetrícia. O abortamento legal é um tema complexo que abrange não apenas aspectos técnicos, mas questões éticas, sociais, culturais e religiosas. Portanto, é fundamental uma abordagem interdisciplinar na graduação médica que possibilite o aprendizado em todas as esferas sobre esse importante problema de saúde pública.

Palavras-chave: aborto legal; educação médica; legislação.

<https://doi.org/10.5327/JBG-0368-1416-20211311028>

Correlação entre os aspectos anatomopatológicos com a dor pélvica de mulheres com endometriose profunda

Daniela Angerame Yela¹, Mariana Sousa Sguerra Silva¹, Cristina Laguna Benetti-Pinto¹

¹Universidade Estadual de Campinas

Introdução: O tratamento da endometriose pode ser clínico, cirúrgico ou combinado. Uma das principais indicações cirúrgicas no tratamento da endometriose profunda é a má resposta ao tratamento clínico. Acredita-se que as mulheres que têm focos com maior população glandular em relação à estromal e/ou fibrótica possam ter melhor resposta à hormonioterapia quanto à dor, bem como aquelas cujos focos de endometriose apresentem maior número de receptores de estrógeno/progesterona. **Objetivo:** correlacionar os aspectos morfológicos com a dor pélvica das mulheres com endometriose profunda. **Métodos:** Foi realizado estudo retrospectivo com 45 mulheres com endometriose profunda que foram submetidas ao tratamento cirúrgico num hospital terciário de 2007 até 2017. Os dados analisados foram idade, paridade, índice de massa corpórea, local de acometimento da doença, tratamento hormonal antes da cirurgia, sintomatologia algica e análise morfométrica. As lâminas histológicas das peças cirúrgicas foram revistas e, com o uso de um *software* para estudo morfométrico (ImageJ), as porcentagens de tecidos estromal/ glandular foram calculadas nos cortes histológicos. **Resultados:** A média de idade das mulheres foi $38,1 \pm 7,2$ anos. O nível de dor médio foi $9,07 \pm 1,56$ e o tempo médio do início dos sintomas foi de $4,22 \pm 2,1$ anos. Entre as 45 mulheres, 60% eram nuligestas e 96% realizaram tratamento hormonal prévio à cirurgia. A média de expressão dos marcadores anatomopatológicos CD10, CK7 e S100 foi de $16,22 \pm 10,9\%$, $9,59 \pm 6,2\%$ e $7,06 \pm 5,1\%$, respectivamente. Não houve diferença significativa entre a expressão dos marcadores e o local de acometimento da endometriose e a realização de tratamento. Não se observou correlação entre a expressão dos marcadores e a idade, o nível de dor e o tempo dos sintomas. **Conclusão:** Mulheres com tratamento hormonal não apresentam diferença na composição histológica do tecido endometrial e não há associação entre os aspectos morfométricos das lesões de endometriose e a dor.

Palavras-chave: endometriose; dor pélvica; anatomopatológico.

<https://doi.org/10.5327/JBG-0368-1416-20211311029>

Cuidados paliativos e câncer ginecológico: uma revisão integrativa

Rocio Fernandez Santos Viniegra¹, Clara Fortes Machado Souza¹, Marco Antonio Rodrigues de Moraes¹, Gabrielle Peres da Costa¹, Pamella Dalabeneta Fernandes Santos¹, Marina Christine Rio Branco da Silva¹

¹Universidade Federal Fluminense

Introdução: As neoplasias de mama e ginecológicas representam 43% do total de casos novos de tumores malignos em mulheres, de acordo com dados de 2020 do Instituto Nacional de Câncer José Alencar Gomes da Silva.

O diagnóstico tardio, somado à evolução tumoral a despeito do tratamento, leva à limitação da cura, o que justifica alterar as medidas terapêuticas oferecidas. Os cuidados paliativos buscam promover a melhora da qualidade de vida da paciente e de seus familiares por meio da prevenção e do alívio de sintomas e do sofrimento. **Objetivo:** Realizar um levantamento bibliográfico de artigos sobre cuidados paliativos em pacientes com câncer de mama e ginecológico no Brasil, buscando identificar os temas, as profissões e as práticas mais publicadas. **Métodos:** Revisão integrativa da literatura utilizando as bases de dados PubMed, Literatura Latino-Americana e do Caribe em Ciências da Saúde (Lilacs), Coordenação de Aperfeiçoamento de Pessoal de Nível Superior (CAPES) e Google Acadêmico. Os descritores “cuidados paliativos”, “câncer ginecológico”, “câncer de mama”, “câncer de colo do útero”, “câncer de ovário” e “câncer de endométrio” foram utilizados na estratégia de busca. Incluíram-se artigos brasileiros publicados nacional e internacionalmente nos últimos 10 anos (2010 a 2020). Excluíram-se artigos de opinião, dissertações e teses. **Resultados:** Nove artigos cumpriram os critérios propostos de seleção. Sete tratavam de cuidados paliativos em pacientes com câncer de mama, um de câncer de ovário e um de câncer de colo de útero. Três eram direcionados para a área de Medicina, quatro para a de Enfermagem, um para a de Fisioterapia e um para a de Terapia Ocupacional. Quanto ao local de publicação, predominou a região Sudeste (seis artigos), seguida da região Nordeste (três artigos). Sobre o desenho das pesquisas, foram encontrados três estudos de revisão, dois estudos transversais retrospectivos, dois prospectivos, um estudo exploratório qualitativo e um relato de caso. Em relação à temática identificada em cada artigo, três abordaram os tratamentos específicos para o câncer em questão, enquanto os outros seis discorreram sobre aspectos multidirecionais dos cuidados paliativos, como eficácia, manejo e seu momento de implementação. **Conclusão:** Verificou-se um pequeno número de publicações que abordam cuidados paliativos e câncer de mama ou ginecológico nos últimos 10 anos no Brasil. A enfermagem é a profissão que mais publica, e a Medicina direciona o foco de suas publicações para o arsenal terapêutico. O câncer de mama é o de maior incidência entre os tipos de câncer na mulher e também o mais prevalente nos trabalhos encontrados. É necessário mais estímulo a pesquisas voltadas para os cuidados paliativos e a saúde da mulher no intuito de ampliar a atenção integral à saúde da população.

Palavras-chave: cuidados paliativos; câncer ginecológico; câncer de mama.

<https://doi.org/10.5327/JBG-0368-1416-20211311030>

Diagnóstico tardio de câncer de colo uterino: abordagem clínica e seus desdobramentos terapêuticos

Marina Hübner Freitas dos Santos Silva Machado¹, Renata Souza Poubel de Paula¹, Laís Gomes Ferreira¹, Raphael Reis Ligeiro¹, Túlio Tinoco dos Santos¹

¹Universidade Iguazu

Introdução: O câncer de colo uterino, também chamado de câncer cervical, é causado pela infecção persistente por alguns tipos de papilomavírus humano (HPV), chamados tipos oncogênicos. A efetividade da detecção precoce do câncer de colo uterino por meio do exame Papanicolau associado ao tratamento da lesão intraepitelial pode reduzir em 90% a incidência da doença, diminuindo as taxas de morbimortalidade. O surgimento dessa doença é favorecido por alguns fatores, como: sexo desprotegido com múltiplos parceiros, histórico de doenças sexualmente transmissíveis, tabagismo, idade precoce da primeira relação sexual e multiparidade. Ela afeta, em sua maioria, mulheres entre 40 e 60 anos e o tratamento proposto dependerá do estadiamento da lesão. **Relato de caso:** Mulher, 40 anos, G2xP1xA1, nega tabagismo, com queixa de sinusorragia e leucorreia com odor fétido há dois meses, observou ao colpocitológico a presença de atipias em células escamosas, características de carcinoma epidermoide invasor. Foi realizado o exame anatomopatológico, que constatou a presença de carcinoma epidermoide moderadamente diferenciado e infiltrante. À ressonância magnética, foi encontrada uma formação expansiva sólida localizada no colo uterino, com obliteração dos fórnices vaginais e discreta invasão focal da parede vaginal póstero-lateral esquerda, configurando uma invasão parametrial mínima (cerca de 1 mm) e obliteração focal da gordura do espaço retovaginal por extensão direta do tumor. Houve ausência de líquido livre e de linfonodoadenomegalia. A impressão

diagnóstica de neoplasia de colo uterino, com estadiamento T1B N0 Mx, veio ratificando a biópsia. Foi realizada a cirurgia de Wertheim-Meigs, com identificação de metástase para um linfonodo de 10 examinados, com grau de diferenciação inferior ao tumor primário. **Conclusão:** Para alterações malignas, a colposcopia é imediatamente indicada e, apresentando lesão, recomenda-se a biópsia. Tais etapas foram seguidas e, após o estadiamento, foi realizada a histerectomia radical, com dissecação dos linfonodos pélvicos e amostragem dos para-aórticos. Em razão do acometimento único linfonodal, o seguimento deu-se com 28 sessões de radioterapia pélvica e três de braquiterapia intracavitária do colo uterino. Tumores com estadiamento IIB geralmente não têm indicação cirúrgica. Porém, diante da idade da paciente, do fato de ela já ter prole constituída e da ínfima invasão parametrial, a cirurgia foi considerada. A paciente segue com controles periódicos segundo o protocolo. A integridade, como princípio proposto pelo Sistema Único de Saúde, reflete-se na escolha da terapia realizada. Isso porque permite pensá-la como prática efetiva para o cuidado, revelando o comprometimento dos profissionais em oferecer o melhor desempenho possível de suas atribuições, somado à expectativa da paciente de se curar efetivamente de tal condição, justificando a escolha cirúrgica no caso em questão.

Palavras-chave: *câncer cervical; papilomavírus; braquiterapia.*

<https://doi.org/10.5327/JBG-0368-1416-20211311032> **Dispositivos intrauterinos: influências socioculturais em sua escolha**

Iara da Silva Ourofino¹, Gustavo Falcão Gama¹, Eder da Silva Ourofino²

¹Fundação Educacional Serra dos Orgãos, Centro Universitário Serra dos Órgãos

²Universidade de Vassouras

Introdução: Os dispositivos intrauterinos (DIU) são colocados na cavidade uterina para impedir a fecundação. Três tipos principais estão disponíveis: cobre, prata e o levonorgestrel. O DIU é um dos contraceptivos reversíveis mais eficazes. Apesar de diversas vantagens, é utilizado por 15% das mulheres em idade reprodutiva. A escolha do contraceptivo é pautada pela preferência da paciente e a orientação profissional. É necessário ampliar a percepção quanto a possíveis barreiras no uso: ignorância, atitudes pessoais negativas, histórico médico, experiência contraceptiva e percepção do risco de gravidez. **Objetivo:** Primário: avaliar a amostra demográfica de usuárias do DIU. Secundário: compreender os fatores relacionadas à aceitação ou rejeição do DIU. **Métodos:** Foi feita uma pesquisa quantitativa com a ciência e a aprovação no Comitê de Ética em Pesquisa. Incluíram-se mulheres com mais de 18 anos que utilizaram algum contraceptivo. Os dados foram coletados virtualmente (Google Docs). **Resultados:** Foram obtidas mil respostas, sendo 422 (42%) de usuárias de DIU e 578 (57%) de outras. As primeiras tinham idades entre 18 e 57 anos. A faixa dos 20 aos 40 correspondeu ao maior grupo, com 371 respostas (87%). Essas mulheres relataram que conheceram o DIU (189, ou 44%) pela internet e pelo ginecologista (149, ou 35%). O mais utilizado foi o de cobre (210, ou 49%). Os efeitos colaterais mais citados foram aumento do fluxo, sangramentos irregulares e dismenorria. Não tiveram alteração 89 (21%). Sobre a intensidade desses efeitos, 166 (33%) responderam que foram pouco incômodos. Sobre a satisfação, 165 (39%) estão muito satisfeitas. Para outros métodos, as idades estavam entre 18 e 69 anos. A faixa dos 18 aos 38 teve 493 respostas (85%). Das participantes, 397 (68%) relataram estar em uso de algum método, 576 (99%) já ouviram falar do DIU e 404 (69%) disseram que já consideraram usá-lo. Afirmaram não utilizar o DIU por medo de dismenorria 216 (37%) e por medo da dor para a inserção 200 (34%). **Conclusão:** Após a realização deste trabalho, ficou clara a importância dos fatores socioculturais. Nas usuárias de DIU, podemos notar a maior parte dos dispositivos com formulação de cobre, o que pode ser atribuído ao menor custo, disponibilidade no Sistema Único de Saúde e durabilidade. A maioria conheceu o método pela internet ou pelo ginecologista. A taxa de continuação foi alta. Quanto aos efeitos colaterais, o aumento de volume da menstruação, a irregularidade e a dismenorria são os mais citados. Esses têm menor grau de incômodo, o que não impede o uso e garantem alto grau de satisfação. As que não utilizam o DIU têm como métodos mais usados o anticoncepcional oral e o preservativo. Os motivos que as fizeram não utilizar o

DIU são medo dos efeitos colaterais, medo de engravidar e dor na colocação. Questões com conceitos errôneos, patologias, religião e custo foram determinantes. Diante desses dados, é possível concluir que fatores como escolaridade, poder aquisitivo e acesso à informação são determinantes na escolha.

Palavras-chave: *dispositivo intrauterino; contracepção; anticoncepcionais.*

<https://doi.org/10.5327/JBG-0368-1416-20211311032> **Efeitos da suplementação de vitamina D na prevenção do câncer de mama em mulheres na perimenopausa: uma revisão sistemática**

Mariana Vanon Moreira¹, Aline Batista Brighenti dos Santos¹, Júlia Abrahão Lopes¹, Cecília Barra de Oliveira Hespanhol²

¹Faculdade de Ciências Médicas e da Saúde de Juiz de Fora

²Universidade Federal de Juiz de Fora

Introdução: A qualidade da avaliação da mamografia está inversamente associada à densidade mamária, um dos biomarcadores para o câncer de mama. Em mamas densas, que possuem predomínio de tecido glandular e de suporte, o risco para o desenvolvimento desse tipo de doença é quatro vezes maior quando comparado às mamas de baixa densidade. Dados epidemiológicos e pré-clínicos levantaram possíveis impactos anticâncer da vitamina D por meio de seu receptor, considerado um fator de transcrição dependente de ligante que desempenha papel em processos celulares como apoptose e proliferação celular. Destarte, a teoria de que o aumento dos níveis de vitamina D poderia ter efeitos clinicamente benéficos contra tumores de mama em mulheres foi fortalecida. **Objetivo:** Analisar na literatura a eficácia da vitamina D na prevenção da alteração da densidade da mama e consequente prevenção do câncer de mama em mulheres na perimenopausa. **Material e método:** Em abril de 2021, foi realizada uma revisão sistemática na base de dados *Medical Literature Analysis and Retrieval System Online* (MEDLINE) utilizando os descritores: “vitamin D”, “breast cancer”, “breast density changes” e suas variações, obtidas do Medical Subject Headings (MeSH). Foram incluídos ensaios clínicos controlados e randomizados (ECCR) publicados nos últimos cinco anos na língua inglesa. **Resultados:** Foram encontrados 16 artigos, quatro dos quais foram empregados na confecção deste trabalho. Três ECCR duplo-cego selecionados envolveram, ao todo, 1.113 mulheres com idade próxima à perimenopausa sem histórico de câncer ou contraindicações para a ingestão de vitamina D, as quais foram divididas em grupo controle (ou grupos) e grupo experimental. Os grupos experimentais receberam vitamina D 50.000 UI, dois comprimidos de 10.000 UI, ou foram divididos em grupos para comparação da ingestão de 1.000, 2.000 ou 3.000 UI com o placebo. Em todos os grupos, os comprimidos foram administrados semanalmente pelo período de um ano ou mais. Os grupos controle receberam placebo. Os resultados encontrados em todos os estudos não apresentaram diferenças significativas na densidade mamária após a administração de suplementação nesse período de tempo em mulheres na perimenopausa, quando comparados aos do grupo placebo. **Conclusão:** Por conseguinte, o uso de vitamina D na dieta, o tempo no sol e a suplementação não demonstram eficiência na prevenção do câncer de mama em mulheres nessa idade. Porém, estudos futuros com maiores espaços amostrais e múltiplas doses de vitamina D por período de tempo maior são sugeridos. Isso posto, ocorre enfraquecimento da hipótese de que a vitamina D esteja inversamente associada à densidade mamária.

Palavras-chave: *vitamina D; alteração da densidade da mama; câncer de mama.*

<https://doi.org/10.5327/JBG-0368-1416-20211311033> **Endometriose como causa de ascite hemorrágica**

Enio Douglas Amorim Carvalho¹, Victória Maria Luz Borges¹, Kássio Costa Moreira¹, Lia Cruz Vaz da Costa Damásio¹, Patrícia Burlamaqui Carvalho², Rafael de Deus Moura¹

¹Universidade Federal do Piauí

²Hospital Universitário do Piauí, Universidade Federal do Piauí

Introdução: A endometriose é uma doença crônica, inflamatória, estrogênio-dependente, que pode ter severas implicações na vida da mulher, como dor pélvica crônica e infertilidade. Acomete cerca de 10% das mulheres em idade reprodutiva e não possui patogênese clara. Tem como complicação a

ascite, rara mas de importante reconhecimento por simular a apresentação clínica do câncer de ovário. Na literatura médica, há pouca descrição dessa associação, sendo, aqui, relatado mais um caso dessa apresentação incomum. **Relato de caso:** Paciente de 32 anos, nulípara, com história de dor pélvica crônica, dismenorreia e disporeunia. Realizava tratamento para doença do refluxo gastroesofágico após quadro de epigastralgia, quando teve ascite diagnosticada por ultrassonografia (USG) e evoluiu com distensão abdominal e perda ponderal (3 kg no 1º mês = 5% do peso basal) progressivas. Após episódio de dor pélvica intensa, foi admitida em enfermaria de clínica médica para prosseguir com investigação, quando já apresentava ascite volumosa perceptível ao exame físico. Realizou-se, portanto, paracentese de líquido ascítico de caráter hemorrágico. Exames laboratoriais evidenciaram leve anemia (Hb: 10,2 a 11,6 mg/dL) e elevação de CA-125 (272 U/mL). A paciente evoluiu com derrame pleural e atraso menstrual. Afastadas a hipertensão portal e as doenças do peritônio como possíveis causas da ascite, por meio de USG do sistema porta e de análises do líquido ascítico, procedeu-se a investigação com videolaparoscopia (VDL) associada a biópsia do peritônio parietal. A VDL evidenciou processo inflamatório difuso em cavidade abdominal além de firmes aderências e bloqueio da pelve, mas sem achados específicos (granulomas, infiltrados neoplásicos ou focos endometriais). Foi realizada USG transvaginal, que constatou a presença de cisto folicular de 2,5 cm em ovário direito, adjacente a uma massa intracavitária em região anexial direita, de caráter heterogêneo, multisseptado e com áreas císticas. Ainda em amenorreia e perda ponderal (10 kg em três meses), a paciente foi submetida a laparotomia exploradora, com diagnóstico de apendicite e realização de apendicectomia e biópsias de peritônios vesical e pélvico direito. A análise histopatológica constatou a presença de endometriose glandular e estromal no apêndice cecal, bem como nos peritônios pélvico e vesical. Optou-se pelo tratamento com dienogeste contínuo e alta hospitalar da paciente, que retornou após um mês referindo sangramento de escape de três dias e melhora importante da dismenorreia e da dor pélvica. **Conclusão:** A endometriose profunda pode estar associada à presença de ascite hemorrágica, uma apresentação rara, mimetizando tumores ovarianos. Por isso, é importante que o ginecologista e demais profissionais chequem essa apresentação a fim de facilitar o seu diagnóstico.

Palavras-chave: endometriose; ascite; câncer de ovário.

<https://doi.org/10.5327/JBG-0368-1416-20211311034>

Endometriose profunda com acometimento intestinal e abordagem da infertilidade em Clínica da Família: relato de caso

Bruna Obeica Vasconcellos¹, Anna Carolina Leal Bittencourt¹, Larissa Abrahão Fernandes Cirto¹, Jacqueline Assunção Silveira Montuori¹

¹Fundação Técnico-Educacional Souza Marques

Introdução: A endometriose é caracterizada pela presença de tecido endometrial fora do útero. Os sintomas são variáveis, mas quando presentes se limitam a dismenorreia, disporeunia, dor pélvica e infertilidade. Tem maior prevalência em mulheres de menarca precoce, longo tempo entre menarca e primeira gestação e gestação tardia. Possui etiologia desconhecida, baixa qualidade dos ovócitos, aderências e infiltrações endometriais que alteram a anatomia da pelve, dificultando transporte e implantação. É uma das principais causas de infertilidade em 50% das mulheres com problemas de fecundidade. O diagnóstico usual é tardio, confirmado por videolaparoscopia, e quanto mais tarde pior o prognóstico. O tratamento medicamentoso não atua na infertilidade, apenas na progressão da doença. Quanto à fertilidade, resultados obtidos após tratamento cirúrgico ou por reprodução assistida são compatíveis com os de mulheres sadias. **Relato de caso:** A.M.R., 41 anos, G0P0, natural de Sobral/CE e residente do Rio de Janeiro/RJ, casada há oito anos. Procura o atendimento ginecológico na Clínica da Família com o desejo de engravidar. Esposo com dois filhos prévios. Fazia uso de anticoncepcional oral e por três meses tentou engravidar de forma natural, sem sucesso. Iniciou intensa dor pélvica relacionada ao período menstrual, realizou ressonância magnética de pelve, que mostrou: útero em anteversoflexão de 7,8x4,2x5,3 cm e leiomioma subseroso de 1,2 cm. Ovários normais com foliculos. Endometriomas localizados em ovário esquerdo de 0,8 cm, 1,5 cm e 1,9 cm e, em ovário direito, um de 0,4 cm. Presença de hidrossalpinge esquerda de 6 cm. Placas endometrióticas infiltrativas de parede anterior do reto sigmoides de 6,3 cm, comprometendo

25% da circunferência. Diante disso, fez uso de dienogeste por dois meses, com melhora dos sintomas da dor, e foi encaminhada para serviço hospitalar de ginecologia cerca de cinco meses após o início dos sintomas. **Conclusão:** O tratamento deve ser individualizado e considerar sempre os sintomas da paciente, a apresentação da doença e o desejo ou não de gestar. É fundamental que uma equipe multidisciplinar esteja presente no tratamento, atuando no manejo do controle e da reincidência da doença. Em nível ambulatorial em Clínica da Família, a abordagem da infertilidade é limitada, sendo necessário o encaminhamento a instituições de maior especialização e/ou alto risco, como no caso relatado. Além de serem escassos os serviços que realizam tratamentos de fertilidade gratuitos, a maioria utiliza idades entre 35 e 40 anos como critério de seleção e conta com razoável tempo de espera. Assim, a paciente não só extrapola o período selecionado, como apresenta mais dificuldades em gestar, tendo como último recurso a fertilização *in vitro* e com ovo doação. Dessa forma, o diagnóstico tardio impacta de formas desastrosas a qualidade de vida da mulher, principalmente pelo tempo contado da fertilidade.

Palavras-chave: endometriose; infertilidade; tratamento.

<https://doi.org/10.5327/JBG-0368-1416-20211311035>

Endometriosis intelligent application, aplicativo móvel: estudo de usabilidade com médicos

Ingrid Iana Fernandes Medeiros¹, Ricardo Ney Oliveira Cobucci¹, Itamir de Moraes Barroca Filho¹, Alef Emannuel Trigueiro Dias¹, Mariane Albuquerque Reisd¹, Juliana Dantas de Araújo Santos Camargo¹

¹Universidade Federal do Rio Grande do Norte

Introdução: Endometriose é uma das condições benignas mais comuns na ginecologia. Os padrões atualmente utilizados na sua investigação frequentemente resultam em um atraso prolongado entre o início dos sintomas e o diagnóstico. A saúde conta, atualmente, com o crescimento de tecnologias e aplicativos móveis que colaboram para a construção de uma nova modalidade de assistência, sendo essas pesquisas ainda incipientes no manejo de pacientes com endometriose e contribuindo para o subtratamento, a dor crônica e o impacto prolongado na qualidade devida das pacientes. **Objetivo:** O presente estudo avaliou a usabilidade entre médicos de um aplicativo móvel denominado de *Endometriosis Intelligent Application* (ENIA), criado para facilitar o diagnóstico clínico da endometriose. **Métodos:** Médicos especialistas e médicos residentes em Ginecologia e Obstetrícia de uma maternidade, localizada em Natal, estado do Rio Grande do Norte, Brasil, foram convidados a participar do estudo. O instrumento aplicado para avaliar a usabilidade foi o mHealth App Usability Questionnaire (MAUQ), um questionário já validado, traduzido para o português e projetado especificamente para aplicativos móveis. **Resultados e conclusão:** Ao todo, 15 médicos especialistas e 21 médicos residentes participaram da pesquisano período de julho a novembro de 2020. Sobre a confiabilidade geral do instrumento, a escala apresentou boa consistência interna determinada por um alfa de Cronbach de 0,871. Na análise das subescalas do MAUQ — facilidade de uso e satisfação, organização das informações no sistema e utilidade — os valores de alfa foram 0,80, 0,65 e 0,87, respectivamente. Foi verificada concordância máxima acima de 70% na maioria das questões da subescala de utilidade. Menores valores de concordância foram obtidos nos itens da subescala de arranjo das informações. Os médicos demonstraram satisfação e consideraram fácil a utilização do ENIA para auxiliar no diagnóstico da endometriose, contribuindo para que o aplicativo seja usado na prática desses profissionais no futuro.

Palavras-chave: endometriose; smartphones; usabilidade.

<https://doi.org/10.5327/JBG-0368-1416-20211311036>

Estudo de caso de hímen septado e revisão da literatura

Guilherme Frota Carmona¹, Daniele Azevedo Lira¹, Isabelle Cristina Abreu Bílio¹, Laís Araújo Souto¹, Nayara Leal Ferreira Baldini¹, Flávia Alves Neves Mascarenhas¹

¹Centro Universitário de Brasília

Introdução: O hímen localiza-se na abertura do introito vaginal, no limite entre os órgãos genitais femininos internos e externos. Possui importância simbólica em algumas culturas por marcar o início da vida sexual da

mulher. Na embriologia, o seio urogenital origina os dois terços inferiores da vagina, a qual, em torno do 5º mês de vida embrionária, torna-se uma placa canalizada, porém ainda separada por uma delgada lâmina, que virá a ser o hímen. A porção central da membrana himenal desaparece antes do nascimento, resultando na abertura do hímen da vagina para o introito e sua borda pode apresentar-se fimbriada, circunferencial ou posterior. Variações himenais anormais, como hímen navicular, septado, cribriforme (tipo “peneira”), microperfurado e imperfurado resultam de diferentes graus de falha da abertura central no período perinatal. Quanto ao hímen septado, trata-se de uma condição incomum que pode cursar com infecções recorrentes e dispareunia, afetando a qualidade de vida da mulher. **Relato de caso:** Paciente de 27 anos, coitarca há seis meses, com dispareunia à penetração desde o início da vida sexual. Negava patologias. Ao exame, apresentava hímen septado com orientação vertical, sem outras alterações em órgãos genitais externos. Ecografia da pelve condizente com a normalidade para a faixa etária e gênero. Realizou-se exérese ambulatorial de septo himenal com bisturi elétrico, sob anestesia local, sem intercorrências. Na reavaliação, o orifício himenal era pérvio, sem sinais de suboclusões, sem aderências e com cicatrização completa. A paciente foi liberada para atividade sexual e evoluiu sem queixas. **Conclusão:** O processo embrionário de canalização do canal vaginal pode resultar em variações suboclusivas himenais, como o hímen septado, que possui um modo de herança ainda pouco conhecido, havendo o risco de outras mulheres da família apresentarem uma anormalidade semelhante. Contudo, não há associação com malformações anogenitais ou do trato urinário, tal como pode ocorrer em casos de oclusão total (hímen imperfurado). No hímen septado, há passagem de fluxo menstrual sem formação de hematocolpo, mas, pela presença do tecido no local, pode haver retenção de parte desse fluxo, favorecendo a ocorrência de vulvovaginites. Ele pode ainda dificultar a inserção de tampões e cremes vaginais e causar dispareunia à penetração. Logo, a detecção da variante himenal deve ser ao nascimento e a correção cirúrgica é indicada na puberdade, antes da menarca, para evitar complicações associadas ao fluxo menstrual ou à atividade sexual. Pode ser feita em consultório, sob anestesia local, com o consentimento da paciente. Esse relato mostra a importância do exame físico da genitália externa na pré-púber, evitando um diagnóstico tardio, que ainda é o mais comum e que afeta a qualidade de vida das pacientes. As anomalias suboclusivas do hímen devem ser diferenciadas de malformações graves e é necessário considerar a possibilidade de ocorrência familiar.

Palavras-chave: hímen septado; suboclusão himenal; embriologia; dispareunia; septoplastia.

<https://doi.org/10.5327/JBG-0368-1416-20211311037> **Fatores associados à inatividade sexual em mulheres com incontinência urinária atendidas em unidade terciária do sistema único de saúde e seu impacto sobre a qualidade de vida**

Carlos Augusto Faria¹, Gildo da Cruz Lopes¹

¹Universidade Federal Fluminense

Introdução: As disfunções do assoalho pélvico comprometem a qualidade de vida (QV) das mulheres que as apresentam e podem levar à disfunção e à inatividade sexuais. **Objetivo:** Identificar, em um grupo de mulheres com incontinência urinária (IU), fatores epidemiológicos e clínicos associados à inatividade sexual e o seu impacto sobre a QV. **Métodos:** Este estudo é parte do projeto de pesquisa sobre o impacto da incontinência urinária sobre a QV de pacientes atendidas no ambulatório de uroginecologia do Hospital Universitário Antônio Pedro (HUAP), aprovado pelo Comitê de Ética e Pesquisa do HUAP. Pacientes encaminhadas para avaliação especializada foram submetidas a investigação dos sintomas urinários e forneceram informações epidemiológicas e clínicas. Responderam, além disso, ao questionário King's Health Questionnaire. Foram analisadas as seguintes variáveis: idade, escolaridade, ter ou não parceiro, estado menstrual, diagnóstico cínico do tipo de IU (incontinência de esforço, bexiga hiperativa e incontinência mista), sintomas de incontinência anal (perda involuntária de gases e/ou fezes) e prolapso, história de hipertensão, diabetes, número de comorbidades, polifarmácia (uso de mais de cinco medicamentos), índice de massa corpórea, tipo e estadiamento do prolapso genital de acordo com o sistema *Pelvic*

Organ Prolapse Quantification. **Resultados e conclusão:** Foram incluídas no estudo 281 pacientes com incontinência urinária, das quais 151 referiam ter relações sexuais e 130 negavam. Duas mulheres (0,7%) tinham parceiro, mas negavam atividade sexual, e três (1,1%) não tinham parceiro, mas referiam que a sua incontinência urinária afetava sua vida sexual. Mostraram associação estatisticamente significativa com inatividade sexual a maior idade, não ter parceiro, o período pós-menopausa, ter comorbidades e ter prolapso de parede vaginal anterior estádios 3 ou 4. Chama a atenção o valor de $p=0,055$ na comparação dos grupos no que se refere à variável diagnóstico clínico, sendo observada maior proporção de pacientes com IU e sexualmente ativas que nos outros diagnósticos. Houve piores escores de QV para o domínio medidas de gravidade do King's Health Questionnaire nas pacientes sexualmente ativas, e essa diferença foi estatisticamente significativa. Concluímos, portanto, que a inatividade sexual está associada à presença de mais de uma disfunção do assoalho pélvico (IU e prolapso de parede anterior). Além disso, está associada a fatores ligados ao envelhecimento quando, de acordo com a literatura, há diminuição do interesse sexual pelas mulheres. Quanto à QV, a vida sexual ativa está associada a piores escores de medidas de gravidade da IU, domínio que avalia a preocupação com exalar odor de urina e o constrangimento pela IU, ao passo que a inatividade sexual não mostrou associação com pior percepção geral de saúde.

Palavras-chave: incontinência urinária; comportamento sexual; qualidade de vida.

<https://doi.org/10.5327/JBG-0368-1416-20211311038> **Gestantes e COVID-19: quando interromper a gestação?**

Maria Eduarda Sardinha Estrella¹, Cristiano Salles Rodrigues¹, Ana Cláudia Queirós Henriques¹, Júlia Maria Silva Corrêa¹, Melanie Ferreira do Nascimento¹

¹Faculdade de Medicina de Campos

Introdução: O SARS-CoV-2 causa uma síndrome respiratória com evolução sistêmica que podem levar à morte e, embora inicialmente não estivesse associado com evolução de quadros graves em gestantes, elas são consideradas grupo de risco. Entre as infectadas, 84% foram submetidas à cesariana com admissão em terapia intensiva de 6 a 14% dos casos. **Objetivo:** Destacar a importância do acompanhamento clínico e obstétrico e os fatores que vão determinar a interrupção da gestação. **Método:** Trata-se de um estudo observacional do tipo relato de caso, desenvolvido com base em observação clínica e revisão de prontuário. Para a fundamentação teórica foram utilizados artigos publicados nas bases de dados Scientific Electronic Library Online (SciELO), PubMed e Lilacs. **Resultados:** Gestante, 32 anos, gemelar, com índice de massa corpórea de 34.06 (obesidade grau II), em acompanhamento pré-natal. Em 7 de março buscou atendimento de emergência queixando-se de cefaleia, tosse e faringite, sendo submetida ao exame de transcriptase reversa seguida de reação em cadeia da polimerase (PCR-RT) para COVID-19, com resultado positivo. Foi orientada quanto a sinais e sintomas de risco e liberada para tratamento domiciliar. Em 14 de março foi internada na enfermaria com piora do quadro respiratório, sendo transferida em 15 de março ao centro de terapia intensiva (CTI) com dispneia severa, sendo administrado O₂ de alto fluxo. No dia 16 teve agravamento do quadro, com aumento de D-dímero (> 10.000 ng/mL), e foi indicada a interrupção da gestação (31 semanas e dois dias) pós-intubação. No pós-operatório, evoluiu com tromboembolismo pulmonar e trombose venosa profunda, foi submetida à trombólise e, mesmo com a gravidade do quadro, hoje se apresenta com alimentação parcialmente por via oral, traqueostomia ocluída, respondendo às solicitações verbais, com recuperação de movimentos dos membros superiores e sem movimentos de membros inferiores. Os neonatos foram encaminhados para a unidade de terapia intensiva neonatal, submetidos à CPAP nasal neonatal para estabilizar a função respiratória, e estão no momento em ventilação ambiente, com acompanhamento para ganho de peso. **Conclusão:** Alguns estudos citam o aumento da taxa de prematuridade e perdas gestacionais e, embora a COVID-19 não seja fator indicativo para a interrupção da gravidez, a realização de partos prematuros é indicada apenas quando existe risco materno e/ou fetal. A gestante é continuamente monitorada clínica e laborialmente no CTI. No que diz respeito ao feto, é importante o monitoramento

de parâmetros fetais como forma de observar alterações como bradicardia ou taquicardia persistentes, além da presença de desacelerações tardias, bem como alterações ultrassonográficas que indiquem sofrimento fetal. Mas como monitorar o feto continuamente? Com o avanço da telemedicina e das tecnologias médicas de monitoramento remoto, torna-se necessário o desenvolvimento de um modelo de utilidade que monitore continuamente o bem-estar fetal em casos de gestantes internadas em CTI e que apresentem fetos com idade gestacional viável à vida extrauterina.

Palavras-chave: *complicações na gravidez; coronavírus; monitorização fetal; telemedicina.*

<https://doi.org/10.5327/JBG-0368-1416-20211311039>

Ginandroblastoma: relato de caso

Letícia Barbosa de Moura¹, Mariana de Castro Rolim²,
Brenda Rios Ribeiro², Tereza Maria Pereira Fontes²,
Roberto Luiz Carvalhosa dos Santos², Maria Luiza Roza Bahia²

¹Hospital Municipal da Piedade

²Hospital Municipal da Piedade, Universidade Estácio de Sá
Campus Città América

Introdução: O ginandroblastoma é um tumor ovariano pouco frequente que pertence ao grupo dos tumores derivados dos cordões sexuais. Habitualmente apresenta um componente derivado das células da granulosa (tipo adulto ou juvenil) e outro derivado das células de Sertoli, associado ou não a células de Leydig. É mais comum em mulheres jovens, entretanto, quando se manifesta em mulheres durante a menopausa, pode se comportar com sintomas estrogênicos, como sangramento pós-menopausa e hiperplasia endometrial, ou com sintomas androgênicos, como hirsutismo ou virilismo. **Descrição do caso:** Uma paciente de 70 anos com menopausa aos 50, hipertensa e diabética, foi atendida no nosso serviço com quadro de sangramento transvaginal por hiperplasia endometrial sem atipia, investigado por raspado endometrial por meio de curetagem semiótica. No exame ginecológico, o útero era de difícil delimitação em função do sobrepeso da paciente, e o exame ultrassonográfico descrevia útero heterogêneo com imagem intramural fúndica medindo 53x41 mm, cavidade endometrial sem alterações e ovários não visualizados. Como conduta terapêutica, foi indicada histerectomia total abdominal com salpingo-ooforectomia bilateral pelo quadro hemorrágico não controlado associado aos fatores de risco para hiperplasia de endométrio, como hipertensão, diabetes e sobrepeso. No ato cirúrgico, ao inventário da cavidade pélvica, fomos surpreendidos por uma massa anexial direita com conteúdo hemático, medindo aproximadamente 7 cm, cujo diagnóstico definitivo revelou se tratar de um tumor misto de células da granulosa associado a tumor de células de Sertoli-Leydig, constituindo um ginandroblastoma de ovário. **Conclusão:** No caso apresentado, embora não tenham sido solicitadas as dosagens hormonais, acreditamos que a hiperplasia de endométrio e o sangramento pós-menopausa possam ter sido motivados pela produção estrogênica do tumor, tendo em vista o tempo decorrido da última menstruação.

Palavras-chave: *neoplasias ovarianas; pós-menopausa; tumores do estroma gonadal e dos cordões.*

<https://doi.org/10.5327/JBG-0368-1416-20211311040>

Hematocolpos como diagnóstico diferencial de dor abdominal na adolescência

Maria Catharina Piersanti Valiante¹, Letícia da Fonseca Gomes²,
Rafael Bellotti Azevedo¹, Stephanie Si Min Lilienwald Oei¹,
Melissa Alarcon Guilherme Cristofaro¹, Katia Farias e Silva¹

¹Hospital Municipal Miguel Couto

²Universidade Estácio de Sá

Introdução: O hematocolpos consiste na obstrução do fluxo menstrual por uma anomalia do trato genital, sendo a mais frequente o hímen imperfurado (prevalência de 1:1.000–1:16.000). Deve ser feito o diagnóstico precoce pelo pediatra para evitar complicações na puberdade. O quadro clínico típico é caracterizado por dor pélvica mediana, que pode ser confundida com abdômen agudo, às vezes acompanhada de dor ciática lombar. A síndrome de massa pélvica pode causar complicações urológicas e/ou digestivas. **Relato**

de caso: Adolescente feminina, parda, 12 anos, natural do Rio de Janeiro, internada com dor abdominal intensa em queimação há sete dias na região hipogástrica e fossa ilíaca esquerda, sem irradiação, sem febre. Quando procurou outro serviço, foi feito o diagnóstico de infecção do trato urinário e prescreveu-se Sulfametoxazol/Trimetoprim, sem melhora. A paciente tinha história de hiperplasia congênita de suprarenal e havia feito correção de genitália ambígua na infância. Menarca há três meses e ciclos irregulares. Relatou episódio de hematúria macroscópica, polaciúria, disúria e corrimento vaginal, Giordano negativo. Afastadas as hipóteses de apendicite e pielonefrite em tomografia computadorizada do abdômen, leucograma e exame de elementos anormais do sedimento normais. No segundo dia de internação, a paciente apresentou piora da dor abdominal e febre (39°C), permaneceu em posição antálgica e fácies de dor. Realizou ultrassonografia abdominal, que evidenciou distensão de cavidade endometrial por material ecogênico, compatível com hematocolpos, compressão da bexiga e leve ectasia do sistema pielocalicial renal esquerdo. Foi encaminhada para cirurgia de himenectomia de emergência, que evidenciou útero retrovertido, sinéquia de pequenos e grandes lábios e atresia vaginal. Em decorrência da alta complexidade anatômica, foi encaminhada para o serviço de cirurgia pediátrica especializada em outro hospital para a realização da drenagem do hematocolpos e a correção da malformação. **Conclusão:** Hematocolpos é a retenção de sangue menstrual na puberdade. Consiste em amenorreia dolorosa e mais raramente em síndrome da massa pélvica, comprimindo bexiga e uretra e causando retenção urinária severa. O diagnóstico é principalmente clínico. Ultrassonografia e ressonância magnética nuclear são exames auxiliares no pré-operatório para detectar malformações genitourinárias associadas. É importante estar alerta para a possibilidade de hematocolpos no diagnóstico diferencial de dor abdominal intensa em andar inferior do abdômen nas adolescentes com retenção urinária e realizar o exame vaginal para evitar o diagnóstico tardio e suas complicações.

Palavras-chave: *hematocolpos; adolescência; abdômen agudo.*

<https://doi.org/10.5327/JBG-0368-1416-20211311041>

Impactos dos métodos contraceptivos na gravidez não planejada da mulher brasileira: uma revisão literária

Lyvia do Prado Pacheco¹, Luiza de Oliveira Fortunato¹,
Natalia Dier Guimarães¹, Natalia Marin Regiani¹,
Paula Macedo Reis¹, Marcela Souza Lima Paulo¹

¹Escola Superior de Ciências da Santa Casa de Misericórdia de Vitória

Introdução: As gravidezes não planejadas são uma grande preocupação de saúde pública em todo o mundo. No Brasil, 55% das gestações ainda não são intencionadas, e muitas poderiam ser evitadas com a realização do planejamento familiar somado ao uso adequado e ao conhecimento sobre os métodos contraceptivos. O Sistema Único de Saúde (SUS) oferece cobertura gratuita a 74% da população, disponibilizando diversos métodos contraceptivos, além do planejamento familiar, que é um direito garantido pela Constituição. **Objetivo:** Realizar uma revisão de literatura acerca do impacto dos métodos contraceptivos na gravidez não planejada da mulher brasileira. **Métodos:** Pesquisa bibliográfica realizada em outubro de 2020 no portal da Coordenação de Aperfeiçoamento de Pessoal de Nível Superior (CAPES), no PubMed/ Medical Literature Analysis and Retrieval System Online (MEDLINE) e na Biblioteca Virtual em Saúde (BVS). A combinação dos descritores nos portais da CAPES e PubMed foi “contraception” AND “pregnancy, unplanned” AND “Brazil” e, na BVS, “contraception” AND “pregnancy, unplanned” AND “Brazil” AND “women’s health” OR “sexuality”. As palavras-chave foram definidas nos Descritores em Ciências da Saúde. Inicialmente, foram encontrados 92 artigos com os termos escolhidos. Como critérios de inclusão, utilizaram-se artigos com texto completo disponível na íntegra, publicados entre 2015 e 2020, nos idiomas português, inglês e espanhol, e excluíram-se artigos de revisão, restando 35 textos. Após a eliminação por títulos não correspondentes ao tema, foram escolhidos 14 artigos e, após a exclusão por resumos, foram oito os selecionados para leitura na íntegra e adoção neste estudo. **Resultados e conclusão:** Com base nos estudos selecionados, foi observado um consenso sobre a importância dos contraceptivos reversíveis de longa duração (LARC). Todavia, apenas 10% das brasileiras que fazem

contraceção utilizam métodos de eficácia mais elevada, optando pelos LARC menos de 2% das vezes, em razão, principalmente, da oferta restrita deles pelo SUS. Também foi muito abordada a relevância do planejamento familiar na escolha e no uso dos métodos, no entanto, foi observada uma baixa adesão a esse planejamento nas unidades de saúde da família (USF), visto que 30,4% das mulheres não sabiam que esse atendimento era ofertado na USF e 45,9% nunca o haviam utilizado nesse serviço. Foram citados, ainda, os contraceptivos de emergência, com frequência de uso vitalício, em 42,0 a 50,4%. Observou-se irregularidade no uso de contraceptivos por 30% das mulheres e abandono ou troca por contraceções menos efetivas por cerca de 20%. Dessa forma, conclui-se que os métodos contraceptivos são importantes para prevenir a gravidez não planejada. É necessário abordar tal questão, já que a falta de conhecimento sobre as contraceções leva ao aumento do número de gravidezes não intencionadas. Em contrapartida, seu uso adequado e regular possibilita o planejamento familiar.

Palavras-chave: métodos contraceptivos; gravidez não planejada; Brasil.

<https://doi.org/10.5327/JBG-0368-1416-20211311043>

Incontinência urinária durante atividade sexual e qualidade de vida de pacientes atendidas em unidade terciária do Sistema Único de Saúde

Carlos Augusto Faria¹, Gildo da Cruz Lopes¹

¹Universidade Federal Fluminense

Introdução: A incontinência urinária ao coito (IUC) é um dos vários sintomas que caracterizam a incontinência urinária (IU) feminina, de acordo com a padronização de nomenclatura das sociedades internacionais, e contribui para o impacto negativo dessa condição sobre a qualidade de vida (QV). **Objetivo:** Identificar, em um grupo de mulheres incontinentes, fatores epidemiológicos e clínicos associados à perda urinária durante a relação sexual e o seu impacto sobre a QV. **Métodos:** Este estudo é parte do projeto de pesquisa sobre o impacto da IU sobre a QV de pacientes atendidas no ambulatório de uroginecologia do Hospital Universitário Antônio Pedro (HUAP), aprovado pelo Comitê de Ética e Pesquisa do HUAP. Pacientes encaminhadas para avaliação especializada foram submetidas a investigação dos sintomas urinários, entre eles a IUC, e forneceram informações epidemiológicas e clínicas. Responderam, além disso, ao questionário King's Health Questionnaire, cujo domínio relações pessoais investiga o impacto da IU sobre a vida sexual e o relacionamento familiar. Foram analisadas as seguintes variáveis: idade, escolaridade, ter ou não parceiro, estado menstrual, diagnóstico cínico do tipo de IU (incontinência de esforço, bexiga hiperativa e incontinência mista), sintomas de incontinência anal (perda involuntária de gases e/ou fezes) e prolapso, história de hipertensão, diabetes, número de comorbidades, polifarmácia (uso de mais de cinco medicamentos), índice de massa corpórea, tipo e estadiamento do prolapso genital de acordo com o sistema *Pelvic Organ Prolapse Quantification*. **Resultados e conclusão:** Foram incluídas no estudo 151 pacientes com IU e vida sexual ativa, das quais 68 referiam IUC e 83 não apresentavam o sintoma. Mostraram associação estatisticamente significativa com a IUC a idade mais jovem, a presença de incontinência anal e o diagnóstico clínico de incontinência urinária mista. Nenhuma paciente com diagnóstico de bexiga hiperativa tinha queixas de IUC. Não houve diferença entre os grupos no que se refere à percepção geral de saúde. Os domínios do King's Health Questionnaire mais afetados foram relações sociais, relações pessoais e medidas de gravidade da IU. A literatura mostra que o interesse sexual em geral diminui com o aumento da idade das mulheres. Por isso, mulheres mais jovens, com demanda por vida sexual, podem estar mais expostas a situações que levam à queixa de IUC. Os sintomas de urgência e urge-incontinência aumentam com a faixa etária, quando a atividade sexual decai, o que pode explicar o fato de mulheres com tais sintomas não terem IUC. As disfunções do assoalho pélvico podem estar relacionadas, o que justifica a associação de incontinência anal com IUC. Concluímos, portanto, que a IUC está associada à idade, ao tipo de IU e à presença de incontinência anal e compromete os domínios de QV que avaliam as relações pessoais e sociais, mas não afeta a percepção geral de saúde no grupo de mulheres atendidas no HUAP.

Palavras-chave: incontinência urinária; coito; qualidade de vida.

<https://doi.org/10.5327/JBG-0368-1416-20211311044>

Inversão uterina não puerperal de causa desconhecida em paciente de 13 anos: relato de caso

Laura Gonçalves Rodrigues Aguiar¹, Jacob Henrique da Silva Klippel¹, Lavinya Araujo Callegari¹, Julienne Dadalto dos Santos¹, Neide Aparecida Tosato Boldrini¹, Carolina Loyola Prest Ferrugini²

¹Universidade Federal do Espírito Santo

²Hospital Universitário Cassiano Antonio Moraes

Introdução: A inversão uterina (IU) é considerada uma emergência médica rara e caracteriza-se como a dobra do fundo do órgão para a cavidade uterina por meio do colo do útero, sendo uma complicação pós-parto séria que pode levar à hemorragia maciça. Entretanto, um sexto dos casos dessa alteração anatômica (17%) são espontâneos e não puerperais, assim chamados de IU crônicas ou ginecológicas, podendo ser idiopáticos ou relacionados a tumores uterinos benignos. Apresentamos um caso de IU crônica espontânea prolapsada (além da abertura vaginal) em uma paciente de 13 anos. **Relato de caso:** Paciente feminina, 13 anos, admitida em razão de sangramento uterino anormal e massa exteriorizada em canal vaginal medindo cerca de 20 cm de diâmetro. Havia oito meses apresentava sangramento moderado contínuo com dificuldade progressiva para urinar e percepção de material na vagina. No dia da admissão apresentou cólica intensa e saída de grande massa via vaginal ao urinar, apresentando-se ao serviço com intensa cólica abdominal e bexigoma por causa da retenção urinária. A massa apresentava-se friável, de aspecto irregular e necrótico, com presença de sangramento intenso, e foi necessária a transfusão de seis unidades de concentrado de hemácias e uma unidade de plasma fresco, seguida por embolização da artéria uterina esquerda responsável pela nutrição do tumor. A paciente evoluiu com necrose uterina e foi realizada histerectomia total. Ela nega sexarca. O resultado da biópsia descartou evidências de malignidade e reforçou a hipótese de IU. **Conclusão:** O relato apresenta uma IU com exteriorização do útero além da abertura vaginal. No geral, esses casos são encontrados em períodos de pós-parto, entretanto, como podemos observar, o caso clínico acima mostra uma inversão em paciente jovem não puerperal, que acontece de forma rara. A maior parte dos casos publicados relacionam a inversão não puerperal com leiomioma submucoso, rhabdomyosarcoma, tumor mulleriano misto maligno uterino e pólipos endometriais, pois a formação de miomas leva à distensão e gera reação inflamatória com o propósito de expulsão do tumor, o que desencadeia a contração e a expulsão uterina, todavia as análises realizadas tornam esses achados não sugestivos. Uma vez descartados abortos prévios pelo fato de a paciente negar sexarca e pela não malignidade da massa, a sugestão etiológica mais condizente é a de distúrbio de colágeno, contudo maiores investigações são necessárias para a elucidação das causas. O diagnóstico de IU não puerperal é resultante de clínica típica, destacando-se sangramento uterino, cólicas abdominais, dificuldade de urinar resultante de compressão ureteral e bexigoma decorrente da compressão da bexiga pelo útero. A conduta médica em casos de malignidade descartada é de miomectomia vaginal, entretanto o resultado necrótico uterino nesta paciente foi justificativa para a histerectomia total.

Palavras-chave: inversão uterina; hemorragia uterina; histerectomia.

<https://doi.org/10.5327/JBG-0368-1416-20211311045>

Laser de dióxido de carbono fracionado no tratamento da síndrome geniturinária da menopausa

Thales Lage Bicalho Bretas¹, Maria Claudia Almeida Issa¹, Susana Cristina Aide Viviani Fialho¹, Enoi Aparecida Guedes Villar¹, Luis Guillermo Coca Velarde¹

¹Universidade Federal Fluminense

Introdução: Síndrome Geniturinária da Menopausa (SGM) é um conjunto de sinais e sintomas geniturinários que afeta mais da metade das mulheres na senescência, cujo tratamento envolve uso contínuo de terapia hormonal e/ou lubrificantes e hidratantes vaginais. No entanto, esses tratamentos têm baixa adesão, seja pela necessidade de uso regular, seja pela contraindicação de hormônios. O uso do laser de CO₂ vaginal tem sido aventado como tratamento alternativo com baixo índice de efeitos adversos ou contraindicações, mas faltam substratos que endossem seu uso, como a correlação clínica com

histologia e imuno-histoquímica (IHQ). **Objetivo:** Confirmar a eficácia do *laser* de CO₂ no tratamento da SGM; esclarecer provável mecanismo de ação, correlacionando a melhora clínica às alterações microscópicas encontradas; e investigar efeitos adversos. **Materiais e métodos:** Quatorze mulheres com SGM e sexualmente ativas foram investigadas. Aplicaram-se questionários de função sexual (*Female Sexual Function Index* — FSFI) e incontinência urinária (*International Consultation on Incontinence Questionnaire Short Form* — ICIQ-SF) antes e um mês após o término do protocolo de tratamento, constituído de três sessões do *laser* de CO₂ com intervalo médio de 30 dias. Nesses dois momentos foram realizados exames especulares ginecológicos com avaliação clínica pelo índice de saúde vaginal (VHIS), análise do pH e biópsia da parede vaginal. O material foi avaliado nas técnicas hematoxilina/eosina (HE), ácido periódico de Schiff (PAS), picrosírius, orceína e IHQ para colágenos I e III. Efeitos colaterais e segurança foram investigados. **Resultados:** Após o tratamento, houve melhora significativa no FSFI (de 12,36±10,74 para 18,82±11,87, p<0,01), no ICIQ-SF (de 11,50±6,52 para 4,77±6,04, p<0,01) e no VHIS das pacientes (de 13,14±2,77 para 17,42±3,14, p<0,01). Ao HE, observou-se aumento no número de camadas epiteliais totais (de 11,33±1,67 para 13,67±1,49, p=0,015) e superficiais (de 1,39±0,84 para 3,25±1,41, p=0,01). O PAS não mostrou aumento no número de camadas de células epiteliais ricas em glicogênio, mas houve melhor distribuição em camadas mais superficiais após o tratamento. À análise do picrosírius, houve aumento de fibras colágenas do tipo III (de 10,86±7,66 para 16,87±3,96, p<0,05) e diminuição na proporção de fibras tipo I (de 68,29±9,57 para 61,4±7,66, p<0,05). Além disso, as fibras colágenas sofreram um rearranjo estrutural, tornando-se mais finas, homogêneas e paralelamente distribuídas. Não houve diferença na contagem das fibras elásticas. A IHQ confirmou apenas o aumento do colágeno III (de 26±8,98 para 36,05±5,8, p<0,01), com diminuição da proporção de colágeno I:III (de 1,85±0,43 para 1,26±0,14, p=0,001). **Conclusão:** A eficácia do *laser* de CO₂ Femilift® no tratamento da SGM pode estar relacionada à renovação epitelial e ao remodelamento do tecido conjuntivo que ele promove, com reversão da atrofia vaginal e neocolagênese. A segurança pôde ser inferida pela ausência de efeitos adversos graves.

Palavras-chave: *laser de CO₂, atrofia vaginal; síndrome geniturinária da menopausa; incontinência urinária; menopausa.*

<https://doi.org/10.5327/JBG-0368-1416-20211311046>

Laserterapia de CO₂ fracionado como tratamento de lesões condilomatosas vulvares em pacientes portadoras do vírus da imunodeficiência humana: relato de caso

Roseane Guarçoni Piumbini¹, Tamar Garfinkel¹, Leonardo Fontoura Bastos¹, Eliane Bragança Veloso¹

¹Hospital Federal da Lagoa

Introdução: A alta prevalência da concomitância entre lesões induzidas pelo papilomavírus humano (HPV), como condiloma acuminado e lesões precursoras do câncer de vulva, e pacientes portadoras do vírus da imunodeficiência humana (HIV) torna este um assunto de grande importância clínica em nosso meio. Uma vez que o tratamento habitual empregado diversas vezes é insuficiente para a resolução das lesões, a adoção de medidas não usuais pode ser uma solução inovadora com bons resultados, como observamos no caso a seguir. **Relato de caso:** Paciente A.C., 43 anos, HIV positivo, em uso de ritonavir, lamivudina e efavirenz (desde 2014), com carga viral indetectável. Apresentou diversas lesões intraepiteliais HPV induzidas em colo do útero — neoplasia intraepitelial de colo uterino tipo II, tendo sido submetida a conização e eletrocauterização em centro cirúrgico; neoplasia intraepitelial anal tipo III, também tratada em centro cirúrgico com eletrocauterização; e neoplasia intraepitelial vulvar tipo I, II, III, tratada cronologicamente com Imiquimod, Podofilina vaselinada, Ácido tricloroacético 90% e exérese das lesões em centro cirúrgico, sem resposta clínica adequada. Iniciou laserterapia em razão da refratariedade dos tratamentos prévios, apresentando melhora importante. **Conclusão:** Por meio da análise do caso supracitado, observou-se o benefício do uso do *laser* para o tratamento de lesões vulvares associadas ao HPV. Essa nova terapia, com múltiplas finalidades, quando individualizada — com ajustes adequados — torna-se um arsenal terapêutico promissor. Dessa forma, a persistência e a recorrência da doença a despeito do uso de medicações locais

apropriadas tem no *laser* sua resolução; por outro lado, evitam-se abordagens mais radicais como a necessidade de intervenção cirúrgica.

Palavras-chave: *laserterapia; condiloma; imunodeficiência humana; papilomavírus humano.*

<https://doi.org/10.5327/JBG-0368-1416-20211311047>

Leiomioma parido recidivante: relato de caso

Jefferson Torres Nunes¹, Edla Camila da Conceição¹, Larissa Alves dos Santos Silva¹

¹Universidade Federal do Piauí

Introdução: Os leiomiomas ou miomas são tumorações benignas da musculatura lisa uterina, que se destacam pela sua alta incidência nas mulheres em idade reprodutiva. Afetam cerca de três a nove vezes mais mulheres negras. São incomuns na puberdade e em mulheres na menopausa. Na maioria das vezes não produzem sintomas, sendo ocasionalmente encontrados durante exames de imagem. Porém, a maioria dos sintomas relacionados a essa patologia associa-se ao número, ao tamanho e à localização dessas neoplasias. **Relato de caso:** Mulher de 30 anos, casada, nulípara, histórico de mioma parido há três anos com resolução cirúrgica, relatando dor em baixo ventre e sangramento transvaginal. Ao exame especular, detectou-se colo uterino de difícil visualização, com presença de imagem globosa exteriorizando-se pela cérvix, sugestiva de mioma parido. A conduta adotada foi uma miomectomia por via transvaginal. **Conclusão:** Os leiomiomas uterinos são classificados, de acordo com a sua localização nas camadas do corpo do útero, em subserosos, intramurais e submucosos, no colo uterino. Os pediculados podem se originar das camadas submucosa ou subserosa. Os submucosos com crescimento exagerado do pedículo podem ser expelidos pelo canal cervical, sendo então chamados de miomas paridos. Estes ainda não possuem uma epidemiologia clínica definida, nem são muito bem caracterizados conforme seu padrão de recidiva.

Palavras-chave: *dor pélvica; mioma uterino; miomectomia.*

<https://doi.org/10.5327/JBG-0368-1416-20211311048>

Leiomioma uterino com metástase pulmonar: relato de caso

Gabriela Magalhães Portilho Carrara¹, Brenda Maria Loureiro de Melo¹, Cecília Nessimian Tostes¹, Leonardo Hoehl Carneiro¹, Flávia Clímaco¹, Afrânio Coelho de Oliveira¹

¹Universidade Federal do Rio de Janeiro

Introdução: O leiomioma uterino é o tumor benigno ginecológico mais comum nas mulheres em idade reprodutiva, porém sua forma metastática é rara. O sítio mais frequente é o pulmonar, sem manifestação clínica na maior parte dos casos, e o diagnóstico geralmente é incidental. **Relato de caso:** Paciente de 46 anos procurou atendimento ginecológico referindo aumento do volume abdominal, dispneia aos esforços e tosse seca. O toque bimanual detectou útero palpável, 4 cm acima da sínfise púbica, com contornos irregulares e anexos não palpáveis. A ultrassonografia transvaginal demonstrou útero de 323 cm³, de contorno irregular, com múltiplos nódulos miomatosos com componente intramural e subseroso. A tomografia de tórax evidenciou numerosas opacidades nodulares, mal definidas, confluentes, de diâmetros variados bilateralmente. Realizou-se biópsia transbrônquica, cujo laudo histopatológico evidenciou a proliferação de células fusiformes, sem atipias nucleares grosseiras, em atividade mitótica, sugestiva de proliferação de células musculares lisas. A imuno-histoquímica foi positiva para vimentina, actina de músculo liso, desmina, receptor de estrogênio e progesterona, com Ki67 inferior a 5%, confirmando o diagnóstico de leiomioma metastático benigno. Iniciou-se tratamento com análogo de GnRH, com melhora do quadro respiratório, seguido de histerectomia total abdominal com ooforectomia bilateral. A paciente, atualmente, encontra-se assintomática e em uso de tamoxifeno. **Conclusão:** A leiomiomatose metastática benigna acomete mulheres com idade média de 48 anos. Sua fisiopatogenia permanece incerta. Alguns acreditam ser decorrente da disseminação por via hematogênica e manifesta-se, em média, 15 anos após a abordagem cirúrgica do leiomioma. O sítio mais comum é o pulmonar, mas ela pode também acometer pele,

pelve, abdome, músculo e ossos. O quadro pulmonar geralmente é assintomático, sendo o diagnóstico normalmente incidental, por meio de exames de imagem. Sintomas respiratórios podem ser observados em alguns casos. A apresentação radiológica mais comum é a de nódulos múltiplos bilaterais, circunscritos, que variam de tamanho e, normalmente, não são calcificados. O diagnóstico definitivo é dado pelo estudo histopatológico da lesão, sendo o padrão similar ao do leiomioma uterino e confirmado por estudo imuno-histoquímico. Tumores pulmonares indolentes, com baixa taxa de progressão, podem ser monitorados por meio de exame de imagem e podem regressar após a menopausa. As pacientes sintomáticas são tratadas com ressecção cirúrgica ou manipulação hormonal com inibidores da aromatase, moduladores seletivos dos receptores de estrógeno ou análogos de GnRH, nos casos em que a ressecção do tumor foi incompleta ou a paciente não tem condições clínicas. A terapia com tamoxifeno foi indicada, neste caso, mesmo com a aparente estabilidade dos nódulos pulmonares, havendo desaparecimento completo dos sintomas respiratórios.

Palavras-chave: leiomioma; neoplasia pulmonar; histerectomia.

<https://doi.org/10.5327/JBG-0368-1416-20211311049>
Leiomiomatose peritoneal disseminada: relato de caso

Suellem Pereira da Cruz¹, Izabel Cristina dos Santos Teixeira¹, Carlos Augusto Faria¹, Adriene de Lima Vicente Ferreira¹, Carmen Lúcia de Abre Athayde¹

¹Hospital Universitário Antônio Pedro

Introdução: A leiomiomatose peritoneal disseminada (LPD) é uma condição rara, majoritariamente benigna, caracterizada por implante de múltiplos nódulos de músculo liso, de variados tamanhos, de origem uterina, na superfície peritoneal e pélvica-abdominal. **Relato de caso:** Paciente com 46 anos, nuligesta, procurou o hospital terciário em 2019, com queixa de sangramento uterino anormal, em uso de desogestrel e história de miomectomia em 2005. Ao exame físico exibia abdômen globoso, com massa ocupando toda a pelve até o epigástrico, pouco móvel, lobulada à esquerda. Ao toque vaginal: útero aumentado de volume até o epigástrico, globoso, pouco móvel, abaulando fundo de saco anterior. A ultrassonografia transvaginal em 2019 mostrou útero em anteversoflexão com 145x110x87 mm e imagens sugestivas de miomas. Ovarios normais. O diagnóstico foi de miomatose uterina e foi indicada a realização de histerectomia total abdominal. O inventário da cavidade abdominal revelou, além do útero miomatoso, a presença de nódulos em peritônio com dimensões variando de 4 a 8 mm, sendo estabelecido o diagnóstico de LPD. Diante do grande número de lesões e de suas pequenas dimensões, com paciente assintomática, optou-se pelo tratamento conservador, com acompanhamento no ambulatório de ginecologia. A paciente apresentou boa evolução pós-operatória. **Conclusão:** A LPD acomete, na maioria das vezes, mulheres em idade reprodutiva e com alguns fatores de risco, tais como uso de terapia hormonal (estrogênio e progesterona) e história prévia de procedimentos cirúrgicos abdominais como miomectomia ou histerectomia total abdominal. Entretanto, seu mecanismo etiológico ainda não está totalmente esclarecido. É caracterizada pela proliferação benigna de células do músculo liso na cavidade peritoneal e epíploon, cujas dimensões podem variar de milímetros a centímetros. O diagnóstico é confirmado por biópsia que mostra a presença de células do músculo liso sem atipia ou necrose, fibroblastos e miofibroblastos. A doença habitualmente é assintomática e é descoberta, acidentalmente, em exames de imagem ou em cirurgias abdomino-pélvicas. A transformação maligna é incomum e, quando ocorre, apresenta uma evolução lenta, de meses a anos. A LPD pode revelar-se como uma doença única ou estar associada a outras patologias, tanto benignas como malignas. O tratamento conservador é o mais recomendado, sendo possível com a suspensão da terapia hormonal contraceptiva, a administração de análogos do GnRH, moduladores dos receptores de estrogênios ou inibidores da aromatase. Uma abordagem mais agressiva é recomendada para a LPD com alto risco de degeneração maligna, sendo indicada, nesses casos, a histerectomia total com salpingo- ooforectomia bilateral e excisão de nódulos ou ressecção dos órgãos afetados. **Conclusão:** A LPD é uma doença rara que não possui um método diagnóstico e terapêutico bem estabelecido na literatura. Por isso,

torna-se relevante a descrição de casos clínicos e seu acompanhamento para a contribuição na literatura médica.

Palavras-chave: Leiomiomatose; músculo liso; sangramento uterino.

<https://doi.org/10.5327/JBG-0368-1416-20211311050>
Lesão intraepitelial de alto grau: fatores prognósticos para recorrência e recidiva após tratamento

Isabella Nascentes Tanizaki Coelho¹, Geovanna Calazans Corrêa², Isabella Paolilo Calazans³

¹Universidade de Vassouras

²Instituição de Ensino Superior de Brasília, Centro Universitário de Brasília

³Hospital Materno Infantil de Brasília

Introdução: O câncer de colo uterino, apesar de apresentar um prognóstico satisfatório quando diagnosticado e tratado precocemente, ainda demonstra altas taxas de mortalidade no mundo. Os procedimentos excisionais são as principais condutas realizadas diante de lesões intraepiteliais de alto grau (LIEAG). Não obstante, a recorrência e recidiva da neoplasia ocorrem em 5 a 35% das mulheres submetidas a esse tratamento. Diante disso, é fulcral avaliar os fatores de risco determinantes da recorrência e recidiva. **Objetivo:** Analisar os fatores de risco relacionados à persistência de LIEAG após tratamento excisional. **Métodos:** Foi realizada uma revisão de literatura, com busca no PubMed. Utilizaram-se os descritores associados “HPV”, “HSIL”, “risk factors” AND “persistent” e foram encontrados 77 artigos dos anos de 2009 a 2019. Como critérios de inclusão, adotaram-se publicações na íntegra e nos idiomas inglês e português. Por fim, foram selecionados os estudos que descreviam os fatores para a recorrência da LIEAG e foram utilizados 12 artigos para a revisão. **Resultados e conclusão:** As lesões cervicais representam uma das manifestações subclínicas da infecção pelo papilomavírus humano (HPV) que apresenta características proliferativas com maturação anormal e achados atípicos de graus variáveis. A terminologia atual de classificação citológica cervical é baseada no sistema de Bethesda, que classifica as neoplasias intraepiteliais cervicais de grau I (NIC I) em lesões intraepiteliais escamosas de baixo grau (LIEBG) e as neoplasias de grau II (NIC II) e III (NIC III) em LIEAG. A LIEAG é caracterizada por núcleos irregulares e hiper Cromáticos, aumento da relação núcleo-citoplasma e presença de cromatina grosseira. Em relação aos achados colposcópicos anormais, a NIC II é restrita aos dois terços inferiores do epitélio, enquanto a NIC III se encontra em toda a espessura do epitélio. Uma revisão sistemática realizada entre 2000 e 2019 avaliou o valor do teste de HPV alto risco (HPVAR) para *screening* e seguimento pós-tratamento, e os resultados mostraram que após excisão cirúrgica o teste de HPVAR negativo está associado a risco menor que 2% de recorrência (valor preditivo negativo de 98%) e, se positivo, de 12 a 25% de recidiva. Em um estudo prospectivo observacional realizado com 307 mulheres, entre os riscos analisados, fatores como HIV positivo, margens comprometidas e tabagismo apresentaram risco aumentado, porém apenas em casos de margens comprometidas houve significância estatística. Em um estudo retrospectivo realizado entre 2011 e 2015, 3.582 pacientes foram acompanhadas e os riscos mostraram-se elevados para pacientes maiores de 50 anos, com presença de margens positivas, particularmente endocervicais, além de citologia alterada e teste DNA-HPV positivo. Com isso, mesmo após tratamento, a LIEAG ainda apresenta riscos de recorrência, o que demonstra a importância do acompanhamento subsequente e do diagnóstico precoce.

Palavras-chave: câncer de colo uterino; lesão intraepitelial de alto grau; HPV; neoplasia intraepitelial cervical.

<https://doi.org/10.5327/JBG-0368-1416-20211311051>
Massa anexial e hímen imperfurado — relato de caso
 Filomena Aste Silveira¹, João Alfredo Seixas¹, Helena Torres Passos¹, Luciana Amaral Lemos¹, Maria Eduarda Amaral Faria¹, Caroline Guida Babinski¹

¹Centro Universitário de Valença

Introdução: O hímen imperfurado (HI) é uma anomalia congênita incomum do trato genital feminino. É a alteração obstrutiva do aparelho genital

feminino mais frequente, com a obstrução completa do introito vaginal pela membrana himenal, e a causa mais comum de hematocolpo, levando à distensão da região vaginal, uterina e de trompas. É frequentemente diagnosticada em meninas adolescentes após a menarca, apresentando-se principalmente com amenorreia e dor abdominal inferior ou retenção urinária, com uma incidência aproximada de 0,05–0,1%. O hímen é uma membrana que se desenvolve embriologicamente por meio da junção do seio urogenital e os bulbos sinovaginais. Nos estágios embrionários, a porção central dessa membrana sofre degeneração de suas células epiteliais, permitindo a conexão entre o vestíbulo e o canal vaginal. Se essa fase falhar, os indivíduos nascem com HI. Raramente faz parte da doença hereditária sistêmica, embora alguns autores tenham enfatizado a necessidade de descartar malformações müllerianas associadas. **Relato do caso:** Paciente de 13 anos, encaminhada para consulta pré-operatória mediante diagnóstico ultrassonográfico de massa anexial. Apresentava queixa de desconforto pélvico e disúria. Relata ausência de menarca. Ao exame ginecológico, constatou-se a presença de HI. Realizou-se himenectomia, com saída de sangue em jato de coloração escura totalizando um litro e meio. **Conclusão:** Chamamos a atenção para a importância do exame físico, já que a pseudoimagem de cisto ovariano nada mais era do que hematocolpo e hematometra. O diagnóstico impõe-se mediante a ausência de menarca e a inspeção da genitália externa. A história menstrual e as características sexuais secundárias devem ser investigadas nessas adolescentes. O diagnóstico idealmente deveria ser quando recém-natas, pois ao ser descoberto tardiamente pode trazer complicações para as pacientes portadoras da obstrução. Portanto, os médicos, especialmente urologistas, ginecologistas ou pediatras, devem examinar cuidadosamente todas as pacientes do sexo feminino ao nascer.

Palavras-chave: *hímen; amenorreia; adolescente; colpotoomia.*

<https://doi.org/10.5327/JBG-0368-1416-20211311052>
Mastite crônica granulomatosa: um relato de caso

André Marocollo de Sousa¹, Ana Luíza Fleury Luciano¹, Sayra Rayane Tioto Labre², Anita Celia Naves da Silva², Miguel Pereira de Queiroz Júnior², Juarez Antônio de Sousa³

¹Pontifícia Universidade Católica de Goiás

²Maternidade Aristina Cândida de Senador Canedo

³Universidade Federal de Goiás

Introdução: A mastite granulomatosa (MG) é uma doença inflamatória benigna e crônica da mama, sendo mais prevalente em mulheres na menarca. A etiologia da MG é desconhecida e ela é caracterizada por uma reação granulomatosa crônica composta de células epitelioides, células gigantes multinucleadas dos tipos corpo estranho e de Langhans. A doença manifesta-se clinicamente com fistulas, úlceras e mastalgia. Na mamografia, pode-se encontrar distorção arquitetural, assimetria focal e nódulos irregulares, e a ultrasonografia de mamas evidencia abscesso. O tratamento primário da MG — a biópsia excisional e, em casos de lesões extensas, a cirurgia — faz-se necessário, buscando sempre bons resultados estéticos. **Relato do caso:** Paciente F.L.R.C., 55 anos, apresentou tumor em mama esquerda, e foi realizada ressecção segmentar no ano 2019. O exame histopatológico revelou tratar-se de mastite granulomatosa. A paciente realizou tratamento adjuvante com antibióticos e prednisona 40 mg/dia, porém retornou no ano de 2021 com quadro de tumor com consistência amolecida, ocupando a região de quadrante superior medial (QSM) da mama esquerda. Foi feita a ressecção cirúrgica completa da lesão, englobando toda a pele do QSM mama esquerda. Realizou-se retalho local para reconstrução mamaria, enxerto de aréola e mamilo esquerdo, associado a corticoide (prednisona 40 mg/dia) com dosagens regressivas semanais. **Conclusão:** A mastite granulomatosa é uma doença rara da mama, crônica, sendo o diagnóstico histopatológico indispensável, visto que a clínica e os exames de imagem podem simular neoplasia maligna e abscesso, e as punções por agulha são inconclusivas. No caso da paciente em questão, a literatura sugere ressecção ampla das lesões, com margens livres. A terapia antimicrobiana é recomendada nesses casos em razão da alta probabilidade de infecção. Até o momento, não há protocolos de condutas específicas para uso de corticoides, contudo o tratamento preferencial é feito com prednisona 40 mg/dia.

Palavras-chave: *mastite granulomatosa; Langhans; mamografia; ultrasonografia.*

<https://doi.org/10.5327/JBG-0368-1416-20211311053>
Mastite puerperal aguda e infecção respiratória por SARS-CoV-2 : relato de sobreposição diagnóstica em uma maternidade de alto risco

André Luiz Clemente Beralto¹, Lara de Siqueira Rodrigues¹, Isabella Soares da Costa dos Santos¹, Sérgio Lins¹

¹Hospital da Mulher Heloneida Studart

Introdução: Traumas mamilares por dificuldade de amamentação podem gerar processos inflamatórios e conduzir à mastite. A proliferação bacteriana torna-se possível nesse meio, levando à mastite infecciosa, condição que afeta de 2–10% da puerperas nos primeiros meses pós-parto. O diagnóstico é clínico e a sintomatologia varia desde comemorativos locais e formação de abscessos até sintomas sistêmicos como febre, queda do estado geral e septicemia. A infecção por SARS-CoV-2 é uma infecção respiratória que pode cursar com instabilidade hemodinâmica, queda do estado geral e necessidade de suporte intensivo. **Objetivo:** Incentivar as boas práticas de aleitamento materno e orientar a pega adequada, identificar sinais de gravidade, evitar a ocorrência de mastite puerperal, tratar precocemente e reduzir morbidade e mortalidade maternas. **Materiais e métodos:** Relato de caso baseado na coleta de dados do prontuário de paciente acompanhada no serviço de alto risco de maternidade da baixada fluminense. **Resultados:** R.J.F., 20 anos, G2PC2, puépera tardia, chega ao serviço de pronto atendimento em 14 de abril referindo mastalgia e hiperemia à direita, palpitações, odinofagia, anosmia e cefaleia há 9 dias. Ao exame físico: nível de consciência preservado, hipotensão, taquicárdica, levemente dispnéica, afebril, mama direita com área de hiperemia, dolorosa à manipulação, endurecida e com presença de pequena área de flutuação. São coletados *swab* orofaríngeo e hemograma e são solicitadas hemocultura e urinocultura, além de ser reforçada necessidade de unidade de terapia intensiva com isolamento. Ao exame complementar: evidenciando-se piora laboratorial importante, leucitose com desvio à esquerda (14 a 16 de abril) e anemia aguda, com necessidade de hemotransfusão. Inicia-se antibioticoterapia empírica, hidratação, monitorização contínua e hemotransfusão. Em 16 de abril, observa-se aumento da área de flutuação mamária. *Swab* positivo para COVID-19 em 18 de abril. Em 19 do mesmo mês, drenagem de mama e saída com grande quantidade de material purulento em quadrante superior interno, quadrante inferior esquerdo e quadrante inferior interno, com colocação de dreno. Em 22 e 23 de abril, ocorre melhora dos parâmetros laboratoriais, retirada do dreno e estabilidade clínica, com alta da paciente, antibioticoterapia oral e retorno para reavaliação ambulatorial. **Conclusão:** Relatamos o caso de mastite puerperal com evolução para abscesso mamário, condição que afeta até 10% das puérperas, sobreposta a uma infecção por SARS-CoV-2, fator contribuinte para desfechos clínicos menos favoráveis. Nesse sentido, reforça-se a necessidade de diagnóstico precoce, medidas de suporte e antibioticoterapia na primeira hora, bem como o reforço às práticas corretas de amamentação e aleitamento materno preconizadas pelo Ministério da Saúde, visando reduzir ou prevenir os casos de mastite.

Palavras-chave: *aleitamento materno; mastite; COVID-19.*

<https://doi.org/10.5327/JBG-0368-1416-20211311054>
Mastite química por silicone industrial: relato de caso

Phillip Petraglia¹, Bruno Menezes Lo Bianco¹, Felipe Costa Angelo¹, Tereza Maria Pereira Fontes¹, Roberto Luiz Carvalhosa dos Santos¹, Katia Alvim Mendonça¹

¹Hospital Municipal da Piedade, Universidade Estácio de Sá Campus Città América

Introdução: No Brasil, cirurgias estéticas não reparadoras não fazem parte dos procedimentos realizados pelo Sistema Único de Saúde. Sabendo que os valores delas não condizem com a capacidade econômica da grande maioria dos brasileiros, muitos indivíduos utilizam-se de meios, artifícios e substâncias contraindicadas para obter o resultado esperado. Porém, na grande maioria das vezes, essas alternativas não são seguras e quase sempre vêm acompanhadas de complicações. Uma das substâncias utilizadas nesses processos é o silicone líquido industrial. Tais práticas tiveram início nos anos 1970, quando leigos em todo o mundo utilizaram injeções de silicone industrial para aumentar mamas e melhorar o contorno corporal. Muitos pacientes

que receberam essas injeções evoluíram com sérias complicações, desde a migração do produto, causando siliconomas, até doenças autoinflamatórias. **Relato de caso:** M.M.A., 64 anos, doméstica, tabagista, G:IV, P:III e A:I, ativa sexualmente, submeteu-se há 35 anos à aplicação de silicone industrial líquido, informalmente, em uma casa no subúrbio da cidade do Rio de Janeiro, onde se praticavam procedimentos ditos estéticos. Relata que ao longo dos anos foi assintomática até que, há sete meses, apresentou dor e aparecimento de fistula mamária na união dos quadrantes superiores da mama direita, com drenagem de secreção purulenta, não associada a febre, que ora melhorava com o uso de antibiótico e ora apresentava recorrência do quadro. Ao longo dos meses, evoluiu com o aparecimento de tumoração avermelhada e aumento do orifício fistuloso. Ao exame clínico, apresentava mamas de grande volume, assimétricas, sendo a direita maior que a esquerda, com presença de tumoração avermelhada medindo 10 cm na união dos quadrantes superiores da mama direita com a área de necrose central. A mamografia realizada um mês após o início dos sintomas revelava múltiplas imagens radiopacas (“aspecto de material injetado”) e presença de linfonodos nos prolongamentos axilares. No exame ultrassonográfico, foram visualizadas inúmeras formações de aspecto cístico, bilateralmente, associado a importantes artefatos que degradavam a avaliação do parênquima, suspeitando-se de silicone líquido. Após a consulta, foi encaminhada para um serviço de cirurgia plástica reparadora. **Conclusão:** A injeção de silicone industrial nas mamas pode acarretar alterações no seu parênquima, que vão desde um processo inflamatório prolongado até a associação com um tumor de mama. Trabalhos mostram que as reações tardias ocorrem entre três e 20 anos depois, podendo se estender até 45 anos. A paciente retratada neste caso apresentou um quadro sintomatológico 35 anos após a injeção do produto, com comprometimento estético devastador.

Palavras-chave: *fistula; óleos de silicone; mastite.*

<https://doi.org/10.5327/JBG-0368-1416-20211311055>
**Metástase óssea em câncer de colo uterino:
 um relato de caso**

Victória Maria Luz Borges¹, Marília Francisca da Silva Pereira¹, Isadora Maria de Carvalho Marques¹, Flávio Luis dos Santos Sousa¹, Lia Cruz Vaz da Costa Damásio¹, Marcelo Barbosa Ribeiro¹
¹Universidade Federal do Piauí

Introdução: O câncer de colo de útero é o terceiro câncer mais comum e a quarta causa de morte relacionada a câncer no mundo. Ocorre, na maior parte dos casos, entre a terceira e a quinta décadas de vida e o principal fator de risco relacionado é a presença do papilomavírus humano, com seus subtipos oncogênicos. Metástase óssea raramente ocorre em câncer de colo de útero, com a incidência de 0,8 a 2,3%, e alguns fatores de risco estão associados ao seu desenvolvimento, entre os quais: idade avançada, maiores estágios T e N, tipos histológicos não adenocarcinoma e não escamoso, tumores pouco diferenciados e presença de outras metástases (pulmões, fígado e cérebro). **Relato de caso:** Paciente de 54 anos, menarca aos 18 e sexarca aos 20. Procurou o atendimento no ambulatório de ginecologia em 2017, relatando queixa de dor em baixo ventre. Ao exame especular, visualizou-se moderada ectopia e colo sangrante. O exame colpocitológico revelou lesão intraepitelial de alto grau. A paciente foi encaminhada à colposcopia, que mostrou NIC III, e foi submetida a tratamento cirúrgico e radioterapia posterior. O exame histopatológico evidenciou carcinoma escamoso GIII, com invasão de 100% da margem comprometida. A paciente evoluiu com dor em região lombar e em membros inferiores após três anos de seguimento clínico, com presença de lesão lítica em L4 e lesão com aspecto de hemangiomasose no corpo vertebral de L3 à radiografia. A ressonância magnética e a cintilografia óssea exibiram lesão lítica comprometendo o corpo cervical de L4 à direita, o que não foi observado em exames anteriores. Realizou-se biópsia e foi confirmada a neoplasia metastática. **Conclusão:** A neoplasia de colo uterino surge entre a terceira e a quinta décadas de vida, sendo o tipo histológico carcinoma escamoso o mais comum e condizente com o caso descrito. Apesar de rara, a metástase óssea ocorre em média dois anos após o diagnóstico, sendo o principal sítio a coluna vertebral (36,36%) e destacando-se a topografia lombar (51,9%). Em contrapartida, uma metanálise publicada em 2019 evidenciou que, entre os casos de câncer de colo uterino em estágio avançado, a metástase óssea ocorreu em 23%, perdendo apenas para a metástase pulmonar (59%).

Embora não sejam elucidados os mecanismos de metástase, sugere-se relação com o comportamento do tumor primário, o suprimento vascular, o sistema imune e o ambiente ósseo. São necessários maiores estudos para elucidar a oncogênese da metástase óssea. O prognóstico de pacientes com metástases ósseas é bem restrito entre seis e 12 meses, sendo proposto um tratamento paliativo com abordagem multiprofissional, visando aliviar o quadro algico de elevada intensidade, evitar fraturas patológicas e prevenir incapacidades. O principal objetivo é ter melhor qualidade de vida. O grande avanço preconizado pela Federação Internacional de Ginecologia e Obstetrícia e Federação Brasileira das Sociedades de Ginecologia e Obstetrícia é o rastreamento universal e o diagnóstico precoce de lesões precursoras do câncer de colo uterino, sobretudo por tratar-se de um método de baixo custo e de fácil reprodução.

Palavras-chave: *câncer de colo uterino; metástase; neoplasias ósseas.*

<https://doi.org/10.5327/JBG-0368-1416-20211311056>
**Modalidades terapêuticas do condiloma acuminado:
 laser diodo ou bisturi de alta frequência?**

Mariana Quintela Rodrigues Pereira¹, Yara Lúcia Mendes Furtado de Melo¹, João Alfredo Seixas², Michelle Gomes Soares Toledo¹, Amanda Damian Marques¹, Gutemberg Leão de Almeida Filho¹
¹Universidade Federal do Estado do Rio de Janeiro
²Faculdade de Medicina de Valença, Centro Universitário de Valença

Introdução: O condiloma acuminado é uma lesão benigna causada pelo papilomavírus humano (HPV) que, na gestação, pode crescer e se multiplicar com maior facilidade, sendo o maior fator de risco para o desenvolvimento da papilomatose respiratória recorrente (PRR) no recém-nascido (RN). Entre os tratamentos seguros em gestantes estão o laser diodo e a eletrocauterização. Apesar de apresentar bom clearance viral, o uso de laser diodo em lesões genitais ainda é pouco descrito e há divergências quanto à taxa de recorrência da lesão com seu uso. Também não se tem evidências de que o tratamento do condiloma, independentemente da terapia adotada, diminui o risco do desenvolvimento de PRR. **Objetivo:** Avaliar resultados comparativos no pós-operatório (PO) de tratamento do condiloma acuminado na gestante com o uso de laser diodo e eletrocauterização. **Métodos:** Trata-se de um estudo descritivo baseado em resultados preliminares de um ensaio clínico randomizado pragmático, com análise de variáveis quali-quantitativas, que se realizará de janeiro de 2021 a janeiro de 2024. Foram incluídas as gestantes atendidas em um ambulatório de patologia vulvar no Rio de Janeiro, com diagnóstico clínico de condiloma acuminado, randomizadas para tratamento com eletrocauterização ou laser diodo, até 36 semanas de gestação. Neste trabalho, avaliaram-se a dor, segundo a escala visual analógica (EVA), o uso de analgésicos e as complicações no PO das gestantes incluídas sete dias após o procedimento. Também foi colhido escovado da orofaringe dos RN para pesquisa de DNA-HPV. **Resultados e conclusão:** Até o presente momento, foram incluídas e randomizadas 11 gestantes, das quais quatro foram tratadas com bisturi de alta frequência e sete com laser diodo. A média de idade gestacional ao tratamento foi de 29 semanas. Quanto à dor no PO do laser diodo, três ainda apresentavam dor no 7º dia de PO, duas apresentaram dor por um a três dias e duas negaram qualquer dor no PO. Já para as gestantes submetidas à eletrocauterização, uma ainda apresentava dor no 7º dia de PO, uma referiu dor por quatro a seis dias, uma negou qualquer dor no PO e uma não retornou para a consulta de revisão. Apenas uma gestante usou analgésico para alívio da dor após tratamento com laser. A média de dor, conforme a escala EVA para o laser diodo, foi de 3,8 no dia do procedimento e de 2,6 no 7º dia de PO. Já para a eletrocauterização, a média foi de 4,3 e 2,3, respectivamente. Até o momento, não houve complicações nem recidivas após o tratamento com as modalidades adotadas. Houve lesão residual em uma gestante tratada com eletrocauterização e em uma gestante tratada com laser diodo. Foi colhido escovado da orofaringe de quatro RN e a pesquisa do DNA-HPV nas amostras está em andamento. Desses RN, um nasceu por parto vaginal e um foi prematuro. Por enquanto, não houve diferença significativa entre as modalidades terapêuticas no que diz respeito à dor no PO e às recidivas. No entanto, este é apenas um estudo com resultados preliminares.

Palavras-chave: *Condiloma Acuminado Gravidez Terapia.*

<https://doi.org/10.5327/JBG-0368-1416-20211311057>
Mola hidatiforme invasora (neoplasia trofoblástica gestacional de baixo risco) com metástase pulmonar

João Cláudio Damasceno de Sá¹, Crithian Herald Amaral Meireles Damasceno¹, Déborah Lessa da Silva, Layra da Silva Alves¹, Daniel Samary Silva Lobato¹, Bruno Otávio Crespo Fonseca¹

¹Faculdade de Medicina de Campos

Introdução: Mola hidatiforme é classificada como doença trofoblástica gestacional. O diagnóstico e o tratamento precoce impedem o avanço da doença e diminuem as repercussões clínicas. Com o avanço dos exames de imagem, permitiu-se, além do diagnóstico rápido, a definição do tratamento mais adequado. **Relato de caso:** Paciente feminina, branca, 12 anos, menarca aos 11 anos e sem história gestacional anterior, procurou serviço médico em razão de sangramento vaginal abundante, realizou ultrassonografia pélvica com diagnóstico de gravidez molar sem feto, submetendo-se a curetagem e repetindo esse procedimento sete dias depois. A ressonância magnética de pelve apresentou útero de dimensões aumentadas, área nodular heterogênea na parede dorsal da região fúndica uterina à direita, compatível com neoplasia trofoblástica gestacional (NTG), podendo corresponder a mola invasiva. Cavidade endometrial heterogênea com margens irregulares. Ovários tópicos de volume aumentados pela presença de múltiplos cistos (tecaluteínicos). O exame microscópico evidenciou a proliferação de trofoblastos atípicos, com quadro histológico compatível com mola hidatiforme completa. O material da segunda curetagem apresentou endométrio decidualizado, com proliferação de trofoblastos atípicos, restritos à superfície da amostra, caracterizando mola invasiva. A tomografia computadorizada (TC) de tórax demonstrou múltiplos implantes pulmonares, sendo compatível com NTG de baixo risco com metástase pulmonar. Esses dados, correlacionados a níveis séricos elevados de beta-hCG, são essenciais para o início de terapia oncológica. A paciente foi encaminhada para tratamento, iniciando quimioterapia monoterápica com três ciclos após a normalização de beta-hCG. A TC de controle, realizada após oito meses de diagnóstico, quando comparada ao exame de estadiamento, indicou o desaparecimento completo dos nódulos pulmonares. **Conclusão:** O tratamento mais comum da mola hidatiforme cujos valores de beta-hCG não regridem da forma esperada e dos casos de NTG de baixo risco é a quimioterapia em forma de monoterapia, que deve ser realizada ao se conjecturar o diagnóstico de mola invasora, não sendo necessário o resultado histopatológico para iniciar essa terapia. Deve-se considerar sempre a clínica apresentada, a dosagem de beta-hCG e os dados de exames de imagem. No presente relato é importante ressaltar que, ainda que houvesse implantes pulmonares indicativos de doença avançada, a classificação pelo sistema de score da Organização Mundial da Saúde, modificada pela Federação Internacional de Ginecologia e Obstetrícia — FIGO (2002) como NTG de baixo risco, permitiu uma abordagem mais conservadora, tendo em vista a faixa etária da paciente e uma ótima resposta ao tratamento quimioterápico. A possibilidade de tratamento quimioterápico com altas taxas de cura permite preservar a fertilidade, fator este de suma importância, principalmente em pacientes jovens e sem prole constituída.

Palavras-chave: mola hidatiforme; exames de imagem; metástase pulmonar.

<https://doi.org/10.5327/JBG-0368-1416-20211311058>
Neoplasia epitelial vulvar III: relato de caso

Mila Baía Moreira¹, Mellina Amaral Oliveira de Barros¹, Raphaella dos Santos Maia Crud¹, Tereza Maria Pereira Tereza Fontes¹, Roberto Luiz Carvalhosa dos Santos¹, Manoel Marques Torres¹

¹Hospital Municipal da Piedade, Universidade Estácio de Sá Campus Città América

Introdução: A neoplasia intraepitelial vulvar (NIV) é caracterizada por alterações morfológicas nas células escamosas do epitélio vulvar, sendo classificada em três graus de acordo com sua extensão em profundidade: NIV 1, quando atinge até um terço da extensão epitelial; NIV 2, quando afeta entre um e dois terços; e NIV 3, chamado de carcinoma *in situ*, quando envolve mais de dois terços, acometendo todo o epitélio. Não existem sinais e sintomas característicos, logo o exame clínico da região vulvar é indispensável. A biópsia de lesões visíveis é imperativa em razão do elevado risco de progressão para o carcinoma vulvar. O tratamento abrange a excisão cirúrgica da lesão

ou destruição com *laser*. A incidência da NIV quase duplicou nas últimas duas décadas, passando de 1,2 a 2,1/100.000 mulheres-ano, podendo acometer qualquer idade. **Relato de caso:** M.R.S.S., 63 anos, foi encaminhada ao ambulatório de ginecologia pela presença de lesão vulvar há 10 anos. Em vulvoscopia, visualizou-se lesão leucoplásica em região inferior à fúrcula vaginal, próxima à transição com a mucosa. Realizou-se biópsia, cujo laudo histopatológico foi compatível com NIV III, associada a alterações citopáticas pela ação do papilomavírus humano (HPV); margens laterais livres, porém exíguas; margem profunda livre. Foi, então, feita a exérese total da lesão, com margem de segurança de 2 mm. A paciente segue em acompanhamento ambulatorial. **Conclusão:** A etiopatogenia da NIV pode ser viral e não viral. Quando acomete pacientes entre 35 e 55 anos, está mais frequentemente relacionada ao HPV. Em pacientes maiores de 55 anos, geralmente está associada a processo inflamatório crônico. A NIV tipo I corresponde em geral a reações inflamatórias do epitélio vulvar e ao condiloma acuminado. As NIV dos tipos II e III receberam novas classificações, sendo denominadas: do tipo usual (subdivididas em condilomatosa, basaloide e mista), geralmente associadas aos efeitos citopáticos pelo HPV; e do tipo diferenciada, associado a agressões inflamatórias crônicas. Há ainda as não classificadas. Os sintomas mais comuns são prurido, ardor vulvar e dispareunia superficial. Até 10% das pacientes são assintomáticas, porém as lesões são sempre identificáveis ao exame clínico. O aspecto macroscópico pode ser variado, mas sempre são lesões elevadas ou papulares, que podem ser hiperqueratósicas, ulceradas ou pigmentadas, localizando-se, preferencialmente, no epitélio desprovido de pelos, incluindo o clitóris e operíneo, mas que podem afetar qualquer parte da vulva. A biópsia deve ser efetuada em todas as lesões suspeitas. O tratamento da NIV II ou III deve ser individualizado e depende da idade da paciente e das características clínicas das lesões. A remoção cirúrgica é o método de escolha. Independentemente do método terapêutico, as taxas de recidiva são elevadas, sendo necessário o acompanhamento após o tratamento. As vacinas contra os tipos de HPV de alto risco prometem setornar armas poderosas na prevenção da doença.

Palavras-chave: doenças da vulva; neoplasias vulvares; vulva.

<https://doi.org/10.5327/JBG-0368-1416-20211311059>
Neoplasia intraepitelial de alto grau vulvovaginal com foco de invasão em fúrcula

Isabela Furtado Guiotti¹, Maria Eduarda Cançado Schuttenberg¹, Lucas Pedrosa Lange¹, Maria de Fátima Dias de Sousa Brito¹, Enzo Brito Teixeira², Ana Tercia Beltrame Carvalho²

¹Maternidade Odete Valadares

²Faculdade da Saúde e Ecologia Humana

Introdução: Cerca de 1 em 100 mil mulheres é diagnosticada com câncer vaginal invasivo ou *in situ*, sendo mais frequente o do tipo escamoso e na idade média de 60 anos. Nos EUA, a incidência de neoplasia intraepitelial vulvar (NIV) 3 ou neoplasia intraepitelial de alto grau (HSIL) foi de 2,86 por 100 mil mulheres no ano 2000. Em ambas as lesões de alto grau, a associação com a infecção por papilomavírus humano (HPV) é frequente. **Relato de caso:** C.R.J., 53 anos, atendida em 2017 por verrugas genitais não responsivas ao ácido tricloroacético. Negava infecção sexualmente transmissível, comorbidades e tabagismo. Apresentava cinco verrugas vulvares e colposcopia: zona de transformação normal. Prescreveu-se imiquimod por três semanas, sem melhora das lesões. A paciente foi submetida à exérese das lesões persistentes, com resultado de condiloma acuminado. Retornou em 2019 com mácula plana em fúrcula vaginal de bordas elevadas, sem acetorreatividade, cuja biópsia revelou neoplasia intraepitelial vaginal (NIVA) III, com focos de microinvasão. Realizou a excisão cirúrgica, e o anatomopatológico evidenciou NIV III com margem cirúrgica comprometida. Em 2020 foi submetida à ampliação da margem, com resultado: NIV III ulcerada associada a NIV II, infecção por HPV. O tratamento foi complementado com imiquimod três vezes por semana por quatro semanas. Ao retorno, a paciente demonstrou ausência de áreas hipercrômicas ou acetorreativas. **Conclusão:** O epitélio anogenital é derivado da cloaca embrionária e inclui colo do útero, vagina, vulva, ânus e 3 cm inferiores da mucosa retal até a linha dentada. Uma vez que toda a região compartilha a mesma origem embriológica, é susceptível a agentes exógenos semelhantes, como infecção por HPV. Neoplasias intraepiteliais nessa área são frequentemente multifocais (focos dentro do mesmo

órgão) e multicêntricos (focos envolvendo mais de um órgão). Paciente com infecção prévia por HPV é considerada de risco para o surgimento de HSIL, mesmo se as manifestações prévias forem de baixo grau, que não são consideradas precursoras dos cânceres anogenitais. A maioria dos HSIL vulvares é multifocal e está localizada na parte não pilosa da vulva. As lesões são frequentemente elevadas ou verrucosas e brancas. Lesões maculares ocorrem principalmente em superfícies mucosas adjacentes. Não há aparência clínica patognomônica, e mais de um desses padrões podem ser vistos no mesmo paciente. O risco cumulativo de 10 anos de desenvolver carcinoma escamoso vulvar com HSIL é de 9,7%. A NIVA de alto grau tem história natural menos conhecida, e Aho et al., em acompanhamento por 15 anos de 23 pacientes, encontraram progressão para invasão em 9% em quatro anos. Pobre em sintomas, a avaliação colposcópica e a biópsia dirigida são o padrão ouro para o diagnóstico. No seguimento de pacientes com HSIL anogenital, é essencial o exame pélvico cuidadoso, contemplando colo, vagina, vulva e região perianal. A cada avaliação, múltiplas biópsias podem ser necessárias, sempre que forem identificadas novas lesões à avaliação colposcópica.

Palavras-chave: *neoplasia intraepitelial vulvar; neoplasia intraepitelial vaginal; HPV; colposcopia.*

<https://doi.org/10.5327/JBG-0368-1416-20211311061>
Nível de escolaridade expresso em mamografias de rastreamento no estado do Amazonas no período de 2010 a 2014

José Wilker Gomes de Castro Júnior¹, Beatriz Siems Tholius¹, Cybelle Cristina Pereira¹

¹Centro Universitário do Estado do Pará

Introdução: A mamografia de rastreamento reduz a mortalidade por câncer de mama em mulheres assintomáticas e inclui ainda outros benefícios por meio da detecção precoce, como o aumento das opções terapêuticas e a probabilidade de sucesso do tratamento. A não adesão ao exame pode ocorrer em razão do alto custo e da baixa disponibilidade dos locais no sistema de saúde. Além disso, a educação é uma influência importante para a utilização do serviço de saúde. **Objetivo:** O objetivo do presente estudo é comparar o nível de escolaridade das pacientes que realizaram mamografia de rastreamento no estado do Amazonas entre 2010 e 2014. **Material e método:** Trata-se de um estudo exploratório, quantitativo, cuja base de dados é o Sistema de Informação do Câncer de Mama (SISMAMA) entre os anos de 2010 e 2014, no Amazonas, Brasil. Apenas as mulheres, de qualquer idade, foram subdivididas de acordo com o nível de escolaridade. Posteriormente, os grupos foram comparados com base no número de mulheres que realizaram mamografias de rastreamento. **Resultados:** Das 117.012 mulheres que fizeram mamografia e relataram escolaridade no período de 2010 a 2014 no Amazonas, 2,95% eram analfabetas, 30,42% tinham o ensino fundamental incompleto e 16,24% o ensino fundamental completo, 44,97% tinham o ensino médio completo e 5,39% o ensino superior completo. **Conclusão:** O rastreamento por mamografia é o principal meio de detecção precoce para o diagnóstico das neoplasias malignas da mama, uma das principais causas de morte no Brasil. Sabe-se que o nível de escolaridade da população interfere de forma significativa na busca por atendimento médico e de saúde. O nível de escolaridade também está relacionado à participação social e, conseqüentemente, ao acesso individual aos serviços de saúde. Os dados obtidos no SISMAMA confirmam essa situação no estado do Amazonas, com os números mostrando que um número maior de mulheres com maior escolaridade realizam mamografia em comparação com as que têm ensino fundamental incompleto.

Palavras-chave: *escolaridade; mamografia; neoplasias da mama.*

<https://doi.org/10.5327/JBG-0368-1416-20211311062>
O conceito de vaginismo atrelado a suas causas e terapêutica

Thais Borges Magnus¹, Caroline Lenz Ziani¹, Dauana Ioara Prass¹, Lia Gonçalves Possuelo¹

¹Universidade de Santa Cruz do Sul

Introdução: O vaginismo é uma patologia desencadeada pela contração muscular involuntária do assoalho pélvico, que dificulta ou impede a

penetração na relação sexual. Essa disfunção genital feminina apresenta diversas motivações e recursos terapêuticos, porém há poucos estudos sobre o tema. **Objetivo:** O objetivo deste estudo foi identificar os fatores predisponentes ao vaginismo e seus possíveis tratamentos. **Métodos:** Para tanto, foram pesquisados os descritores “vaginismo”, “causalidade” e “terapêutica” nas plataformas UpToDate, PubMed e *Scientific Electronic Library Online* (SciELO) entre os anos de 2014 e 2020. Dos 22 artigos encontrados, oito foram selecionados de acordo com os critérios de inclusão “artigos na integra” e “com manifestação do quadro em mulheres sexualmente ativas” e os critérios de exclusão “relatos de caso” e “abordagem inespecífica do objetivo”. **Resultados e conclusão:** A patologia em questão causa espasmo persistente e dor no momento da penetração, que pode ser por pênis, tampão ou dispositivo médico. Suas principais causas são: orgânicas; psíquicas, religiosas e socioculturais; e afetivas. Em relação ao tratamento, ele deve abordar a parte orgânica — uso de dilatares vaginais associados à fisioterapia pélvica e à liberação miofascial de tensão muscular — e a parte psíquica — acompanhamento com psiquiatras ou terapeutas sexuais. Embora a eficácia da fisioterapia pélvica seja incontestável, técnicas de dessensibilização são alternativas estudadas para além do uso de dilatares. Para a estenose vaginal pós-irradiação, os dilatares necessitam de estudos adicionais, e, quando não contraindicado, o estrogênio tóxico parece trazer benefício. Outras terapias em estudo são relaxamento progressivo, foco sensorial, eletromiografia, *biofeedback*, uso de benzodiazepínicos, hipnoterapia e injeções de toxina botulínica tipo A. O vaginismo é uma doença multifatorial, que envolve questões orgânicas, psíquicas, socioculturais e afetivas. Seu tratamento deve ser multidisciplinar a fim de promover o bem-estar da mulher, com ações conjuntas de psicoterapia e fisioterapia pélvica, principalmente atreladas à liberação miofascial de tensão muscular e ao uso de dilatares vaginais.

Palavras-chave: *vaginismo; causalidade; terapêutica.*

<https://doi.org/10.5327/JBG-0368-1416-20211311063>
O enfrentamento e a privação do direito à saúde ginecológica dos homens trans e de pessoas trans masculinas

Jorge Vinícius Leocádio Monteiro¹, Gabriel Cheles Nascimento Matos¹, Anna Karolina Martins Macêdo Tabosa², Alcione de Oliveira dos Santos¹, Maria da Conceição Ribeiro Simões¹

¹Faculdades Integradas Aparício Carvalho, Centro Universitário Aparício Carvalho

²Universidade Federal de Pernambuco

Introdução: A saúde ginecológica de homens trans (pessoas que não se identificam com o gênero de nascimento e reivindicam o gênero masculino) e de pessoas transmasculinas (pessoas que não se encaixam no gênero do nascimento nem na binaridade dos gêneros – masculino ou feminino) sofre bastante violência, tanto simbólica quanto física. Entretanto, a falta de consultas periódicas, a invisibilização das necessidades do paciente e a deslegitimação dos corpos reforçam esse assunto, tornando-o um grande problema de saúde pública. **Objetivo:** Nessa perspectiva, o presente estudo busca promover a saúde integral e expor a importância de uma abordagem médica ginecológica preparada para a pluralidade das pessoas, com o intuito de que não haja uma privação de direitos à saúde dos pacientes trans. **Métodos:** Para tal, foram utilizados os métodos de leitura crítica e de pesquisa bibliográfica. As buscas foram realizadas nas principais bases de dados de artigos científicos, como PubMed, *Scientific Electronic Library Online* (SciELO) e Scholar, no intervalo de 2018 a 2021. **Resultados:** Com base nos estudos analisados, muitos homens trans, que possuem o sistema reprodutor do sexo feminino, são marginalizados e prejudicados pelos profissionais da saúde, que atuam de forma “castrativa” ao pressuporem que esses pacientes não possuem o desejo de engravidar. Ademais, a vulnerabilidade do corpo trans também é afetada com a autoprivação dos direitos, pela falta de um atendimento clínico que não se baseie em uma cis-heteronormatividade — pela qual perpassa a ideia de que os serviços ginecológicos são voltados apenas para mulheres — veiculada pela faculdade médica. Conseqüentemente, a ausência de exames preventivos em pessoas trans, como o papanicolau, que previne o câncer do colo de útero, somada à falta de rastreamento de infecções sexualmente transmissíveis e à

ausência de exames de ultrassom da pelve, torna o sistema de saúde mais uma ferramenta de marginalização social. **Conclusão:** Observa-se a importância da promoção da saúde, principalmente ginecológica, dos homens trans e das pessoas não binárias. Para isso, é necessário lembrar que o Sistema Único de Saúde possui como princípio a equidade — oferecer o apoio necessário, de acordo com a especificidade de cada indivíduo. Assim, torna-se fundamental o acolhimento desses pacientes pelos profissionais da saúde. Nessa visão, os médicos devem respeitar a orientação sexual e questionar se essas pessoas possuem o desejo de engravidar, no intuito de possibilitar e facilitar uma gestação. Em segunda instância, é fundamental que os pacientes trans sejam incentivados por clínicas, instituições governamentais e propagandas a realizarem exames preventivos. Não obstante a isso, é indispensável a implementação do contato com pacientes trans e com informações sobre eles na formação acadêmica de cursos da área de saúde, com o objetivo de diminuir o preconceito e melhorar o vínculo paciente-profissional de forma mais respeitosa e adequada.

Palavras-chave: ginecologia; pessoas transgênero; relações médico-paciente.

<https://doi.org/10.5327/JBG-0368-1416-20211311064>

O impacto da obesidade infantil na fertilidade feminina

Aryane Ferraz Cardoso Pacheco¹, Marina Ferraz Rosa²,
Marina Hubner Freitas dos Santos Silva Machado¹

¹Universidade Iguazu

²Centro Universitário Redentor

Introdução: A obesidade infantil é um distúrbio do estado nutricional relacionado ao aumento do tecido adiposo que se tem tornado uma epidemia mundial. Em uma revisão sistemática com metanálise recente, identificou-se que a prevalência da obesidade foi de 14,1% entre crianças e adolescentes no Brasil. A má alimentação, aliada ao sedentarismo, contribui para a patogênese desse importante problema, resultando em sérias repercussões na saúde em longo prazo. O excesso de peso na infância aumenta o risco de obesidade na adolescência e na vida adulta, causando, no sexo feminino, desordens menstruais e diminuição da fertilidade, impactando o período reprodutivo. **Objetivo:** Analisar o impacto da obesidade infantil na fertilidade feminina, visando reunir as informações mais pertinentes que compõem essa temática e, assim, poder contribuir para a saúde da mulher no período reprodutivo. **Métodos:** Revisão literária integrativa sobre a relação da obesidade infantil com a infertilidade feminina, utilizando os principais bancos de dados *on-line*. **Resultados e conclusão:** A relação entre obesidade infantil e infertilidade deve-se ao acúmulo de tecido adiposo subcutâneo, o que causa um aumento de leptina, hormônio produzido pelos adipócitos. Estudos indicam que esse hormônio está diretamente ligado à puberdade precoce. Esse aumento da leptina provoca a resistência à insulina, o que contribui para diminuição da produção hepática da globulina carreadora de hormônios sexuais (SHBG), contribuindo, então, para o hiperandrogenismo. Além disso, como a aromatização periférica de andrógenos ocorre no tecido adiposo, ela estará aumentada em indivíduos obesos. Outro fator que contribui para o aumento da produção de andrógenos é o espessamento da camada da teca nos ovários, por causa da resistência à insulina. O hiperandrogenismo ocasiona um *feedback* negativo sobre o hipotálamo, responsável por realizar a secreção de GnRH, hormônio que, quando ausente, inibe a produção dos hormônios FSH e LH pelas células gonadotróficas da adeno-hipófise. Esses hormônios atuam nos ovários, promovendo o desenvolvimento folicular, e quando deficientes poderiam resultar em anovulação. Ainda nesse contexto, o excesso de ácidos graxos livres pode provocar um efeito tóxico nos tecidos reprodutivos, levando a dano celular e a um estado de inflamação crônica. Portanto, a obesidade deve ser prevenida desde a infância, visto que, quando instalada nesse período da vida, está associada a repercussões reprodutivas negativas na vida adulta. A principal linha de tratamento nesse cenário é a mudança de hábitos alimentares e a introdução de uma rotina de atividade física, de modo que o uso de medicamentos é reservado para os casos de obesidade grave e que não respondem às mudanças do estilo de vida.

Palavras-chave: obesidade; fertilidade; reprodução.

<https://doi.org/10.5327/JBG-0368-1416-20211311065>

O impacto do climatério na sexualidade feminina

Giovanna de Castro Paradela¹, Bruna Obeica Vasconcellos¹,
Jacqueline Assunção Silveira Montuori¹,
Thatiana Terzi Galvão Pavarino

¹Fundação Técnico Educacional Souza Marques

Introdução: O climatério é a fase de transição entre o período reprodutivo e não reprodutivo no sexo feminino. Essa transição é marcada por alterações nos níveis de hormônios ovarianos no organismo e pode ser acompanhada de ciclos menstruais irregulares, instabilidade emocional, fogachos, distúrbios no sono e baixa lubrificação vaginal. A menopausa é definida como o último episódio menstrual na vida da mulher, sendo diagnosticada após 12 meses de amenorreia. Esse fenômeno ocorre em decorrência do envelhecimento ovariano, com consequente perda de sua função e produção hormonal. Em razão do hipoestrogenismo, do impacto na autoestima relacionado à chegada de uma nova fase na vida da mulher e das diversas modificações clínicas consequentes ao climatério, é esperado que esse período de transição influencie a sexualidade feminina. **Objetivo:** O presente estudo teve como objetivo avaliar como e quanto o climatério influencia na sexualidade das mulheres. **Métodos:** Foi realizada uma revisão sistemática de literatura com base em oito artigos publicados no período de 2006 a 2020 e selecionados por meio das plataformas UpToDate e *Scientific Electronic Library Online* (SciELO), no mês de março de 2021. **Resultados e conclusão:** A sexualidade possui caráter multidimensional, está presente em todas as fases da vida e é influenciada pelo contexto social, cultural, econômico, religioso, psicológico e educacional de cada indivíduo. No Brasil, 60% das mulheres referem a redução das atividades sexuais após a menopausa. Verificou-se, em um estudo realizado no Recife com uma amostra de 173 mulheres de 35 a 65 anos durante o climatério, que 46,2% apresentam disfunção sexual. Outra pesquisa, realizada por meio de um questionário aplicado entre 370 mulheres de 40 a 65 anos no Rio Grande do Norte, evidenciou que 65% delas apresentam um risco para o desenvolvimento de disfunção sexual. Um dos principais fatores relacionados ao impacto na sexualidade feminina é a questão psicológica que o climatério gera na vida da mulher, pela menor valorização da sociedade evidenciada após essa fase e pelas modificações estéticas do envelhecimento, que influenciam a autoestima, levando à diminuição do desejo sexual. O hipoestrogenismo também pode favorecer o aparecimento de depressão e ansiedade em razão da menor secreção de endorfinas cerebrais. Além disso, as repercussões genitais, como a atrofia vulvovaginal, a diminuição da lubrificação/ressecamento e o afinamento do epitélio vaginal, a elevação do pH local e a perda da elasticidade, consequentes à redução dos níveis de estrogênio, podem levar à dispareunia e à menor satisfação sexual. Pode-se concluir, portanto, que o climatério possui importante interferência na sexualidade feminina e que é fundamental identificar as queixas e condições relacionadas a esse período para que as repercussões negativas sejam minimizadas e a qualidade de vida seja preservada.

Palavras-chave: sexualidade; climatério; menopausa.

<https://doi.org/10.5327/JBG-0368-1416-20211311066>

O papel da ultrassonografia no prolapso genital feminino

Beatriz Kern Noel¹, Fernando Maia Peixoto Filho¹,
Paulo Roberto Nassar de Carvalho¹

¹Instituto de Estudos em Tecnologia da Saúde

Introdução: O prolapso de órgão pélvico (POP) tem uma prevalência grande, de cerca de 30–50%, principalmente nas mulheres acima de 60 anos e com redução importante da sua qualidade de vida. Os POP podem ser diagnosticados por diversos métodos, como exame físico, ultrassonografia (USG), ressonância magnética e outros. A USG, por ser um exame de baixo custo e fácil acesso, vem sendo utilizada na investigação de POP cada vez com mais frequência. **Objetivo:** Determinar o papel da USG no diagnóstico dos POP e verificar a possibilidade de melhorar a decisão quanto à conduta a ser tomada. **Método:** Esta é uma revisão da literatura realizada com artigos buscados no *National Center for Biotechnology Information* — NCBI/PubMed e *Scientific Electronic Library Online* (SciELO) e Federação Brasileira das Associações de Ginecologia e Obstetria (FEBRASGO). Foram encontrados 63 artigos, a maioria do tipo observacional prospectivo e retrospectivo, do período de

2010 a 2020. **Resultados:** As avaliações ultrassonográficas de POP em repouso, durante a contração máxima e a manobra de Valsalva, com a verificação da área hiatal, a presença de avulsão do músculo levantador do ânus (MLA) e outros critérios, apresentam de moderada a forte relação com outros métodos de diagnóstico. Das vias mais realizadas, a transperineal é a mais recomendada. Ela tem boa correlação com a eletromiografia e a perineometria, podendo também ser utilizada no acompanhamento de condutas não cirúrgicas. **Conclusão:** A USG é capaz de identificar a avulsão do MLA e auxilia na tomada de decisões para a cirurgia com ou sem tela, assim como permite a avaliação das condutas não cirúrgicas.

Palavras-chave: ultrassonografia; prolapso de órgãos pélvicos; diagnóstico.

<https://doi.org/10.5327/JBG-0368-1416-20211311067>

O rastreamento do câncer de colo de útero no Brasil

Bruna Silva de Melo¹, Daniele Socorro de Brito Souza Paiva², Victória Moreira Gomes²

¹Universidade Federal do Pará

²Fundação Santa Casa de Misericórdia do Pará

Introdução: O câncer de colo de útero ainda é muito incidente no Brasil e ocupa o quarto lugar de mortalidade por câncer em mulheres, sem considerar tumores de pele não melanoma. Ressalta-se que realizar periodicamente o exame citopatológico continua sendo a estratégia mais adotada para o seu rastreamento. **Objetivo:** Diante disso, objetiva-se apresentar o rastreamento do câncer de colo de útero por meio da realização do exame citopatológico no Brasil. **Materiais e método:** Esta pesquisa baseou-se no método quantitativo, com o uso de análise documental mediante os dados disponibilizados pelo site do DATASUS, a qual foi sistematizada em duas etapas. Na primeira, delimitou-se a faixa etária (25–64 anos), o motivo do exame (rastreamento) e o período, de forma separada, com os anos 2016, 2017, 2018, 2019 e 2020. Na segunda etapa, compararam-se os dados de cada tabela e seu respectivo ano, que posteriormente foram apresentados nesta pesquisa. **Resultados:** De acordo com o período apresentado, observou-se que entre os anos de 2016 e 2019 ocorreu um crescimento evidente no número de realizações do exame citopatológico para fins de rastreamento. Em 2016, o número de exames realizados foi de 4.231.297; no ano seguinte, 4.920.877; já em 2018, esse número chegou a 5.347.106 e, no ano de 2019, ao total de 5.554.419. Contudo, em relação a 2020, percebeu-se um declínio no número de exames realizados, com 3.169.074. Além disso, foi possível observar que de 2016 a 2019 a faixa etária entre 35 e 39 anos liderava o número de realizações, enquanto em 2020 mulheres entre 40 a 44 anos foram as que mais realizaram o exame. **Conclusão:** Diante do exposto, a realização periódica do exame citopatológico na faixa etária estabelecida, de 25 a 64 anos, é a principal estratégia para rastrear o câncer de colo de útero, porém o rastreamento organizado ainda é um desafio a ser vencido no Brasil. Ademais, é preciso citar que a diminuição no número de realizações do exame citopatológico no ano de 2020 é algo evidente e que possivelmente está associado com o período pandêmico. Contudo, esse dado requer maior análise, fato que viabiliza a continuidade deste estudo posteriormente.

Palavras-chave: câncer de colo de útero; rastreamento; exame citopatológico.

<https://doi.org/10.5327/JBG-0368-1416-20211311068>

Operação de Manchester: alternativa minimamente invasiva à histerectomia vaginal

Pamela Carolina Lima Lago¹, Julia Motta de Moraes¹, Paula de Holanda Mendes¹

¹Universidade Federal do Rio de Janeiro

Introdução: O advento da operação de Manchester (OM) ocorreu durante a Revolução Industrial, em razão da inserção feminina no mercado de trabalho para o desempenho de funções laborais pesadas e a manutenção do alto número de gestações, o que gerou aumento da frequência de prolapso genitais. Ainda hoje, mesmo com a opção da realização da histerectomia vaginal (HV), essa cirurgia deve ser tida como opção e deve ser oferecida às pacientes. **Relato de caso:** 73 anos, G0P0, do lar, sexualmente ativa, menopausa aos 45 anos, sem uso de terapia de reposição hormonal. Nega comorbidades, etilismo ou tabagismo. Comparece ao ambulatório queixando-se de “bola

na vagina há dois anos que piora ao longo do dia” associada a perda urinária aos esforços. Ao exame: índice de massa corporal 28; *Pelvic Organ Prolapse Quantification* (POP-Q): prolapso anterior e apical grau 3, posterior grau 1 e hipertrofia de colo — 9 cm. Optou-se pela operação de Manchester ao se discutirem as opções (OM x HV) com a paciente. Preferiu-se corrigir o prolapso e avaliar posteriormente se a queixa urinária iria permanecer. No ato operatório, confirmou-se cervicometria de 9 cm, histerometria de 11 cm e palpação do ligamento cardinal em 4 cm. Cirurgia sem intercorrências. Paciente evoluiu bem, com discreto sangramento, sem queixas algicas. Retirou-se a sonda vesical no dia seguinte ao procedimento, com diurese espontânea sem queixas. A paciente teve alta dois dias após a cirurgia, com prescrição de promestrieno via vaginal. No retorno, 40 dias depois, a paciente estava em uso de promestrieno à noite, satisfeita com o resultado cirúrgico, negando queixa de prolapso episódios de perda involuntária de urina. **Conclusão:** A OM é tida por muitos especialistas como obsoleta em comparação com a histerectomia vaginal. Porém, deve ser considerada como uma opção cirúrgica viável e eficaz, caso não haja patologia uterina. Deve-se levar em conta esse procedimento para mulheres com desejo reprodutivo e para aquelas que desejem permanecer com o útero. Além disso, diversos estudos comparativos entre as duas técnicas cirúrgicas demonstraram que ambas possuem resultados semelhantes quanto à recorrência do prolapso e à necessidade de nova intervenção cirúrgica. Porém, a HV apresenta maiores índices de perda sanguínea com necessidade de hemotransfusão, infecções pós-operatórias e lesões de bexiga, além de maior tempo operatório. Perante tais dados, a OM deve ser considerada como tratamento e oferecida às pacientes como opção cirúrgica eficaz e segura para aquelas que desejam permanecer com o útero e não tenham doença uterina, bem como para pacientes idosas e/ou com comorbidades que agregam risco quanto maior for o tempo cirúrgico.

Palavras-chave: prolapso genital; cirurgia de Manchester; histerectomia vaginal.

<https://doi.org/10.5327/JBG-0368-1416-20211311069>

Os achados da colposcopia em mulheres na perimenopausa para rastreio das lesões precursoras do carcinoma cervical uterino

Júlia Macedo de Britto¹, Rita Maira Zanine¹

¹Universidade Federal do Paraná

Introdução: A detecção precoce do câncer de colo uterino é essencial para a diminuição da incidência e para o tratamento do câncer. Porém, a literatura tem indicado que existem diferenças no rastreio de mulheres em período reprodutivo e pós-menopausa. O presente estudo tem por objetivo principal determinar a acurácia dos achados colposcópicos no diagnóstico das lesões intraepiteliais de colo uterino nas mulheres no pós-menopausa. Como objetivos secundários: determinar a acurácia da citologia oncológica no diagnóstico das lesões intraepiteliais de colo uterino; determinar a sensibilidade (S), a especificidade (E), o valor preditivo positivo (VPP) e o valor preditivo negativo (VPN) da colposcopia em relação ao exame histopatológico; determinar S, E, VPP e VPN da citologia em relação ao exame histopatológico. **Metodologia:** Trata-se de um estudo analítico, retrospectivo, transversal e observacional, baseado na análise de prontuários de pacientes que foram encaminhadas da rede básica de saúde ao ambulatório de patologia do trato genital inferior e colposcopia de um centro terciário em razão de alteração no exame citopatológico convencional, no período de fevereiro de 2011 a agosto de 2018, e que se encontram no pós-menopausa. As citopatologias foram classificadas pelo Sistema Bethesda, 2001. Foram coletados os resultados da citologia oncológica, da colposcopia e da histopatologia (cone/cirurgia de alta frequência — CAF). **Resultados:** Analisaram-se 55 mulheres com mais de 50 anos de idade. A acurácia da citologia foi de 76,3%; S=87,5%; E=43,7%; VPP=79,5% e VPN=58,3%. Os mesmos valores para a colposcopia foram, respectivamente, acurácia 60%; S=60%; E=60%; VPP=80% e VPN=36%. **Conclusão:** Deve-se ter cautela na realização e interpretação dos resultados dos testes de rastreio convencionais em mulheres no período pós-menopausa. Em consequência de alterações fisiológicas típicas do climatério, como a não visualização da junção escamo-colunar e a atrofia do epitélio cervicovaginal, sua efetividade é menor que em mulheres em idade reprodutiva.

Palavras-chave: menopausa; câncer de colo uterino; rastreio; colposcopia.

<https://doi.org/10.5327/JBG-0368-1416-20211311070>
Os achados da colposcopia no rastreamento das lesões precursoras do carcinoma cervical uterino: experiência em um hospital universitário

Júlia Macedo de Britto¹, Rita Maira Zanine¹

¹Universidade Federal do Paraná

Introdução: O presente estudo tem por objetivo principal determinar a acurácia dos achados colposcópicos no diagnóstico das lesões intraepiteliais de colo uterino. Como objetivos secundários: determinar a acurácia da citologia oncológica no diagnóstico das lesões intraepiteliais de colo uterino; determinar a sensibilidade (S), a especificidade (E), o valor preditivo positivo (VPP) e o valor preditivo negativo (VPN) da citologia e da colposcopia em relação ao exame histopatológico. **Métodos:** Trata-se de um estudo analítico, retrospectivo, transversal e observacional, baseado na análise de prontuários de pacientes que foram encaminhadas da rede básica de saúde ao ambulatório de patologia do trato genital inferior e colposcopia de centro terciário por alteração no exame citopatológico convencional, no período de fevereiro de 2011 a agosto de 2018. As citopatologias foram classificadas pelo Sistema Bethesda, 2001. Com base nos resultados de citologia, colposcopia e histopatologia cirúrgica (cone/ cirurgia de alta frequência — CAF), foram calculados S, E, VPP e VPN, utilizando a histopatologia cirúrgica como padrão ouro. **Resultados:** Os valores obtidos para a citologia foram S=70,8%; E=47,8%; VPP=84,1%; e VPN=29,4%. Os resultados da colposcopia demonstraram S=79,3%; E=46,7%; VPP=85,4%; e VPN=36,4%. A acurácia, portanto, foi 66,1% da citologia e 72,7% da colposcopia. **Conclusão:** Apesar da pouca diferença entre as acurácias, demonstrou-se a importância da realização de ambos os exames na triagem para evitar o excesso ou a falta de diagnóstico e tratamento. Observou-se que tanto a citologia quanto a colposcopia são mais eficazes na identificação de lesões de alto grau em relação às de baixo grau, gerando um número importante de falsos negativos, que foram detectados por causa da complementação entre os exames de citologia e colposcopia.

Palavras-chave: câncer de colo uterino; rastreamento; colposcopia.

<https://doi.org/10.5327/JBG-0368-1416-20211311071>
Perfil de mortalidade por câncer de colo do útero no estado do Pará durante o período de 2016 a 2020

José Wilker Gomes de Castro Júnior¹, Beatriz Siems Tholius¹,
 Cláudia Marques Santa Rosa Malcher¹

¹Centro Universitário do Estado do Pará

Introdução: O câncer cervical constitui o terceiro tipo de câncer que mais acomete a população feminina. Tal neoplasia está intimamente relacionada a fatores associados ao ambiente e aos hábitos de vida. O papiloma vírus humano (HPV) é um fator causal para o aparecimento do câncer de colo de útero, portanto o rastreamento por meio do exame preventivo papanicolau possui grande influência no diagnóstico precoce dessa patologia. Tal agravo apresenta-se como um importante problema de saúde pública que afeta progressivamente o estado de Pará. **Objetivo:** Descrever o perfil da mortalidade por câncer de colo do útero nas mulheres residentes no estado do Pará, no período de 2016 a 2020. **Metodologia:** Realizou-se um estudo descritivo, retrospectivo e quantitativo com base nos dados secundários fornecidos pelo Sistema de Informação de Agravos de Notificação (SINAN) do Departamento de Informática do Sistema Único de Saúde (DATASUS). As informações coletadas foram armazenadas e tabuladas no programa Microsoft Office Excel™. **Resultados:** Entre os 2.463 casos encontrados após análise do período avaliado, destacam-se os anos de 2019, 2020 e 2017 como mais incidentes, com 579, 530 e 489 casos, respectivamente. Identificou-se que ser parda (86,31%) e ter idade compreendida entre 40 e 49 anos (30,20%) são as variáveis epidemiológicas mais acometidas, o que se justifica, na maioria dos casos, pelo tempo de desenvolvimento da neoplasia e pela prevalência expressiva de pardos na miscigenada população paraense. Ademais, os municípios com maior quantidade de casos de tuberculose reportados foram, em primeiro lugar, Belém, com 69,22% dos casos e, em segundo lugar, Santarém, com 16,24%. **Conclusão:** Diante disso, estes dados deverão subsidiar as capacitações técnicas, buscando o fortalecimento das ações de

promoção à saúde e o direcionamento das medidas de prevenção e diagnóstico do câncer de colo do útero.

Palavras-chave: neoplasias do colo do útero; perfil epidemiológico; saúde da mulher.

<https://doi.org/10.5327/JBG-0368-1416-20211311072>
Pólipo himenal em uma recém-nascida: relato de caso

Filomena Aste Silveira¹, João Alfredo Seixas¹, Paloma Mandina Rodrigues¹, Mariana Alves Durante¹, Mariana Lyrio¹,
 Maria Eduarda Richa Fonseca¹

¹Instituto de Ginecologia, Universidade Federal do Rio de Janeiro

Introdução: Condições patológicas do hímen são raras na prática médica cotidiana e geralmente encontradas nas pacientes pediátricas, a maioria assintomática. O hímen é uma membrana de tecido conjuntivo fino na extremidade distal da vagina, que fecha parcialmente o introito. Formado no fim do processo de canalização da placa vaginal, por volta do quinto mês de desenvolvimento intrauterino, ele separa a vagina, agora canalizada, do seio urogenital. A sua função exata ainda é desconhecida, de modo que ele tem significado principalmente quando da realização de perícia médica, pois em caso de lesões pode representar uma evidência clara de abuso sexual. Os pólipos himenais são projeções alongadas da borda do tecido himenal. Não são incomuns após o nascimento, provavelmente em decorrência do estímulo estrogênico no período fetal, e são benignos. **Relato de caso:** Paciente com três meses de vida, trazida pela mãe que informou presença de lesão em vagina desde o nascimento, com uma pequena diminuição desde então. Vacinação em dia, em amamentação irregular. Ao exame físico, foi constatada uma projeção pediculada de aproximadamente 3 cm externando-se pelo canal vaginal, compatível com diagnóstico de pólipo himenal. Foi realizada a exérese da lesão polipoide com tesoura após anestesia local, com particular atenção para a preservação do anel himenal. **Conclusão:** Os pólipos himenais ocorrem quase exclusivamente na primeira infância e consistem em restos embrionários do septo urogenital. Geralmente regredem, sendo dificilmente vistos após os três anos de idade. Raramente persistem e se tornam maiores. No nosso caso, exteriorizava-se e mensurava 3 cm, o que preocupou sobremaneira os pais e levou a mãe a recorrer ao hospital para o atendimento de sua filha. O exame físico de cada recém-nascido ou bebê não é completo sem uma inspeção cuidadosa da genitália externa. Os pediatras devem estar familiarizados com os pólipos himenais para diagnosticá-los com precisão e, assim, aconselhar e tranquilizar os pais sobre sua natureza e curso benigno.

Palavras-chave: hímen; pólipos; recém-nascido.

<https://doi.org/10.5327/JBG-0368-1416-20211311073>
Prevalência e progressão histológica para neoplasia do líquen escleroso em um ambulatório de patologia vulvar

Amanda Damian Marques¹, Yara Lucia Furtado²,
 Mariana Quintela Rodrigues Pereira¹, Michelle Gomes Soares¹,
 Beatriz Escudeiro Nascimento¹, Gutember Almeida²

¹Universidade Federal do Estado do Rio de Janeiro

²Universidade Federal do Rio de Janeiro

Introdução: O líquen escleroso vulvar (LE) é uma dermatose inflamatória crônica, não infecciosa, cuja etiologia ainda é incerta. A queixa mais frequente é prurido intenso, com exacerbação noturna. Sintomas como sensação de queimação, disúria e sangramento genital também podem ser relatados. A prevalência exata do líquen escleroso ainda é desconhecida em virtude da grande quantidade de mulheres oligo ou assintomáticas, que correspondem, aproximadamente, a um terço dos casos. A prevalência estimada no sexo feminino é entre 1:300 a 1:1.000. O LE é considerado o principal fator de risco para a neoplasia intraepitelial vulvar (NIV) diferenciada e o carcinoma escamocelular diferenciado. **Objetivo:** Avaliar a prevalência de LE nas mulheres atendidas em um ambulatório de patologia vulvar e a frequência de progressão clínica para carcinoma epidermoide. **Métodos:** Estudo analítico, de corte transversal, no qual foram revisados prontuários arquivados

para a avaliação da prevalência e da evolução clínica das mulheres com diagnóstico de LE atendidas no ambulatório de patologia vulvar no período de janeiro de 2015 a dezembro de 2019. O cálculo da prevalência foi feito pela fórmula de razão de prevalência. **Resultados e conclusão:** A média de idade das mulheres no momento do diagnóstico de LE foi de 59 anos (variando de sete a 84 anos). Foram identificadas 180 mulheres com diagnóstico de LE no período de cinco anos, com valor de prevalência de 17,8% (180/1.007) no ambulatório de patologia vulvar. Desses casos, 1,6% (3/180) para NIV diferenciada e 2,22% (4/180) evoluíram para carcinoma epidermoide. A prevalência de LE no ambulatório de patologia vulvar não foi alta e a frequência de progressão histológica foi semelhante à encontrada na literatura.

Palavras-chave: *líquen escleroso; vulva neoplasia.*

<https://doi.org/10.5327/JBG-0368-1416-20211311074>
Psoríase vulvar: a experiência do ambulatório de patologia vulvar do serviço de ginecologia do Hospital Universitário Clementino Fraga Filho — Universidade Federal do Rio de Janeiro

Brenda Maria Loureiro de Melo¹, Cecília Nessimian Tostes¹, Gabriela Magalhães Portilho Carrara¹, Vera Lúcia Mota da Fonseca¹, Afrânio Coelho de Oliveira¹

¹Universidade Federal do Rio de Janeiro

Introdução: A psoríase é uma doença autoimune, crônica e inflamatória que atinge a epiderme, podendo acometer todo o corpo, até mesmo a vulva. Das pacientes, 60% irão apresentar lesões vulvares. A doença possui diagnóstico clínico e é caracterizada por placas eritematosas, finas e delimitadas, que se manifestam com prurido intenso, queimação e fissuras principalmente nos grandes lábios. A descamação não costuma estar tão presente no acometimento genital. O diagnóstico é dificultado pelo estigma da doença, uma vez que a paciente não costuma se queixar da lesão ao dermatologista. **Objetivo:** Descrever a experiência de acompanhamento das pacientes com psoríase vulvar no setor de patologia vulvar do Hospital Universitário Clementino Fraga Filho da Universidade Federal do Rio de Janeiro (HUCFF/UFRJ). **Materiais e métodos:** Apresentação dos casos acompanhados no setor de patologia vulvar do HUCFF/ UFRJ, com foco no diagnóstico e terapêutica em correlação com a literatura. **Resultados:** Foram acompanhadas oitopacientes com diagnóstico de psoríase vulvar no serviço de ginecologia do HUCFF. A média de idade foi de 55,1 anos, e todas apresentavam comorbidades, porém apenas uma era portadora de outras patologias autoimunes. Duas pacientes apresentavam incontinência urinária. O sintoma mais prevalente entre elas foi o prurido vulvar, porém também foi verificada a sensação de queimação local em uma delas. Ao exame físico, cinco apresentaram placas hiperemiadas e descamativas, enquanto três apresentaram, predominantemente, placas mais hipocrômicas. Em relação ao tratamento, sete pacientes iniciaram corticoide de alta potência por curto período, e uma utilizou um de baixa potência. Todas as pacientes apresentaram importante melhora do quadro. **Conclusão:** Dos casos, 62,5% retrataram quadro de psoríase exclusivamente vulvar, que é uma forma rara de apresentação correspondente a 2–5%, segundo a literatura, de todos os casos de psoríase. A clínica de todas as pacientes corresponde à clássica manifestação, com presença de lesões simétricas, mais comuns em grandes lábios, com placa hiperemiada e lesão liquenificada associadas a prurido, fissuras e queimação local. Um fator importante encontrado em duas delas é a incontinência urinária, já que o contato com algumas substâncias, como urina e fezes, além do coito e uso de roupas justas pode causar o fenômeno de Koebner, agravando as lesões. A biópsia deve ser realizada nos quadros de incerteza ou quando o diagnóstico diferencial se faz necessário. O tratamento pode ser iniciado com corticoides tópicos, sendo mais indicados os de moderada a alta potência por curto período, podendo-se posteriormente seguir com composições de menor potência para minimizar os efeitos adversos, como atrofia genital. O tratamento sistêmico está indicado apenas na falha terapêutica. É imprescindível reforçar que o médico assistente busque ativamente a manifestação vulvar da psoríase, pois muitas vezes a paciente não relata

essa queixa. Quanto ao ginecologista, ao examinar a vulva, ele deve pensar nessa hipótese diagnóstica, que, apesar de rara, acontece.

Palavras-chave: *psoríase; vulva; diagnóstico.*

<https://doi.org/10.5327/JBG-0368-1416-20211311075>
Recidiva de carcinoma mamário invasivo 12 anos após diagnóstico primário: um relato de caso

Luciana Dalva Moutinho de Moura¹, Talissa Lima Tavares¹, Janine Martins Machado², Cleverson do Carmo Junior², Laís dos Santos Gueiros¹

¹Universidade Federal do Espírito Santo, Hospital Universitário Cassiano Antonio Moraes

²Hospital Universitário Cassiano Antonio Moraes

Introdução: O câncer de mama é atualmente a neoplasia com maior mortalidade no mundo em mulheres, seja em países desenvolvidos, seja naqueles em desenvolvimento. Estudos apontam que pode haver recorrência da neoplasia mamária de até 30% nos casos com linfonodos negativos e de aproximadamente 70% nos casos com linfonodos positivos. Um estudo americano mostrou taxa de recidiva de câncer de mama em 10 anos de 36,8%, dos quais a maior parte ocorreu nos primeiros cinco anos após o diagnóstico (81,9%). Outros diferentes trabalhos afirmam que o período de maior risco para a recorrência do câncer de mama são os primeiros três anos após o tratamento primário. **Relato de caso:** Paciente de 51 anos, com histórico de quadrantectomia e esvaziamento de mama esquerda em razão de carcinoma ductal invasivo em 2009 (imuno-histoquímica: KI67 40%/HER2 negativo/receptor de estrogênio >75%/receptor de progesterona 0; TNM: T2 N0 M0; linfonodos positivos), quimioterapia neoadjuvante e radioterapia adjuvante, com posterior implante de prótese de silicone na mama esquerda em 2012. A paciente prosseguiu em acompanhamento ambulatorial e, em agosto de 2020, foi detectado nódulo suspeito em região supraclavicular esquerda, optando-se por não fazer punção em razão da presença de importante vascularização local. Prosseguiu-se à investigação com ressonância magnética da mama, a qual revelou uma massa sólida mal definida na região infraclavicular infiltrando os músculos peitorais maior e menor e estendendo-se posteriormente até os vasos axilares, medindo 7,7x5,3 cm, com presença de linfonodos aumentados no mediastino anterior, nódulo BI-RADS 5 em proximidade da prótese. Decidiu-se então realizar nova abordagem cirúrgica em novembro de 2020 por causa da recidiva local, com retirada da prótese e biópsia da lesão, cujo laudo evidenciou carcinoma mamário tipo não especial G3. A paciente evoluiu sem intercorrências, recebendo alta no 1º dia de pós-operatório, com recomendação de retorno ambulatorial para acompanhamento. **Conclusão:** A neoplasia mamária é uma doença que abrange fatores psicológicos, sexuais e da autoimagem feminina e, infelizmente, a recidiva é uma realidade no carcinoma mamário. Assim, conforme a incidência do câncer de mama está aumentando com o passar dos anos, os métodos de diagnóstico precoce, a terapêutica correta e o acompanhamento contínuo para a identificação de casos de recidiva devem ser constantemente valorizados e aplicados pelo governo e serviços de saúde, para que possa haver melhorias nos desfechos das pacientes acometidas pelo câncer de mama, com o aumento da sua sobrevida e da sua qualidade de vida.

Palavras-chave: *câncer de mama; ressonância magnética; detecção precoce de câncer.*

<https://doi.org/10.5327/JBG-0368-1416-20211311076>
Relato de caso: carcinoma ductal de mama com metástase de endométrio

Daniela Angerame Yela¹, Natália Giovanelli Gaspar¹

¹Universidade Estadual de Campinas

Introdução: O câncer de mama é atualmente o mais prevalente câncer entre as mulheres. Os locais mais comuns de metástases hematogênicas de câncer de mama são pulmão, ossos, fígado e cérebro. O útero é um local atípico, porém em até 8% dos casos pode ocorrer metástase para esse órgão. Entre os carcinomas mamários, o carcinoma lobular é o que mais frequentemente leva à metástase no útero, mais comumente no miométrio, sendo o endométrio um sítio raro. Há atualmente na literatura poucos casos descritos nos quais

o carcinoma ductal da mama leva à metástase endometrial. **Relato de caso:** Mulher de 62 anos com câncer de mama à direita diagnosticado em 2009, cuja biópsia mostrou ser carcinoma ductal invasivo com receptor positivo para estrógeno e progesterona e negativo para HER2. Foi submetida a quadrantectomia e biópsia de linfonodo sentinela, com esvaziamento axilar em função de linfonodos comprometidos. Após a cirurgia, a paciente realizou quimioterapia e radioterapia adjuvante e hormonioterapia com tamoxifeno. Ficou em seguimento no serviço até 2014. Em 2020, apresentou fraqueza e perda de peso e foi identificada recidiva do tumor. No estadiamento, foram detectadas lesões em pulmão, fígado, ossos, fígado, linfonodos. Realizou-se biópsia hepática, que confirmou a recidiva do carcinoma ductal invasivo. A paciente apresentava queixa de dor pélvica e o ultrassom transvaginal evidenciou espessamento endometrial. Foi submetida a histeroscopia com excisão de um pólipó endometrial, cuja imuno-histoquímica foi positiva para mamoglobina e GATA3, confirmando a presença de metástase nesse órgão. A paciente está atualmente em tratamento quimioterápico. **Conclusão:** A metástase de endométrio advinda do câncer de mama constitui um desafio diagnóstico por sua baixa incidência. O espessamento endometrial em mulheres com antecedente prévio de câncer de mama deve ser investigado para excluir a metástase em endométrio.

Palavras-chave: *câncer da mama; pólipó endometrial; histeroscopia.*

<https://doi.org/10.5327/JBG-0368-1416-20211311077>

Relato de caso: Síndrome de Herlyn-Werner-Wunderlich. Uma variante?

Abdalla Dib Chacur¹, Antônio Mateus Henriques Nunes¹

¹Faculdade de Medicina de Campos

Introdução: A síndrome de Herlyn-Werner-Wunderlich (HWW), descrita em 1971, é uma doença congênita rara dos dutos müllerianos em que há a tríade útero didelfo, hemivagina obstruída e agenesia renal unilateral. A apresentação clínica mais comum manifesta-se precocemente, com massa abdominal secundária a hematocolpos, dor e dismenorreia. Entretanto, em alguns casos a apresentação clínica pode ser diferente, com ciclos menstruais normais, determinando diagnósticos mais tardios. Descrevemos a apresentação clínica, os principais aspectos dos exames complementares realizados e a abordagem terapêutica instituída em paciente com possível diagnóstico da síndrome em questão na sua forma não clássica. **Relato de caso:** K.B.D.M., 30 anos, G0, procurou assistência ginecológica queixando-se de infertilidade conjugal e discreta dispareunia. A ressonância magnética da pelve ofereceu a hipótese diagnóstica de útero septado completo e imagem compatível com leiomioma em parede lateral esquerda, com 1,1 cm. Foi realizada histeroscopia, que evidenciou útero didelfo, bicolis, com septo vaginal completo. A ressonância magnética do abdome superior evidenciou rins tópicos e funcionantes, com morfologia, volume e sinal normais. Ureteres pérvios e com trajetos preservados. Baço acessório localizado anteriormente ao órgão principal. Ao exame ginecológico, verificou-se a presença de septo fibroso vaginal que se estendia desde o introito até o fundo vaginal, com um colo em cada hemivagina. Havia obstrução parcial da hemivagina esquerda e maior distensão à direita, por onde provavelmente se realizavam os coitos. A paciente foi submetida a cirurgia para ressecção de todo o septo vaginal, com pós-operatório sem intercorrências. Após a correção cirúrgica, a vagina tornou-se ampla, com os dois colos pérvios no fundo, tendo a paciente logrado êxito em seu desejo de gestar em poucos meses. **Conclusão:** Neste caso havia útero didelfo com septo vaginal total que causava obstrução apenas parcial da hemivagina esquerda. O fato de não haver obstrução vaginal significante determinou que a sintomatologia não fosse precoce em decorrência de formação de hematocolpos, como usualmente se verifica na síndrome de HWW, tendo sido o diagnóstico feito em função da existência de dispareunia e da queixa de infertilidade. A despeito não haver agenesia renal unilateral, este caso pode representar uma variante da síndrome de HWW, na qual a obstrução vaginal se mostra parcial, com sintomatologia discreta e tardia, associada à presença de baço acessório. Espera-se com este relato de caso colaborar para a elaboração de outros diagnósticos com manifestações clínicas similares, perante a possibilidade de apresentação da síndrome HWW em sua forma não clássica.

Palavras-chave: *histeroscopia; útero didelfo; septo vaginal; Síndrome de Herlyn-Werner-Wunderlich; infertilidade.*

<https://doi.org/10.5327/JBG-0368-1416-20211311078>

Relevância da investigação de linfonodos axilares no rastreo do câncer de mama em paciente BI-RADS 4: relato de caso

Thais Borges Magnus¹, Stephani Jahn Barros¹, Gabriel Soares Colbek¹, Lydia Vargas Halmann¹, Fabiana Frey Juruena¹

¹Universidade de Santa Cruz do Sul

Introdução: Segundo a Organização Mundial da Saúde, o câncer de mama é um dos problemas de saúde pública mais incidentes no mundo, sendo considerado o segundo tipo de câncer mais comum entre as mulheres. Nos últimos anos, houve aumento no número de casos. No entanto, a taxa de mortalidade anual vem diminuindo em razão do diagnóstico precoce por exame de imagem. Outra área que deve ser investigada são as axilas, visto que as vias de drenagem linfática da mama são as áreas mais propensas a estarem envolvidas com o câncer de mama metastático e que os linfonodos axilares recebem 85% da drenagem linfática das mamas. **Relato de caso:** A.M.B.M., 57 anos, menopausa há seis, realizou acompanhamento médico semestral por causa de nódulos mamários BI-RADS3 e microcalcificação benigna mostrados em exames anteriores. O paciente estava há 16 meses sem fazer nenhum exame. Durante a ultrassonografia complementar das mamas, em fevereiro de 2021, evidenciou-se um nódulo ovoidal e circunscrito na junção dos quadrantes superiores direitos e de tamanho aumentado em relação à ultrassonografia anterior, medindo 1,6 cm. Além disso, foram encontrados vários pequenos cistos de até 0,6 cm de tamanho e, na cavidade axilar direita, linfonodo atípico medindo 0,7x0,5 cm, compatível com a classificação BI-RADS 4B. Para a análise do linfonodo, foi realizada biópsia percutânea do fragmento com controle ultrassonográfico. A biópsia mostrou três fragmentos filiformes de tecido amarelo acastanhado e elástico, o maior medindo 1,8x0,2 cm. A patologia exibiu hiperplasia linfóide com granuloma epitelióide — aumento do número de células em resposta a um estímulo com formação de resposta imune. Bacilos álcool-ácido resistentes e fungos foram investigados nos cortes semisseriais analisados pelos corantes especiais de Ziehl-Neelsen e Grocott e a pesquisa teve resultados negativos. Diante dos achados histológicos benignos, o paciente recebeu alta com ultrassonografia e acompanhamento radiológico anual. **Conclusão:** A investigação de linfonodos atípicos por meio de biópsia é um dos fatores prognósticos mais importantes na investigação do câncer de mama em estágio inicial, já que a presença de metástases linfonodais intramamárias parece vir acompanhada de pior prognóstico. Em pacientes com mamografia e/ou ultrassonografia compatível com BI-RADS 4 e 5, além de exames de imagem, a biópsia incisional também está indicada para melhor investigação. A escolha do método de biópsia deve levar em consideração aspectos como: material biopsiado, sensibilidade e especificidade, grau de invasão e menor duração do procedimento, menor risco de complicações, melhor apresentação estética e ausência ou dano mínimo para futuras avaliações das mamas. Após os exames de triagem, em caso de compatibilidade com as classificações do BI-RADS e resultado benigno, o acompanhamento deve ser feito a cada seis meses por um a dois anos.

Palavras-chave: *hiperplasia; linfóide; biópsia de linfonodo; linfonodo atípico; câncer de mama.*

<https://doi.org/10.5327/JBG-0368-1416-20211311079>

Retirada de dispositivo intrauterino de cobre em nível ambulatorial após perfuração uterina com corda visível: relato de caso

Brenda Rios Ribeiro¹, Mariana de Castro Rolim¹, Suellen Casotti Scoqui¹, Tereza Maria Pereira Fontes^{1,2}, Roberto Luiz Carvalhosa dos Santos^{1,2}, Ivan Penalzoza Toledano¹

¹Hospital Municipal da Piedade

²Fundação Técnico-Educacional Souza Marques

Introdução: O dispositivo intrauterino (DIU) é um contraceptivo eficaz e de longa duração que tem se difundido como método de escolha para mulheres de diversas classes sociais, possui baixo custo e é oferecido no Brasil pelo Sistema Único de Saúde. Complicações ao uso são raras e, entre elas, a perfuração uterina pode acontecer em 0,01% dos casos. **Relato de caso:** Paciente de 22 anos, lactante, procurou a unidade básica de referência com desejo de inserção do DIU após 30 dias do parto normal. Durante a inserção

foi detectada histerometria de 13 cm e o procedimento foi realizado sem intercorrências. A paciente evoluiu com dor em baixo ventre de moderada intensidade um mês após a inserção. Ao exame especular foi visualizada leucorreia purulenta e corda do DIU visível. A ultrassonografia transvaginal pélvica mostrou perfuração uterina com 2/3 do DIU em cavidade abdominal e 1/3 dentro do corpo uterino. A paciente foi encaminhada para serviço de ginecologia especializado e foi feita a retirada do DIU por via vaginal, com tração controlada do fio visível, sem intercorrências. Evoluiu com melhora clínica completa e nova ultrassonografia após um mês do procedimento, sem evidência de complicações. **Conclusão:** Apesar de todos os benefícios, as complicações podem ocorrer durante a inserção do DIU ou tempos depois. Estudos maiores e mais recentes apresentam aumento em até seis vezes de perfuração uterina entre as pacientes que estão amamentando. Entretanto, o risco geral de essa complicação acontecer é menor do que 1%, não devendo o método ser desencorajado em pacientes optem por ele.

Palavras-chave: dispositivos intrauterinos; dor pélvica; perfuração uterina.

<https://doi.org/10.5327/JBG-0368-1416-20211311080>
Retirada de dispositivo intrauterino de cobre após perfuração uterina: relato de caso

Suellen Casotti Scoqui¹, Mariana de Castro¹, Brenda Rios Ribeiro¹, Tereza Maria Pereira Fontes², Roberto Luiz Carvalhosa dos Santos², Fernando Moreira Dornellas Rodrigues²

¹Hospital Municipal da Piedade

²Hospital Municipal da Piedade e Fundação Técnico-Educacional Souza Marques

Introdução: A perfuração uterina, apesar de rara — ocorre em 0,01% dos casos — é uma das principais complicações relacionadas à inserção do dispositivo intrauterino (DIU), que, ao migrar para a cavidade abdominal, pode comprometer vários órgãos vizinhos, como bexiga, intestino delgado, reto sigmoide e apêndice vermiforme. **Descrição do caso:** Paciente M.R.C., 33 anos, sexo feminino, casada, GIPI (parto normal), sem comorbidades, foi atendida no serviço de ginecologia proveniente da atenção primária por diagnóstico de DIU de cobre extracavitário. A paciente relata que há um mês inseriu o DIU de cobre, apresentando cólicas, e ao retornar à consulta foi identificada ausência de fio do DIU visível. Solicitou-se ultrassonografia transvaginal, que foi realizada 22 dias após a inserção. Foi identificado DIU extracavitário adjacente à parede posterior lateral do corpo uterino à direita. Requisitaram-se exames pré-operatórios e indicou-se a laparotomia exploratória, que identificou presença de DIU na região retrouterina sob a serosa do útero, promovendo uma confluência aderencial entre sigmoide, parede posterior do útero e anexo direito. Identificou-se a ponta das extremidades superiores do DIU, que foi retirado por tração, e não houve lesão intestinal. Realizou-se lavagem da cavidade. Paciente evoluiu bem no pós-operatório e recebeu alta. **Conclusão:** A perfuração uterina pode acontecer no momento da inserção do DIU ou posteriormente. A sintomatologia pode ser diversificada, dependendo do local em que ele se instalar. O DIU se mantém como um método altamente eficaz e seguro, com baixa taxa de falha e complicações, e é muito bem tolerado pela maiorias pacientes.

Palavras-chave: dispositivos intrauterinos; dor pélvica; perfuração uterina.

<https://doi.org/10.5327/JBG-0368-1416-20211311081>
Revisão de estudos epidemiológicos sobre a endometriose no Brasil

Victoria Dias de Souza Guedes¹, Vinícius Ribeiro Araujo Santos²

¹Universidade Estácio de Sá

²Rede D'Or

Introdução: A endometriose é uma doença de grande prevalência e impacto social, e estima-se que cerca de 10% da população feminina seja portadora da doença. **Objetivo:** Rever a literatura brasileira produzida sobre a epidemiologia da endometriose até março de 2021, buscando o perfil da mulher brasileira com endometriose. **Métodos:** Foram utilizados os buscadores *Scientific Electronic Library Online* (SciELO) e PubMed. No primeiro, usou-se a palavra-chave “endometriose”, e foram encontrados 225 artigos. Desses, chegou-se ao total de três artigos sobre a epidemiologia no Brasil. No segundo, com as

palavras-chave “endometriosis epidemiology”, “endometriosis analysis”, “endometriosis panel” e “endometriosis incidence”, não foram localizados artigos sobre a epidemiologia da endometriose na população brasileira. **Resultados:** O estudo de Bellelis et al. (2010) analisou 892 pacientes submetidas à laparoscopia para confirmação histopatológica da doença. Nesse estudo, foi identificada a predominância de mulheres brancas (78,7%) e a média de idade de 33,2±6,3 anos. Observou-se uma grande quantidade de nulíparas (56,5%) e, das mulheres que tiveram filhos, cerca da metade com apenas uma prole. Também foi verificado que 69,5% das pacientes estavam casadas/amasiadas. Como principal sintoma referido pela paciente, obteve-se a dor pélvica crônica (56,8%). Em relação à queixa principal, a dismenorrea (62%) apareceu na frente, seguida de sintomas intestinais (48%). Em 2013 foram analisadas 230 pacientes por meio de corte transversal com intervenção realizada entre 2007 e 2011. A média de idade das mulheres foi de 38,3±10 anos. A maioria delas era parda, casada/amasiada, cursou ensino fundamental, dependente financeiramente, tinha índice de massa corpórea normal, até três filhos e atividade sexual ativa. Os exames físicos e a ultrassonografia foram normais na grande maioria dessas mulheres. Nas 41/230 laparoscopias realizadas, encontraram-se aderências (34%) e endometriose (29%), laqueadura tubária (50,4%) e cesariana (48,7%). A maior parte das pacientes tinha função intestinal normal (58,2%), com 38,3% de obstipação. Em um estudo descritivo retrospectivo que envolveu 237 mulheres entre 2011 e 2017, a maioria delas (65,4%) estava em idade reprodutiva (29–39 anos), com índice de massa corporal entre 18,5 e 24,9 kg/m² e alta prevalência (23–81%) dos sintomas clínicos da doença, e 49,5% eram inférteis. O tempo médio de diagnóstico foi de cinco anos. O endometrioma ovariano e/ou endometriose profunda infiltrativa foram os tipos mais frequentes de endometriose (87%), e 59% das pacientes estavam no estágio III/IV da doença. Oitenta e sete por cento das mulheres com diagnóstico cirúrgico tinham idade acima dos 30 anos, eram casadas (70%) e apresentavam menor paridade. **Conclusão:** São necessários mais estudos sobre a mulher brasileira que possui endometriose para melhor delinear seu perfil, auxiliando no diagnóstico precoce e no tratamento mais efetivo.

Palavras-chave: endometriose; epidemiologia; dor pélvica crônica.

<https://doi.org/10.5327/JBG-0368-1416-20211311082>
Sarcoma de mama: tumor filodes maligno de alto grau: relato de caso

André Marocollo de Sousa¹, Ana Luíza Fleury Luciano¹, Samantha Santos Veloso², Rafaienne Santos Veloso², Thamis de Souza Lopes², Juarez Antônio de Sousa²

¹Pontifícia Universidade Católica de Goiás

²Universidade Federal de Goiás

Introdução: O tumor filodes representa de 0,3 a 1% de todos os tumores de mama, e o tumor filodes maligno ocorre em 10 a 15% dos casos. Usualmente, dá-se em mulheres de meia-idade (entre 35 e 55 anos) e seu tamanho varia entre 4 e 7 cm. Os tumores filodes malignos são caracterizados por massas indolores, unilaterais, nodulares, com pleomorfismo estromal e rápido crescimento, tendo frequentes mitoses e margens infiltrantes. Além disso, podem ocorrer recorrência local e metástases. A cirurgia é a principal escolha de tratamento, mas também se realiza terapia adjuvante (radioterapia ou quimioterapia). **Relato do caso:** Paciente E.F.V.C., do sexo feminino, com 50 anos, que foi submetida a mastectomia esquerda por tumor filodes benigno de mama e realizou reconstrução com silicone há quatro anos. A paciente apresentou novo nódulo medindo 4 cm em região retroareolar de mama esquerda, o que revelou recidiva com rápido crescimento. Na *core biopsy* realizada há seis meses, foi diagnosticado um fibroadenoma. O tumor evoluiu rapidamente para 7,5 cm e então foi feita a retirada da lesão, que apresentou margens livres. O diagnóstico final foi de tumor filodes maligno de alto grau (apresentou 18 mitoses/campo de grande aumento). O exame imuno-histoquímico evidenciou ceratinas (AE1/AE3) positivas em componente epitelial, P-63 (DAK-P63) positivo em células basais, vimentina (V9) positiva, desmina (D33) negativa, proteína S-100 negativa e Ki-67 (MIB-1) positivo em 40%. Iniciou-se tratamento adjuvante com radioterapia, não sendo indicada a quimioterapia. **Conclusão:** O tumor filodes maligno é um tipo raro de tumor e que necessita rápida intervenção. Este relato evidencia o tratamento cirúrgico com retirada da lesão e identificação do tumor filodes maligno de alto grau. Ademais, enfoca-se a utilização de radioterapia adjuvante para auxiliar

no controle de recorrências e metástases. O relato também mostra a importância do acompanhamento e da rápida conduta.

Palavras-chave: tumor filodes; sarcoma; mastectomia.

<https://doi.org/10.5327/JBG-0368-1416-20211311083>

Sarcoma do estroma endometrial simulando mioma uterino em paciente jovem

Victoria Dias de Souza Guedes¹, José Carlos de Jesus Conceição¹, Maria Carolina dos Santos Pereira¹, Mikaela Louise Sabará Gonçalves¹, Vera Lúcia Mota da Fonseca², Roberto Calmon Lemme²

¹Universidade Estácio de Sá

²Universidade Federal do Rio de Janeiro

Introdução: Os sarcomas do estroma endometrial, ainda que pouco frequentes, podem acometer mulheres jovens e apresentarem-se com quadro clínico semelhante ao dos leiomiomas. O aumento rápido de volume é uma característica diferencial nesses tumores, classicamente valorizada em mulheres em faixa etária mais avançada, na peri ou pós-menopausa. **Relato de caso:** S.M.C.A., branca, 37 anos, G1P1, com queixa de aumento do volume abdominal no período de dois meses. A paciente foi-nos encaminhada um mês após ter sido submetida a uma miomectomia, com relato cirúrgico de volumoso tumor sólido, subseroso, na parede anterior do útero, aparentando tratar-se de um mioma, porém com aderências à bexiga e ao íleo terminal, sem plano de clivagem. O laudo anatomopatológico da peça cirúrgica descrevia “massa fragmentada medindo 28 x 14x13 cm, pesando 1.586 g, adenossarcoma mulleriano”. A conduta adotada foi complementar o tratamento com hysterectomia total e anexectomia bilateral. No ato cirúrgico, encontrou-se cicatriz na parede anterior do útero com aderência firme à bexiga; ovário direito com vegetações na superfície; implantes no íleo terminal chegando aos limites do ceco; nódulo no mesentério do íleo proximal. Foi realizada hysterectomia total com anexectomia bilateral, ileocelectomia direita, ressecção do implante de mesentério e omentectomia. O laudo histopatológico da peça cirúrgica revelou sarcoma do estroma endometrial indiferenciado residual no miométrio, no ovário esquerdo, no íleo e no nódulo do mesentério. Com esses dados, o estadiamento cirúrgico foi de estágio III (invasão de tecidos abdominais). A paciente foi submetida à quimioterapia adjuvante com Docetaxel/Gemcitabina em seis ciclos, seguida de hormonioterapia com acetato de megestrol, uma vez que o estudo imuno-histoquímico revelou presença de receptores de estrogênio e progesterona. A opção de radioterapia pélvica complementar foi descartada em função da existência de doença disseminada na cavidade abdominal. Um ano após a cirurgia, a paciente está assintomática, sem evidências clínicas ou radiológicas de doença em atividade. **Conclusão:** Os sarcomas do estroma endometrial são tumores raros e ocorrem em mulheres mais jovens com mais frequência que outros tumores malignos do útero. A idade média está entre 42 e 53 anos e mais de 50% dos casos ocorrem na pré-menopausa. Atualmente, consideram-se sarcomas do estroma endometrial apenas os tumores de baixo grau, designando-se os de alto grau de “sarcomas endometriais indiferenciados”. A impressão clínica usual é de um leiomioma uterino, mas eles podem apresentar-se com metástases intra-abdominais ou pulmonares. O tratamento padrão é a hysterectomia total abdominal com anexectomia bilateral e ressecção de implantes extrauterinos. O prognóstico está em função do estadiamento cirúrgico. Do caso, depende-se que o crescimento rápido de tumor uterino é característica relevante e, mesmo em paciente jovem, é preditivo de malignidade.

Palavras-chave: sarcoma; endométrio; mioma.

<https://doi.org/10.5327/JBG-0368-1416-20211311084>

Sarcoma epitelióide de vulva tipo proximal: relato de caso

José Eduardo Gauza¹, Mateus de Miranda Gauza¹, Amanda de Miranda Gauza¹, Maria Eduarda Schramm Guisso¹, Bruna Fernanda Dias², Hortência Gomes da Silveira²

¹Universidade da Região de Joinville

²Centro de Diagnósticos Anátomo Patológicos

O sarcoma epitelióide de vulva é um tumor muito raro, com altas taxas de recidiva e prognóstico desfavorável, principalmente se houver atraso no diagnóstico correto. É caracterizado por crescimento nodular na região da vulva, de aspecto benigno, com sintomas iniciais inespecíficos. O diagnóstico precoce e assertivo, aliado ao tratamento precoce, melhora o prognóstico e aumenta a chance de cura. **Caso:** Mulher, 42 anos, multipara, branca, apresentando tumor sólido e doloroso em região vulvar à direita. Apesar de realizar tumorectomia com margem ampla de segurança, apresentou recidiva. Foi submetida a vulvectomia associada a quimioterapia adjuvante, sem radioterapia. A paciente evoluiu com metástases e óbito seis meses após o diagnóstico. **Conclusão:** Sarcoma epitelióide de vulva é uma subcategoria de sarcomas epitelióides do tipo proximal que ocorrem no tronco e na região pubiana. Por ser uma neoplasia extremamente agressiva e insidiosa, o seu diagnóstico deve ser considerado a fim de permitir o tratamento precoce adequado, evitar possíveis complicações e até mesmo o óbito da paciente.

Palavras-chave: sarcoma epitelióide; sarcoma proximal; vulva.

<https://doi.org/10.5327/JBG-0368-1416-20211311085>

Sexualidade e menopausa: repercussões na vida sexual após o climatério

Aryane Ferraz Cardoso Pacheco¹, Marina Hubner Freitas dos Santos Silva Machado¹, Marina Ferraz Rosa²

¹Universidade Iguazu

²Centro Universitário Redentor

Introdução: A menopausa representa um novo ciclo na vida da mulher, caracterizado pela finalização da fase reprodutiva e que vem acompanhado do aparecimento de diversos sintomas, entre eles as ondas de calor, sudorese, insônia, distúrbios urinários, irritabilidade, diminuição da libido e ressecamento e atrofia vaginais. Esses sintomas trazem desconforto para as relações sexuais, que, por vezes, tornam-se até dolorosas, fazendo com que a qualidade de vida dessa mulher piore muito e dificultando uma vida sexual plenamente satisfatória. O surgimento desses sintomas deve-se a alterações hormonais, principalmente à queda do estrogênio. Tentar minimizar esses sintomas é fundamental para aumentar a libido feminina e melhorar a sexualidade nesse período. **Objetivo:** Relatar as repercussões da menopausa no que tange à sexualidade e analisar os aspectos que podem interferir nesse cenário, contribuindo para a manutenção da saúde da mulher no processo de envelhecimento. **Métodos:** Pesquisa exploratória, descritiva, com abordagem qualitativa da literatura e uso dos principais bancos de dados *on-line*. Foram investigadas diferentes publicações sobre menopausa e sexualidade. **Resultado e conclusão:** Durante a menopausa os problemas sexuais femininos mais frequentes são os transtornos do desejo, a dor e o desconforto durante o ato sexual, porém é possível atenuar esses sintomas com a terapia de reposição hormonal (TRH) à base de estrogênio e, se necessário, progesterona. Entretanto, a TRH deve ser realizada quando surgem os primeiros sinais de queda hormonal para que seja efetiva. Em alguns casos a TRH está contraindicada, como, por exemplo, em mulheres com história atual ou pregressa de trombose venosa profunda, distúrbios de coagulação e câncer dependente de estrogênio (cânceres endometriais e de mama). Nessas situações, a alternativa de tratamento seria a prática de acupuntura, o uso de florais e fitoterapia, alternativas muito utilizadas em países desenvolvidos. A prática de exercícios físicos e a alimentação saudável também são aspectos importantes para a manutenção da vida sexual sadia após a menopausa. O ressecamento vaginal, causado pelos baixos níveis de estrogênio, pode ser amenizado com o uso de lubrificantes à base d'água durante o ato sexual e exercícios de ginástica íntima, que reforçam o assoalho pélvico e favorecem a irrigação vaginal. O uso de hidratantes vaginais à base de ácido hialurônico também diminui esse ressecamento, desde que seja feito continuamente. A sexualidade no período da menopausa ainda é pouco debatida, pois permanece algum grau de preconceito, o que contribui para a piora desse cenário. Entretanto, com a orientação adequada e recursos que melhorem a qualidade da atividade sexual, é possível melhorar o desejo sexual e a libido nessa etapa da vida.

Palavras-chave: sexualidade; menopausa; climatério.

<https://doi.org/10.5327/JBG-0368-1416-20211311086>
Síndrome de Mayer-Rokitansky-Kuster-Hauser: aspectos psicológicos

Aline Custódio Silva¹, Anna Gabriela Girardello Gomes¹, Mariana Madrona Ribeiro¹, Amanda Borges Barbero¹, Letícia Marques Neiverth¹, Emily Gabriela Castilho Garcia¹

¹Centro Universitário de Várzea Grande

Introdução: A síndrome de Mayer-Rokitansky-Kuster-Hauser (MRKH) consiste na agenesia ou disgenesia da porção mülleriana da vagina e do útero, em que a mulher tem cariótipo feminino normal e funções ovarianas condizentes com a normalidade. Essa patologia causa extremo sofrimento psicológico, sendo necessário ajuda e orientação psicológica a fim de buscar satisfação e aumento da qualidade de vida da paciente. **Objetivo:** O presente trabalho visa mostrar o impacto do aspecto psicológico na vida das pacientes com síndrome de MRKH. **Métodos:** Este trabalho foi elaborado com base em uma criteriosa revisão da literatura, feita por meio pesquisa de artigos nas bases de dados *Scientific Electronic Library Online* (SciELO) e PubMed. As palavras-chave usadas foram “anormalidades congênitas”, “infertilidade” e “vagina”. Assim, foram selecionados 15 artigos, excluindo-se os relatos de caso. **Resultados e conclusão:** As mulheres com a síndrome de MRKH têm cariótipo 46 XX e fenótipo feminino, com função ovariana regular, caracteres secundários desenvolvidos, genitália externa nos padrões anatômicos e função endócrina normal. No quadro clínico, apresentam ausência de menarca com ou sem algia abdominopélvica cíclica, dispareunia ou incapacidade de ter relações sexuais por ausência ou encurtamento da vagina, além de infertilidade. No exame ginecológico, a vagina é hipoplásica ou até inexistente, exceto em casos de atividade sexual prévia, ausência de colo do útero, em fundo cego. Exames hormonais são normais. Ao ultrassom ou ressonância magnética, evidencia-se falta de útero. O tratamento de primeira linha é a dilatação vaginal, com aplicação de dilatadores vaginais que aumentam progressivamente o comprimento e o diâmetro da vagina ou técnicas para a criação de neovagina nos casos de agenesia vaginal. O destaque é o componente psicológico e o cuidado com ele. Instaura-se um quadro ansioso pelo conceito errôneo de que, para a realização do ato sexual e do prazer, o coito deve acontecer. Isso gera consequências negativas nas pacientes por acharem que não são “mulheres normais” e que não irão atingir a satisfação sexual, além de pensarem que terão de se casar com homens viúvos que já tenham descendentes, ou homens fisicamente deficientes que queiram adotar crianças. Ademais, a infertilidade causa medo de rejeição por parceiros, depressão e isolamento social. Assim, é imperiosa a presença de terapeutas que esclareçam a essas adolescentes que elas podem ter acesso à intimidade, aos relacionamentos e ao prazer sexual, que construam a autoestima e estimulem a autoaceitação. Uma opção é a terapia em grupo, na qual mulheres diagnosticadas com síndrome de MRKH podem compartilhar experiências, sentimentos de dor, encontrando conforto e alívio, além de aconselhamento sobre adoção e reprodução assistida. Além disso, outra alternativa é o incentivo para que elas se apeguem à espiritualidade, uma vez que estudos relatam que a fé pode auxiliá-las a lidar com preocupações, ansiedades e a busca por explicações.

Palavras-chave: infertilidade; anormalidades congênitas; vagina.

<https://doi.org/10.5327/JBG-0368-1416-20211311087>
Síndrome de Morris: revisão bibliográfica do tratamento nos tempos atuais

Priscila Albernaz Costa Arruda¹, Fernanda Paola de Mello Dorr¹, Gabriela Bedin Vedana¹, Gabrielle Oliveira Silva¹, Isabelle Proença Malaquias¹, Nivia Caroline Porfírio Ferreira¹

¹Centro Universitário de Várzea Grande

Introdução: A síndrome de insensibilidade aos andrógenos completa (SIAC) é uma doença recessiva ligada ao cromossomo X, na qual a paciente possui cariótipo XY com fenótipo feminino. Isso ocorre em razão da insensibilidade aos andrógenos, incluindo testosterona e di-hidrotestosterona, pela anomalia ou ausência de receptores de androgênio. Portanto, tais alterações em um feto 46, XY causam masculinização incompleta, gerando um pseudo-hermafroditismo masculino. **Objetivo:** Este trabalho tem como objetivo realizar uma revisão da literatura sobre atualizações da conduta em casos de SIAC. **Métodos:** O levantamento bibliográfico foi realizado entre março

e abril de 2021 com base em materiais como artigos científicos e publicações da Federação Brasileira das Associações de Ginecologia e Obstetrícia (FEBRASGO), Revista Bioética, Revista Brasileira de Cirurgia Plástica, Sociedade Brasileira de Cirurgia Plástica, Núcleo Integrado de Cirurgia de Cabeça e Pescoço, Karger Publishers, Publisher of Open Access Journals (MDPI) e Repositório da Produção Científica e Intelectual da Unicamp, *Scientific Electronic Library Online* (SciELO) e Biblioteca Virtual em Saúde (BVS). Restaram 19 artigos, que corresponderam aos critérios propostos para a execução do trabalho. **Resultados e conclusão:** Em consequência do pseudo-hermafroditismo masculino, o paciente apresenta órgãos sexuais externos femininos, porém, internamente, terá testículos. A apresentação clínica mais comum da síndrome de Morris é amenorreia primária na puberdade, podendo haver alterações na genitália externa, mamas, estatura e alterações hormonais significativas. Em suma, o diagnóstico é baseado na apresentação clínica, em exames laboratoriais e de imagem em uma mulher com cariótipo 46, XY, sendo confirmado pela análise do gene AR. Durante a escolha do tratamento, questões como atribuição de sexo, adequação da genitália externa para gênero, reposição hormonal, resultado psicossocial, momento ideal para gonadectomia e aconselhamento genético são questões que precisam de atenção. Após o diagnóstico, o acompanhamento psicológico tem função primordial no apoio ao paciente e aos familiares. Apesar de a maioria dos pacientes com SIAC se identificar com o gênero feminino, alguns podem se identificar com o gênero masculino, cabendo ao especialista oferecer opções seguras para que ele possa viver como homem. O tratamento mais realizado é a gonadectomia bilateral precoce para prevenir a malignização. Atualmente, há discussões acerca do melhor momento para iniciar o tratamento, que pode ser mais tardio para que possibilite a puberdade espontânea e o envolvimento do paciente em decisões que afetem seu corpo, propondo-se um programa de triagem semestral para a avaliação do risco de malignização dos testículos. Outras opções incluem neovaginoplastia, técnicas de dilatação, terapia de reposição estrogênica, neofaloplastia com colocação de prótese peniana, mastectomia e transplante capilar. Ademais, todo paciente deve ser acompanhado quanto à densidade mineral óssea.

Palavras-chave: síndrome de resistência a andrógenos; distúrbios do desenvolvimento sexual; gonadectomia.

<https://doi.org/10.5327/JBG-0368-1416-20211311088>
Tailgut cyst ou hamartoma pré-sacral no diagnóstico diferencial dos tumores pélvicos

Manoela Moreira de Oliveira¹, José Carlos de Jesus Conceição¹, Eneida Gonçalves de Oliveira², Isabella Canello Crispini¹, Hannah Bekierman¹, Alice Ferreira Padilha¹

¹Universidade Estácio de Sá

²Instituto Fernandes Figueira

Introdução: O tailgut cyst ou hamartoma cístico retrorretal é um remanescente embriológico do intestino posterior, geralmente benigno, localizado no espaço retrorretal. Ainda que a malignidade seja pouco frequente, o cisto pode alcançar dimensões consideráveis, com compressão das vísceras pélvicas, e deve ser considerado no diagnóstico diferencial dos tumores pélvicos. Malformações dos sistemas genital e urinário podem estar presentes. **Relato de caso:** D.S.G., branca, 24 anos, nuligesta, apresenta queixa de dismenorreia secundária, com sensação de peso na pelve com duração de seis meses. O exame ginecológico revelou presença de massa com limites mal definidos abaulando a parede posterior da vagina, pouco móvel, de consistência firme mas não parecendo sólida, com cerca de 5 cm de diâmetro. A paciente realizou ultrassom transvaginal, que revelou massa heterogênea no fundo de saco de Douglas, adjacente à parede posterior do útero, com 63x32 mm de diâmetro, com áreas císticas, diversos debrís e aglomerados de microcistos. O eco endometrial era espessado e duplicado no fundo da cavidade, provavelmente por septo na cavidade com 10,2 mm. Foi realizada ressonância nuclear magnética da pelve com gel vaginal, que confirmou lesão expansiva multicística com conteúdo proteico/hemático no espaço retrorretal direito, com 6,2x2,6x3,5 cm; útero com duas hemicavidades endometriais na região corporal e fundo uterino, separadas por septo parcial; discreto espessamento do ligamento uterosacro direito. A vídeo-histeroscopia confirmou a presença de septo muscular com 3 cm de espessura; pólipo glandular de 2 cm na hemicavidade direita.

A paciente foi submetida à cirurgia por via transperineal, com ressecção da massa retrorretal. O estudo anatomopatológico da peça cirúrgica confirmou o diagnóstico de hamartoma retrorretal. Realizou-se a ressecção do septo uterino e do pólipio endometrial por vídeo-histeroscopia. Com três meses de seguimento pós-cirúrgico, a paciente não apresentou melhora significativa da dismenorreia. **Conclusão:** O hamartoma retrorretal origina-se de remanescentes embrionários do intestino posterior e localiza-se no espaço pré-sacral. O tumor pode alcançar volume considerável, como no caso relatado, e a ele são atribuídos sintomas como constipação, dor abdominal baixa e dor na nádega direita. Mas frequentemente ele é um achado incidental em exames ginecológicos de rotina. É relatada a concomitância com malformações dos tratos genitais e urinários. No nosso caso, havia septação parcial da cavidade uterina e não houve melhora importante da queixa de dismenorreia, o que leva a crer que o achado de hamartoma retrorretal foi incidental na pesquisa da dismenorreia. A malignidade é rara, porém a possibilidade de ela alcançar grandes volumes e a sua localização, com a qual o ginecologista está pouco familiarizado, podem trazer dificuldades inesperadas na ressecção cirúrgica se o diagnóstico não for suspeitado previamente.

Palavras-chave: *tailgut cyst, hamartoma cístico, tumor retrorretal.*

<https://doi.org/10.5327/JBG-0368-1416-20211311089>
Técnica de inserção de dispositivo intrauterino com sedação consciente

Luiz Fernando Gonçalves Borges¹, Edson Dias Filho¹,
 Nicolás F. de Mattos¹

¹Empresa Endogyn

Equipamentos e acessórios: A técnica de sedação inalatória depende da utilização de equipamento específico para a sua realização. O equipamento compõe-se de fluxômetro, engates, máscara nasal, mangueiras, cilindros, manômetros e válvulas, balão reservatório, sistema de exaustão e oxímetro de pulso. O fluxômetro, também conhecido como misturador, é responsável pela mistura dos gases, bem como pela concentração de cada gás para a titulação. O oxímetro de pulso é encarregado da monitorização eletrônica da saturação do oxigênio no sangue durante a aplicação da técnica. As mangueiras são responsáveis por levar a mistura dos gases até a máscara. Os balões reservatórios armazenam a mistura dos gases assim que eles saem do fluxômetro. Os gases são conduzidos pelas mangueiras por meio da pressão negativa produzida pela inspiração do paciente. Os gases são armazenados nos cilindros, o O₂ comprimido e o N₂O liquefeito. Devem ser respeitadas as normas de segurança e as cores padrão, que são a azul para N₂O e a verde para O₂. A máscara deve possuir material leve, flexível e bem anatômico para a perfeita adaptação no perfil do paciente e, de preferência, com composição livre de látex. Possui conexão com as mangueiras e permite a passagem da mistura durante a inspiração e a expiração. **Conclusão:** A sedação com óxido nítrico é considerada o método mais seguro em uso. Não há relatos de óbito na literatura, em mais de 170 anos de uso médico, atribuídas à sedação quando somente se usa óxido nítrico + oxigênio. Ela não causa dependência química.

Palavras-chave: *sedação consciente, dor, inserção de DIU.*

<https://doi.org/10.5327/JBG-0368-1416-20211311090>
Torção de ovário: um diagnóstico diferencial a ser lembrado na dor abdominal aguda em adolescentes

Maria Catharina Piersanti Valiante¹, Isabela e Marco Leandro¹,
 Nicoli Maria Rabello Campagnaro¹, Rodrigo Bessa de Paiva¹,
 Katia Farias e Silva¹, Melissa Alarcon Guilherme Cristofaro¹

¹Hospital Municipal Miguel Couto

Introdução: Os tumores de ovário em crianças são raros, com incidência estimada em 2,6 por 100 mil meninas na puberdade. O risco de torção de anexos como complicação de um tumor ovariano é de 3 a 16% em crianças. **Relato do caso:** Paciente L.S.A.L, do sexo feminino, com 12 anos de idade, solteira, foi admitida na enfermaria do hospital, no Rio de Janeiro, no dia 16 de fevereiro de 2021. Apresentou-se com queixa de dor abdominal intensa grau 8/10, há quatro dias, em fossa ilíaca direita, com descompressão dolorosa, sem fator de melhora e não associada a febre, náuseas ou vômitos. Relatou que procurou serviço de pronto atendimento pela manhã

do dia 16 de fevereiro de 2021, quando se suspeitou de constipação intestinal e se realizou lavagem intestinal. Foi liberada e medicada com fármacos para controle dos sintomas. Não houve melhora da dor e ela retornou à noite ao serviço, quando foram realizados exames que revelaram leucocitose com desvio à esquerda e foi levantada a hipótese de apendicite. Procurou emergência médica, na qual realizou uma tomografia de abdome sem contraste que evidenciou uma imagem cística, com conteúdo heterogêneo e pequena quantidade de líquido livre na cavidade em topografia anexial direita, sendo indicada a cirurgia. A paciente relatava menarca há cerca de um ano, com intervalos menstruais regulares. Na laparotomia exploradora, encontrou-se um teratoma maduro no ovário direito preenchido por material pastoso esbranquiçado com pelos, causando torção da tuba uterina direita e já com necrose da tumoração anexial. Dessa forma, foi realizada uma ooforectomia com salpingectomia à direita. A paciente evoluiu bem no pós-operatório. O resultado do exame anatomopatológico confirmou os achados encontrados durante a laparotomia. **Conclusão:** Devemos sempre atentar para a possibilidade de outros diagnósticos diferenciais, além de apendicite, em crianças com dor em fossa ilíaca direita. Nas meninas, não podemos esquecer as doenças ginecológicas. Embora raro, o teratoma maduro é um diagnóstico diferencial de dor abdominal aguda que pode evoluir com complicações como a torção de trompas, gerando isquemia.

Palavras-chave: *adolescência; torção de ovário; dor abdominal; abdômen agudo.*

<https://doi.org/10.5327/JBG-0368-1416-20211311091>
Tratamento de câncer de mama na gestação: relato de caso

Talissa Lima Tavares¹, Luciana Dalva Moutinho de Moura¹,
 Janine Martins Machado¹, Cleverson do Carmo Junior¹,
 Laís dos Santos Gueiros¹

¹Universidade Federal do Espírito Santo

Introdução: O câncer de mama associado à gravidez é uma situação desafiadora, de manejo delicado, em função do dilema entre a terapia ideal para a mãe e o bem-estar do feto. O diagnóstico frequentemente é tardio e dificultado pelas alterações fisiológicas próprias da gestação, de modo que tende a apresentar estágio mais avançado. O objetivo do tratamento, em geral, é o controle local/regional e sistêmico da doença a fim de reduzir a morbimortalidade fetal e materna. **Relato de caso:** M.C.A., 33 anos, G3P2CA1, sem comorbidade prévias, iniciou acompanhamento com mastologista e pré-natal de alto risco no Hospital Universitário Cassiano Antônio Moraes, com 19 semanas e três dias. A gestação e o carcinoma foram constatados simultaneamente, após consulta em razão de dor e aparecimento de nódulo em mama esquerda, confirmados na 11ª semana gestacional. A ultrassonografia mamária evidenciava nódulo sólido hipocóico (BI-RADS 3) e o exame histopatológico mostrou carcinoma mamário invasivo do tipo ductal infiltrante, associado a carcinoma papilífero intracístico grau 3 do tumor de Nottingham. No serviço, apresentava queixa de dor intensa em mama esquerda e, ao exame físico, nódulo palpável de 10 cm em quadrante superior lateral da mama esquerda e nódulo de 1 cm fixo e endurecido em axila esquerda. A paciente foi submetida a quimioterapia (QT) neoadjuvante com antraciclina e taxanos e, após oito sessões, compareceu à maternidade com perda de líquido vaginal, sendo indicada a interrupção por cesárea com 33,5 semanas. Retornou ao consultório com um mês de puerpério apresentando crescimento tumoral e intensa dor. Propôs-se cirurgia antes do fim da QT neoadjuvante pela resposta insuficiente e pela piora clínica local. A paciente foi submetida a mastectomia radical esquerda com esvaziamento axilar, sem intercorrências. Constatou-se carcinoma ductal *in situ* sem comedonecrose, medindo 6,5x4 cm, com múltiplos focos de invasão capsular de até 1 cm. Estadiamento anatomopatológico pT3N2a. Presença de metástases em quatro de 10 linfonodos, medindo até 1 cm, sem extensão extracapsular. Paciente mantém tratamento com radioterapia adjuvante e seguimento com mastologista e oncologista assistente. **Conclusão:** A grande maioria das gestantes com câncer de mama é candidata à quimioterapia sistêmica, que pode ser administrada com segurança durante o segundo e terceiro trimestres e risco mínimo ao feto. Estudos recentes revelam pouca diferença na sobrevida de gestantes e não gestantes com câncer. A terapia moderna, associada a equipes multidisciplinares ágeis, é chave para um desfecho favorável como

o da paciente relatada, mesmo diante das intercorrências do trabalho departamental prematuro e da interrupção da QT antecipadamente.

Palavras-chave: gravidez; neoplasia de mama; quimioterapia.

<https://doi.org/10.5327/JBG-0368-1416-20211311092>

Tromboprolifaxia gestacional para mulheres com predisposição ao tromboembolismo venoso: uma revisão sistemática

Mariana Vanon Moreira¹, Aline Batista Brighenti dos Santos¹, Júlia Abrahão Lopes¹, Cecília Barra de Oliveira Hespanhol²

¹Faculdade de Ciências Médicas e da Saúde de Juiz de Fora

²Universidade Federal de Juiz de Fora

Introdução: O tromboembolismo venoso (TEV) é uma das principais causas de morbimortalidade materno-fetal. Isso porque, durante a gestação, a predisposição a essa condição eleva-se em virtude do estado de hipercoagulabilidade do sangue da mãe, já que durante esse período a gestante apresenta fatores de risco para os três componentes da tríade de Virchow. Dessa forma, há: a) estase venosa, pela diminuição do tônus venoso e obstrução do fluxo venoso pelo aumento do útero; b) hipercoagulabilidade, com aumento da geração de fibrina, diminuição da atividade fibrinolítica e aumento dos fatores de coagulação II, VII, VIII e X, além de queda progressiva nos níveis de proteína S e resistência adquirida à proteína C ativada; e c) lesão endotelial decorrente da nidação e do remodelamento vascular das artérias uteroespiraladas com o parto e com a dequitação placentária. Apesar de tais fenômenos serem necessários para o controle hemorrágico da mulher durante e após o parto, pode ocorrer obstrução de vasos placentários, acarretando abortos de repetição, descolamento prematuro de placenta e hipertensão arterial materna.

Objetivo: Analisar a tromboprolifaxia gestacional recomendada para mulheres com risco de TEV. **Material e Método:** Em março de 2021, foi realizada uma revisão sistemática na base de dados *Medical Literature Analysis and Retrieval System Online* (MEDLINE), utilizando os descritores: “hematologic pregnancy complications”; “treatment”; “venous thromboembolism”; e suas variações, obtidas do *Medical Subject Headings* (MeSH). Foram incluídos ensaios clínicos controlados e randomizados (ECCR), publicados nos últimos cinco anos e na língua inglesa. **Resultados:** Encontraram-se 24 artigos, dos quais seis foram empregados para a confecção deste trabalho. Dois ECCR selecionados envolveram 4.258 grávidas com predisposição ao TEV, as quais foram divididas em grupo controle e grupo experimental. Ambos os estudos utilizaram um tratamento profilático antes e depois da gestação e relataram a necessidade de submeter toda grávida a uma avaliação de risco para TEV. Em caso positivo, é recomendada a utilização de heparina de baixo peso molecular (HBPM) como principal agente de escolha profilática. A respeito da terapia pós-gestacional, postula-se o uso de HBPM e de meias compressivas por sete dias após o nascimento da criança, salvo em mulheres que já utilizavam anticoagulantes antes da gravidez — as quais precisam ingerir o medicamento por seis semanas. **Conclusão:** As mudanças anatômicas que ocorrem no organismo da mulher tornam as gestantes suscetíveis aos riscos de um evento trombótico durante a gravidez. Dessa forma, um tratamento profilático adequado é essencial para evitar a mortalidade obstétrica na ausência de um manejo adequado. Nesse quesito, destaca-se o uso de HBPM e de meias compressivas.

Palavras-chave: complicações gestacionais; profilaxia; tromboembolismo venoso.

<https://doi.org/10.5327/JBG-0368-1416-20211311093>

Tumor do seio endodérmico em uma criança de seis anos: um relato de caso

André Marocollo de Sousa¹, Ana Luíza Fleury Luciano¹, Henri Naves e Siqueira², Sebastião Alves Pinto³, Juarez Antônio de Sousa⁴

¹Pontifícia Universidade Católica de Goiás

²Maternidade Aristina Cândida de Senador Canedo

³Instituto Goiano de Oncologia e Hematologia

⁴Universidade Federal de Goiás

Introdução: O tumor do seio endodérmico é a segunda neoplasia maligna de células germinativas mais frequente em crianças e mulheres jovens, seguindo-se

ao disgerminoma. A idade média é de 19 anos. Os sintomas de apresentação são geralmente aumento do volume abdominal e dor de curta duração. São tumores unilaterais e grandes (média de 15 cm), com uma superfície externa lisa. São sólidos ao corte, carnudos acinzentados ou acastanhados e com extensas áreas hemorrágicas e císticas. Em caso de calcificações associadas, é preciso suspeitar de outro componente de tumor germinativo, tipicamente um teratoma cístico maduro, que está presente em 15% dos casos. Do ponto de vista microscópico, os padrões mais frequentes são o reticular, o pseudopapilar e o festonado (com os característicos corpos de Schiller-Duval). Os corpos de Schiller-Duval são patognômicos, porém estão presentes apenas em 13 a 20% dos casos. Sob a ótica imuno-histoquímica, esses tumores são tipicamente imunorreativos para alfafetoproteína, alfa-1 antitripsina, citoqueratinas e CD34. **Relato de caso:** Paciente A.L.M.P.H., seis anos, sexo feminino, apresentou massa tumoral em ovariana palpável de crescimento rápido, com aspecto sólido-cístico. Foi submetida a ooforectomia à direita. Realizaram-se estudos anatomopatológico e imuno-histoquímico, os quais evidenciaram um tumor de células germinativas do tipo tumor do seio endodérmico. **Conclusão:** Os tumores de seio endodérmico ovariano correspondem a 20% das neoplasias malignas das células germinativas e afetam predominantemente as mulheres de baixa idade. O tratamento cirúrgico com quimioterapia adjuvante é a conduta padrão. A alfafetoproteína sérica é um marcador bastante útil no diagnóstico e no manejo. Entretanto, mais estudos sobre a temática são necessários para um aperfeiçoamento do tratamento.

Palavras-chave: tumor do seio endodérmico; células germinativas; Schiller-Duval.

<https://doi.org/10.5327/JBG-0368-1416-20211311094>

Tumor filóide de mama: um relato de caso

Daniela Pereira Monteiro¹, Clara Avelar Mendes de Vasconcelos¹, Juliana Moreira Guerra¹, Maria Julia Gregorio Calas¹, Rachel Ingrid Juliboni Cosendey Kezen Leite¹

¹Universidade Estácio de Sá *campus* Presidente Vargas

Introdução: O tumor filóide (TF) é uma lesão fibroepitelial rara, que se apresenta de forma benigna, *borderline* ou maligna e está ocorrendo em 2,1/1.000.000 mulheres, com pico de incidência dos 45 aos 49 anos, correspondendo a menos de 0,5% de todos os tumores malignos de mama. **Relato de caso:** Paciente do sexo feminino, 37 anos, com queixa de nódulo palpável com aumento em seis meses na mama direita. Nega usar contraceptivos hormonais, GIPI, amamentação por dois anos. Inclusão de implantes mamários bilaterais (35 anos); nega câncer de mama familiar. A ultrassonografia (US) inicial mostrou nódulo hipoeicoico, de contorno regular, 0,8x0,9x0,8 cm, na junção dos quadrantes superiores da mama direita, sem definir entre nódulo sólido ou cisto espesso; sem BI-RADS ou recomendações. Ao exame físico (após seis meses): nódulo bem delimitado, móvel, sugestivo de “fibroadenoma”. A US evidenciou nódulo arredondado, contorno microlobulado, sólido, com fluxo vascular, de 3,0x2,2x2,6 cm, BI-RADS 4. Realizou-se *core* biópsia guiada por US, com colocação de clipe metálico. O laudo histopatológico diagnosticou TF — grau *borderline*. A ressonância magnética das mamas exibiu o nódulo, classificado como BI-RADS 4, linfonodos axilares normais. Realizou-se ressecção com margem (>1cm), simetrização e troca de implantes bilaterais (desejo da paciente). O exame anatomopatológico pós-operatório revelou TF maligno, com margens cirúrgicas livres. **Conclusão:** O TF é observado em qualquer idade, sendo mais comum de 35 a 55 anos, e representa de 0,3 a 1% de todos os tumores de mama e de 2 a 3% dos tumores fibroepiteliais. É classificado histologicamente em benigno, *borderline* e maligno, com base em características que incluem atividade mitótica, celularidade estromal, crescimento excessivo do estroma, atipia nuclear e aparência da margem tumoral. O TF manifesta-se como um nódulo mamário bem definido, fibroelástico ou amolecido, de superfície lisa, móvel, indolor, com bordas circunscritas e sem linfadenopatia. Seu crescimento é rápido, com tamanho médio variando de 4 a 7 cm, mas ele pode atingir grandes volumes. Em casos de tumores palpáveis em mulheres acima de 30 anos, podem-se solicitar a mamografia e a ultrassonografia, entretanto essas técnicas não distinguem entre TF benignos ou malignos. O diagnóstico deve ser histopatológico (na peça completa), porém *core* biópsia ou biópsia a vácuo devem ser indicadas como método inicial. A cirurgia conservadora é o tratamento do TF para as mulheres que atendem a esse critério (relação tamanho tumoral/tamanho da

mama) e consiste em ressecção cirúrgica com margens \geq a 1 cm. A taxa de recorrência está associada à retirada incompleta do tumor. Metástases a distância ocorrem em 5 a 10% dos tumores, e os tecidos mais afetados são pulmões, ossos e fígado. Tendo em vista a raridade do relato exposto e os dados explicitados na literatura, nota-se que a condução do caso foi coerente com o esperado, obtendo-se, então, o melhor desfecho possível para a paciente.

Palavras-chave: tumor filóide; neoplasia de mama; relato de caso.

<https://doi.org/10.5327/JBG-0368-1416-20211311095>

Tumor raro de ovário: tumor estromal esclerosante em mulher de 69 anos

André Marocollo de Sousa¹, Ana Luíza Fleury Luciano¹,
Gabriella Silva Garcia Tagawa², Sebastião Alves Pinto³,
Juares Antônio de Sousa⁴

¹Pontifícia Universidade Católica de Goiás

²Maternidade Aristina Cândida de Senador Canedo

³Instituto Goiano de Oncologia e Hematologia

⁴Universidade Federal de Goiás

Introdução: Os tumores estromais esclerosantes (TEE) representam 2 a 6% dos tumores do estroma ovárico, e mais de 80% ocorrem em mulheres jovens, na segunda ou terceira décadas de vida. São tumores raros do tipo cordão sexual estromal. Podem manifestar-se como anomalias menstruais ou desconforto abdominal, sendo manifestações hormonais raras. São benignos e unilaterais em sua maioria. Macroscopicamente, os tumores são bem delimitados e oscilam entre 3 e 17 cm de diâmetro. A secção é sólida, branco-acinzentada, com ocasionais focos amarelados, e pode conter áreas císticas ou edematosas. Em sua histopatologia, o tumor apresenta áreas mal definidas pseudolobulares densamente celulares, separadas por um estroma fibroedematoso. A atividade mitótica é baixa. Vasos dilatados de parede fina são típicos. Do ponto de vista imuno-histoquímico, há expressão de vimentina, alfa-inibina, calretinina e CD34. **Relato de caso:** Paciente H.T.A.F., 69 anos, sexo feminino, com antecedente de adenocarcinoma de cólon sigmoide, foi submetida ao tratamento cirúrgico da lesão há sete meses. Recentemente apresentou massa tumoral sólida no ovário esquerdo e foi submetida a ooforectomia. A hipótese de metástase de adenocarcinoma de cólon sólida em ovário foi levantada. Realizaram-se estudos anatomopatológico e imuno-histoquímico, os quais evidenciaram TEE do ovário. **Conclusão:** TEE são tumores benignos, geralmente unilaterais, que afetam mulheres jovens em 80% dos casos. Entretanto, no presente relato, a paciente apresentada é uma idosa de 69 anos de idade, fato bastante incomum. Além disso, o antecedente de adenocarcinoma de cólon sigmoide sugere uma possível metástase.

Palavras-chave: tumor estromal esclerosante; cordão sexual; estromal benigno.

<https://doi.org/10.5327/JBG-0368-1416-20211311096>

Úlcera vulvar aguda de Lipschütz: um relato de caso

Julianne Carvalho Dias Gaudio¹, Susana Cristina Aidé Viviani Fialho¹,
Sarah de Souza Almeida¹, Caroline Alves de Oliveira Martins¹,
Isabel Cristina Chulvis do Val¹, Patrícia Mendonça Ventura¹

¹Hospital Universitário Antônio Pedro

Introdução: A úlcera de Lipschütz é caracterizada por úlceras vulvares dolorosas, com revestimento fibrinoso ou exsudato acinzentado. Tem predileção por pequenos lábios. O quadro é de início súbito, afetando mulheres jovens, que na maioria não iniciaram a vida sexual, e com resolução espontânea em semanas. Pode ser desencadeada por primoinfecções bacterianas e virais. O diagnóstico geralmente se dá por exclusão de outros diagnósticos mais comuns, como infecções sexualmente transmissíveis (IST), traumas e doenças autoimunes. **Relato de caso:** Paciente de 12 anos, encaminhada ao hospital universitário por lesão vulvar de início há uma semana, com evolução para ulceração de grandes lábios, dor e edema local, além de odor fétido, e interrogada sobre abuso sexual. Não apresentava história de febre, outros sinais e sintomas associados, uso recente de medicações ou sexarca e menarca. Mãe negava internações prévias, doenças crônicas, uso de medicações regulares ou alergias. Exame clínico da genitália feminina com edema e hiperemia em grandes lábios, úlceras associadas a tecido fibrinoso e

necrótico. Hímen e região anal de aspectos preservados. Linfonodos palpáveis em cadeias inguinais bilaterais, 1–2 cm, móveis, fibroelásticos, indolores à palpação, sem sinais flogísticos. Investigação para agentes etiológicos como HIV, sífilis, hepatites B e C, herpes simples, citomegalovírus, vírus Epstein-Barr, tuberculose, toxoplasmose, SARS-CoV-2, cultura da lesão, investigações reumatológica e oftalmológica. Todos os rastreios mostraram-se negativos. Iniciou-se tratamento com corticosteroide oral (prednisona 40 mg), que levou à melhora progressiva das lesões, à redução da dor e à cicatrização das úlceras. **Conclusão:** Revisão sistemática a respeito da úlcera de Lipschütz que incluiu 158 casos demonstrou que a maior parte ocorria em idade inferior a 20 anos e era associada à inatividade sexual. As lesões eram de 1 a 3 cm, dolorosas, com 1 cm de largura ou mais, bem delimitadas, com centro fibrinoso e necrótico e distribuição simétrica. Havia desordem miccional e linfonodos inguinais aumentados em parte considerável dos casos. Ocorreu concomitantemente a outra doença infecciosa em 139 casos, sendo a mononucleose a mais frequentemente detectada, seguida por espécies de micoplasma. A doença foi resolvida em três semanas ou menos. A paciente em questão apresentou quadro clínico e evolução da doença compatíveis com a descrição da literatura. A úlcera de Lipschütz é um importante diagnóstico diferencial para a população pediátrica e adolescente, podendo gerar angústia e suscitando a avaliação para abuso sexual e IST. Destaca-se importância de equipe multiprofissional, além do tratamento clínico como cuidados de higiene local, analgesia, uso de anti-inflamatórios e/ou corticosteroides tópicos ou orais em caso de inflamação intensa, além do tratamento de agente infeccioso, quando identificado. O presente trabalho traz uma atualização sobre os seus principais aspectos epidemiológicos, clínicos e diagnósticos a fim de favorecer as boas práticas em saúde.

Palavras-chave: úlcera vulvar; Lipschütz; úlcera genital.

<https://doi.org/10.5327/JBG-0368-1416-20211311097>

Uso de antioxidantes no tratamento da infertilidade masculina

Júlia Lima Ilydio dos Santos¹, Maria Eduarda Baracuhy
Cruz Chaves², Rebeca Fernandes de Azevedo Dantas¹,
Alessandra Viviane Evangelista Demôro³

¹Universidade Estácio de Sá

²Centro Universitário de João Pessoa

³Universidade Federal do Rio de Janeiro

Introdução: A infertilidade é definida como a incapacidade de conceber um filho ou de levar uma gravidez a termo após um ano de relação sexual regular e sem utilização de métodos contraceptivos. As causas de infertilidade são relacionadas ao homem em aproximadamente 40% dos casos. As evidências levam a crer que cerca de 30 a 80% dos casos de infertilidade de fator masculino devem-se a fatores fisiológicos, ambientais e genéticos, incluindo o estresse oxidativo. Estima-se que 25% dos homens inférteis tenham níveis mais elevados de substâncias reativas de oxigênio (ROS) no sêmen do que homens férteis, pois altos níveis de ROS no sêmen podem causar disfunção no esperma, em razão do dano ao DNA e da redução do potencial reprodutivo masculino. Nesse contexto, os antioxidantes atuam como catadores de radicais livres, reduzindo o estresse oxidativo. Naturalmente, no sêmen, são encontrados antioxidantes como vitamina E, vitamina C, zinco, selênio, carnitina, coenzima Q10 e carotenoides. **Objetivo:** Determinar os benefícios do uso de antioxidantes no tratamento da infertilidade masculina. **Métodos:** Foi realizada uma revisão sistemática da literatura com artigos publicados entre 2015 e 2020 nas plataformas PubMed, Scientific Electronic Library Online (SciELO), Medical Literature Analysis and Retrieval System Online (MEDLINE) e Cochrane Library. **Resultados:** Obtiveram-se 29 artigos, dos quais 25 foram incluídos neste estudo. De acordo com os dados estudados, alguns antioxidantes, como ômega 3, selênio, zinco, carnitina, vitamina C, vitamina E, coenzima Q10, glutatona e licopeno, têm se mostrado potencialmente eficazes no intuito de melhorar a qualidade seminal do homem. Eles reduzem a quantidade de ROS, mantendo a integridade da membrana celular dos espermatozoides, atuando como protetores do esperma, reduzindo significativamente a peroxidação lipídica no plasma seminal, melhorando a motilidade do esperma e a contagem de espermatozoides, protegendo-os contra a fragmentação do DNA e, por consequência, melhorando as chances de

fecundação. Além disso, foi encontrada uma ação combinada de vitaminas C e E para proteger os espermatozoides contra ataque peroxidativo e fragmentação de DNA. Vale ressaltar que a suplementação de selênio mostrou aumento significativo na motilidade dos espermatozoides e redução no percentual de espermatozoides defeituosos em comparação com o período de pré-suplementação, demonstrando-se potencialmente benéfica. **Conclusão:** A utilização de algumas vitaminas, nutrientes e minerais parecem melhorar a qualidade seminal. Contudo, o maior problema no uso prático dos antioxidantes reside no fato de que existe uma baixa disponibilidade de estudos e testes sobre o assunto, principalmente no que diz respeito à dose adequada e ao tempo de uso. Diante disso, faz-se necessário o aumento do número de pesquisas e estudos com adequada metodologia a fim de esclarecer ainda mais o efeito dos antioxidantes na fertilidade masculina.

Palavras-chave: infertilidade masculina; antioxidantes; estresse oxidativo.

<https://doi.org/10.5327/JBG-0368-1416-20211311098> **Útero didelfo com formação de hematométrio: um relato de caso**

Priscilla Duarte Pessoa¹, Juliana Jorge Romano¹, Elisabeth Yukie Hirakauva², Laura Andrade Bueno², Bruno Rodrigues Toneto², Cintia Ribeiro Silva²

¹Hospital Israelita Albert Einstein

²Hospital Municipal Dr. Moysés Deutsch

Introdução: Útero didelfo é uma malformação mulleriana com duplicação do útero e do colo uterino. As malformações mullerianas apresentam prevalência de 7% na população geral. Quinze a 20% das mulheres portadoras apresentam, também, agenesia renal ipsilateral, sendo mais comuns as anomalias à direita (65% dos casos). Apesar de serem, muitas vezes, assintomáticas, as malformações mullerianas podem se manifestar com dor e infecção, em função, principalmente, do fator obstrutivo, causando hematométrio e hematocolpo. **Descrição:** Trata-se de relato de caso de uma adolescente do serviço de ginecologia do Hospital Municipal Moysés Deutsch, que procurou o pronto atendimento de pediatria do hospital, em São Paulo, em maio de 2020, com queixa de dor abdominal e lombar intensa há dois dias. Após tratamento para nefrolitíase e diagnóstico de rim único, foi aventada a hipótese de malformação mulleriana com formação de hematométrio. A paciente foi, então, submetida a ultrassonografia de abdome e pelve, que demonstrou achados sugestivos de malformação mulleriana (útero didelfo ou bicorno), com corno direito mostrando hematométrio (corno direito de volume de 372 cc, com tuba uterina direita com paredes espessadas e conteúdo hipocóico, em comunicação com corno uterino direito). Optou-se, então, pela realização de exame ginecológico sob narcose (paciente virgo) — sem alterações — e, depois, abordagem cirúrgica. Ao inventário da cavidade: útero didelfo, hemiútero direito desinserido da cavidade pélvica com presença de abaulamento em sua extremidade inferior, que, quando explorada, continha coleção de sangue e coágulos que, após lavagem, expunha colo uterino direito. Na impossibilidade de reparo para comunicação de colo uterino direito com a vagina, foi realizada histerectomia de hemiútero direito, com resolução do quadro. A paciente, em acompanhamento no serviço, apresentou ciclos menstruais regulares após o procedimento e segue assintomática. **Conclusão:** Entre as diversas manifestações das anomalias mullerianas, um conjunto delas pode impedir a exteriorização da menstruação, caracterizando a criptomenorria. O sintoma mais característico é a dor cíclica em abdome inferior de intensidade progressiva. As principais complicações das anomalias mullerianas obstrutivas são endometriose, aderências e infertilidade. Mulheres com perda gestacional recorrente ou dor crônica são candidatas ao reparo cirúrgico, com chances de melhora dos sintomas, da infertilidade, possível remissão de endometriose e de complicações gestacionais, lembrando que, na presença de hemiútero não comunicante obstruído associado a sintomas, a remoção cirúrgica está indicada. **Conclusão:** É importante investigar anomalias mullerianas em pacientes com malformação renal e vice-versa, garantindo um diagnóstico precoce e correção cirúrgica em pacientes sintomáticas. Deve-se atentar, também, para a associação das anomalias obstrutivas com o desenvolvimento de dor pélvica crônica, endometriose e infertilidade.

Palavras-chave: didelfo hematométrio; malformação mulleriana; agenesia renal.

<https://doi.org/10.5327/JBG-0368-1416-20211311099> **Valor preditivo do sangramento uterino anormal para a indicação de ressecção de pólipos endometriais na pré e pós-menopausa**

Abdalla Dib Chacur¹, Antônio Mateus Henriques Nunes¹, Carolina Maria Leal Rosas¹

¹Faculdade de Medicina de Campos

Introdução: Diante do diagnóstico de pólipo endometrial, seja na pré, seja na pós-menopausa, torna-se necessária a tomada de decisão no que tange a sua remoção. Busca-se ferramenta segura que permita a distinção entre os pólipos que devem ser retirados, tendo em vista o risco de evolução para patologias mais relevantes, e aqueles cuja remoção poderia ser desnecessária ou facultativa. **Objetivo:** O objetivo deste estudo é avaliar se a presença de sangramento uterino anormal (SUA), na pré e na pós-menopausa, pode ser utilizada como critério de triagem para a indicação da ressecção de pólipos endometriais. **Métodos:** Foram avaliados retrospectivamente 481 casos de ressecção histoscópica de pólipos endometriais na pré e na pós-menopausa. Considerou-se SUA, no menacme, a ocorrência de ciclos com hipermenorria ou metrorragia e, na pós-menopausa, qualquer perda sanguínea após os 45 anos e um ano de amenorria espontânea. Para efeito deste estudo, foram agrupados os casos de pólipos com atipias e outros sem atipias. Obtiveram-se os valores preditivos positivos (VPP) e os valores preditivos negativos (VPN) do SUA em predizer, respectivamente, presença e ausência de pólipos com atipias na pré e pós-menopausa. **Resultados:** Dos 481 casos analisados, 211 estavam no menacme e 270 na pós-menopausa. Na pré-menopausa, o VPP foi de 2,99% e o VPN de 97,73%, enquanto os valores obtidos na pós-menopausa foram 8,00 e 91,82%, respectivamente. Tanto na pré quanto na pós-menopausa foram verificados VPP baixos e VPN altos. Os VPP baixos nos dois grupos de pacientes analisados foram resultantes do elevado número de casos falso-positivos, isto é, pacientes com SUA cujos pólipos não possuíam atipias. Por outro lado, as elevadas taxas de VPN verificadas tanto na pré quanto na pós-menopausa decorreram da escassez de casos falso-negativos, refletindo a situação infrequente de pacientes sem SUA e com pólipos atípicos. **Conclusão:** Os resultados corroboram as premissas de que, tanto na pré quanto na pós-menopausa, o SUA não se relaciona necessariamente com a ocorrência de pólipos atípicos e é possível predizer ausência de pólipos atípicos em pacientes sem SUA. Dessa forma, o SUA demonstrou ser um critério clínico relevante na triagem de pacientes, permitindo distinguir aquelas com real indicação para realizar a ressecção de pólipos daquelas cujo procedimento cirúrgico se mostra facultativo.

Palavras-chave: pólipo endometrial; histeroscopia; sangramento uterino anormal; adenocarcinoma de endométrio.

<https://doi.org/10.5327/JBG-0368-1416-20211311100> **Vantagens e desvantagens da implementação da captura híbrida norastreio do câncer de colo de útero: uma revisão de literatura.**

Victhoria Haira Barbosa¹, Vanessa Bezerra dos Santos², Letícia Marchioro Leandro da Costa³, Carlos Augusto Ferreira Neto⁴, Julia Radicetti de Siqueira Paiva e Silva⁵, Camila Zanetti Machado⁶

¹Estacio de Sá campus Città

²Universidade Federal do Estado do Rio de Janeiro

³Centro Universitário de Volta Redonda

⁴Escola de Medicina Souza Marques

⁵Universidade Federal do Rio de Janeiro

⁶Universidade Iguazu

Introdução: Estima-se que, no Brasil, ocorreram 16 mil novos casos de câncer de colo uterino em 2020. Esse tipo de câncer representa, entre as mulheres, o terceiro tumor maligno mais frequente e a quarta causa de morte por câncer no país. Atualmente, preconiza-se o exame de colpocitologia para o rastreio da doença; contudo, o exame de captura híbrida II (CH2) tem demonstrado eficácia para diagnóstico e acompanhamento. Por isso, é necessária a avaliação de vantagens e desvantagens de cada método para uma possível implementação nacional. **Objetivo:** Avaliar as diferenças entre a colpocitologia e a CH2 no rastreamento das lesões intraepiteliais cervicais causadoras de câncer de colo uterino no Brasil. **Métodos:** Foi realizada uma revisão de literatura nas plataformas Google Acadêmico, *Scientific Electronic Library Online* (SciELO)

e PubMed, com o uso dos descritores “hybrid capture”, “HPV”, “oncotic cytology”. Selecionaram-se cinco artigos, publicados entre 2015 e 2021, que apontaram diferenças entre os dois métodos de rastreio. **Resultados:** Os artigos revisados revelam que a CH2 tem sensibilidade superior à da colpocitologia no diagnóstico de papilomavírus humano (HPV). Além disso, possui alto valor preditivo negativo, possibilitando à paciente um tratamento precoce e um intervalo maior entre os exames de rastreio. Já a citologia oncológica possui a vantagem de ter custo baixo para o Sistema Nacional de Saúde (SUS), pois o valor pago pelo SUS para o exame papanicolau é de 6,97 reais e o da CH2 varia entre 100 e 150 reais. A citologia não detecta o vírus HPV, apenas as displasias causadas por ele. Além disso, não há distinção de quais lesões podem regredir espontaneamente, necessitando-se exames complementares. Ela apresenta grande especificidade, porém sensibilidade limitada à coleta e à variação da interpretação dos resultados. O exame de CH2 vem sendo utilizado em complemento à citologia, pois detecta o DNA viral no material cérvico-vaginal por meio de sondas de ácido ribonucleico capazes de reconhecer sequências de HPV de baixo e alto risco. É, segundo a Federação Brasileira das Associações de Ginecologia e Obstetrícia (FEBRASGO), superior à citologia na detecção de lesões precursoras de câncer de colo uterino, sendo discretamente menos específico. **Conclusão:** O protocolo de rastreio primário de lesões de HPV no Brasil, por enquanto, adota a colpocitologia como o principal exame. Contudo, novas pesquisas indicam que a CH2 possui maior efetividade no diagnóstico precoce de uma lesão precursora. Entretanto, o objetivo de detecção em massa possui um obstáculo: a grande diferença de custo entre os dois. Dados do Instituto Nacional de Câncer José Alencar Gomes da Silva (INCA) de 2015 revelam que 80% dos diagnósticos de câncer de colo uterino são feitos em pacientes que não estavam participando do rastreamento, o que indica uma falha no diagnóstico precoce. Desse forma, é importante que sejam discutidas novas formas de detecção das lesões precursoras de HPV, mesmo que isso acarrete aumento dos custos ao SUS, e que sejam adotadas novas estratégias de conscientização com o objetivo de aumentar a adesão das pacientes e a procura espontânea pelo sistema de saúde.

Palavras-chave: *captura híbrida; rastreio; câncer de colo de útero; colpocitologia.*

<https://doi.org/10.5327/JBG-0368-1416-20211311101>
Vitamina D não influencia o recrutamento folicular em ciclos de fertilização *in vitro*

Brenda Maria Loureiro de Melo¹, Roberto de Azevedo Antunes^{1,2},
 Maria do Carmo Borges de Souza², Marcelo Marinho de Souza²,
 Ana Cristina Mancebo², Afrânio Coelho de Oliveira¹

¹Universidade Federal do Rio de Janeiro

²Clínica Fertipraxis

Introdução: A vitamina D é reconhecida pelo papel de manter o equilíbrio mineral-ósseo. Contudo, ela desempenha outras ações, como na fertilidade humana. Corroborar esse fato a presença de seus receptores no trato reprodutor feminino, principalmente no ovário e endométrio. **Objetivo:** Analisar a relação entre os níveis plasmáticos de vitamina D e os folículos obtidos após a indução da ovulação para fertilização *in vitro* (FIV). **Materiais e métodos:** Estudo retrospectivo de 160 pacientes submetidas à FIV na clínica Fertipraxis. Foram analisados idade, dados antropométricos, reserva ovariana, níveis de hormônio folículo-estimulante (FSH), progesterona e vitamina D, quantidade de gonadotrofina utilizada e folículos obtidos até o *trigger* de maturação folicular. O processo de estimulação ovariana foi feito utilizando combinações de FSH e hormônio luteinizante (Menopur, Ferring Suiça e Pergoveris, Merck, Alemanha). O bloqueio hipofisário deu-se por meio do acetato de cetrorelix (Cetrotide, Merck, Alemanha), iniciado quando o maior folículo atingia 14 mm. A análise estatística foi efetuada pelo programa ANOVA. **Resultados:** Cento e sessenta pacientes foram divididas em grupos de acordo com os níveis séricos de vitamina D: grupo 1, composto de 85 pacientes com nível >30 ng/mL, e grupo 2, de 75 com nível <30 ng/mL. Ambos apresentaram faixa etária e características antropométricas similares, assim como a média de dias de estímulo e dose de gonadotrofina. O grupo 2 apresentou hormônio antimülleriano discretamente elevado, porém estatisticamente insignificante. O resultado dos folículos foi compatível entre as pacientes. Entre os de 10 a 14 mm, o grupo 1 apresentou média de 4,47 e o grupo 2 de 4,36 (p=0,91); já os com mais de 15 mm tiveram média de 3 caso vitamina D suficiente e de 2,76 no grupo com insuficiência (p=0,12). Entre as causas para a infertilidade, a mais comum nos grupos foi a insuficiência ovariana. Apenas três pacientes do grupo 1 e uma do grupo 2 apresentavam síndrome do ovário policístico. **Conclusão:** A vitamina D vem sendo discutida como possível fator modificável relacionada à infertilidade. Existem receptores para ela no sistema reprodutor feminino, porém sua função ainda não está elucidada (Shapiro, 2018). Segundo Chu et al., pacientes com deficiência de vitamina D possuem menor sucesso na FIV e referem com maior frequência abortamento, sendo essa associação comprovada por Zhang et al. no caso de hipovitaminose D severa. Butts et al. relatam maior tendência à ovulação com a estimulação ovariana em pacientes com níveis séricos normais de acordo com a etiologia, apontando maior benefício nos casos de síndrome do ovário policístico. Todavia, dados sobre o assunto ainda são controversos, necessitando-se de novos estudos acerca do tema. Na análise apresentada, não foi vista diferença entre o resultado de folículos de pacientes com deficiência e suficiente de vitamina D. Entretanto, é possível que ela seja necessária para outras etapas da fertilização, como a implantação do embrião ao útero, sendo necessária maior avaliação do processo da FIV.

Palavras-chave: *infertilidade; Vitamina D; fertilização in vitro.*

OBSTETRÍCIA

<https://doi.org/10.5327/JBG-0368-1416-20211311102>

A importância da intervenção alimentar na diabetes mellitus gestacional

Marina Hübner Freitas dos Santos Silva Machado¹,
Aryane Ferraz Cardoso Pacheco¹

¹Universidade Iguaçú

Introdução: A diabetes mellitus gestacional (DMG) é caracterizada pela hiperglicemia diagnosticada na gravidez que pode ou não permanecer após o parto, resultando em diversas complicações para a mãe e o feto, como macrosomia e morte fetal. O desenvolvimento da DMG está associado à elevação de hormônios contrarreguladores da insulina, como os hormônios lactogênicos placentários, cortisol, estrógeno, progesterona e prolactina, gerados pelo estresse fisiológico que ocorre no organismo durante a gravidez e por fatores genéticos e ambientais. Com base no diagnóstico de DMG, o manejo nutricional é considerado intervenção primária para o gerenciamento da glicemia, pois essa alteração representa uma situação de alto risco gestacional e possui alta conexão com a alimentação. **Objetivo:** Relatar sobre a DMG e analisar como o manejo nutricional adequado pode interferir nesse cenário, contribuindo para a manutenção da saúde da mulher durante a gestação. **Métodos:** Revisão sistemática retrospectiva da literatura, usando os principais bancos de dados *on-line*. Foram investigadas diferentes publicações sobre alimentação e DMG. **Resultados e conclusão:** Diante de um diagnóstico de DMG, deve-se iniciar a terapia nutricional direcionada para o bom controle da glicemia. A dieta deve priorizar a distribuição harmônica dos macronutrientes, que devem estar divididos da seguinte forma: carboidratos — 45–65% do valor energético total, proteínas — 15–20% e lipídeos — 20–35%. A necessidade de vitaminas, minerais e fibras é semelhante ao recomendado para gestantes não acometidas pela patologia. O valor calórico total deve ser bem distribuído ao longo do dia, de modo que 15% esteja no café da manhã, 10% na colação, 30% no almoço, 10% no lanche da tarde, 25% no jantar e 10% na ceia. A contagem de carboidratos é muito importante no tratamento da DMG e a dieta deve ser provida de frutas, vegetais, grãos integrais e legumes. O magnésio é fundamental no manejo da dieta dessas gestantes, pois está envolvido no metabolismo de glicídios, sendo, portanto, importante para a regulação da secreção e ação da insulina. A vitamina D e o cálcio podem otimizar o metabolismo da glicose, enquanto o zinco participa da síntese e degradação dos macronutrientes, o que pode ser ratificado em alguns estudos que atestam a suas participações no controle glicêmico. Por fim, vitaminas como a A, E e ácido fólico são fundamentais no desenvolvimento e crescimento fetais. Dessa forma, para um desfecho satisfatório da condição, é de grande importância o acompanhamento nutricional com ênfase no controle da glicemia sanguínea, pois a alimentação adequada é essencial tanto para a manutenção da saúde materna quanto para a formação e o desenvolvimento do feto.

Palavras-chave: diabetes mellitus gestacional; hiperglicemia; alimentação.

<https://doi.org/10.5327/JBG-0368-1416-20211311103>

A importância do diagnóstico diferencial diante da proteinúria na gestação: um relato de caso de síndrome nefrótica

Catharina Maria Faccioli Blum¹, Ellen Tiekko Tsugami Dalla Costa¹,
Paula Faria Campos¹, Lorena da Silva Rosa¹,
Carolina Genaro Pultrin¹, Enzo Galvão Diniz Torreão Braz¹

¹Hospital Materno Infantil de Brasília

Introdução: A síndrome nefrótica (SN) é classicamente definida por proteinúria severa, hipoalbuminemia, hiperlipidemia e edema. Na gestação ocorre o aumento fisiológico da taxa de filtração glomerular e da proteinúria, que é considerada anormal quando ultrapassa 0,3 g/dia. Embora dados sobre a prevalência da SN na gestação sejam escassos, é comum a associação entre pré-eclâmpsia (PE) e proteinúria nefrótica. Diante de quadros clínicos de proteinúria, edema e hipertensão, é desafiador fazer o diagnóstico diferencial entre PE isolada, SN nefrogênica e SN com PE sobreposta. O diagnóstico preciso e tempestivo é fundamental, pois o manejo e o prognóstico materno-fetal são distintos. **Relato de caso:** W.C.S., 23 anos, primigesta, 21 semanas e 5 dias, previamente hígida, deu entrada na maternidade com queixa de edema

de membros inferiores (MMII) há um mês, evoluindo com anasarca e pico hipertensivo há um semana. Exame físico: estado geral regular, hipocorada e com discreto edema palpebral. Abdome globoso, gravídico, com sinais de ascite. Edema de MMII 4+/4+, simétrico. Pressão arterial de 130×88 mmHg. Exames laboratoriais mostraram: hipoalbuminemia severa (1,4 g/dL), proteinúria nefrótica (relação proteína/creatinina urinária = 11,4) e hipertrigliceridemia (577 mg/dL). Durante a internação, a paciente foi acompanhada pela nefrologia e foram investigadas causas da SN. Foi excluído inicialmente lúpus eritematoso sistêmico pela ausência de critérios diagnósticos. Hepatites B e C foram excluídas, por sorologia, assim como malformações nos rins e vias urinárias, por ecografia. O tratamento proposto foi prednisona 1 mg/kg/dia, anticoagulação profilática com enoxaparina, furosemida e medidas de suporte clínico. A paciente teve evolução clínica favorável, apresentando normotensão e ausência de disfunção renal, de modo que se optou por não realizar a biópsia renal e manter a abordagem conservadora. Durante o acompanhamento ambulatorial, com 29 semanas, detectou-se crescimento intrauterino restrito estágio 1 pelo protocolo de Barcelona. Foi realizado controle ecográfico semanal e foi indicada a interrupção da gestação com 37 semanas. O parto cesáreo ocorreu sem intercorrências, e paciente e recém-nascido receberam alta hospitalar em boas condições. **Conclusão:** Este relato contribui para reforçar a importância do tratamento individualizado e do acompanhamento multidisciplinar, resultando em um bom desfecho materno-fetal. Dada a precocidade da detecção das alterações clínicas e laboratoriais, sem etiologia definida, optou-se por corticoterapia, com controle e mitigação da patologia materna. Não há evidências na literatura sobre vantagens da realização de biópsia renal em todos os casos. Sangramento e hematoma renal são possíveis complicações, devendo-se avaliar os riscos e benefícios desse procedimento. Por fim, é de suma importância monitorizar o crescimento fetal, bem como alterações na dopplerfluxometria, a fim de indicar a interrupção da gestação no momento mais oportuno.

Palavras-chave: proteinúria; síndrome nefrótica; gestação.

<https://doi.org/10.5327/JBG-0368-1416-20211311104>

A malária durante a gravidez

Davi Rogienfisz Mendes¹, Raíssa Maria Duarte Moreira¹,
Ana Luiza Vargas Espadim¹

¹Centro Universitário do Planalto Central Aparecido dos Santos

Introdução: A malária é uma doença febril infectoparasitária causada pelo protozoário do gênero *Plasmodium*. Sabe-se, atualmente, que em regiões em que a malária é endêmica, a sua infecção em mulheres grávidas tende a ser a principal causa de mortalidade materna e anemia, além de ser responsável por outras complicações da gravidez, tais como aborto espontâneo, nascimento prematuro, baixo peso da criança ao nascer e mortalidade neonatal. **Objetivo:** Este trabalho objetiva revisar os dados e informações disponíveis sobre a infecção por malária na gravidez e compreender seus principais efeitos. **Métodos:** Para a realização deste artigo, foram utilizadas as bases de dados PubMed, *Scientific Electronic Library Online* (SciELO), *Literatura Latino-Americana e do Caribe em Ciências da Saúde* (Lilacs) e *UpToDate*, utilizando os descritores “malária” e “pregnancy”. Foram selecionados artigos nas línguas inglesa e portuguesa. **Resultados e conclusão:** Em primeiro lugar, cabe ressaltar que as manifestações da malária em mulheres grávidas e seu feto estão intrinsecamente relacionadas com a endemicidade dessa doença na região. Observou-se, nesse sentido, que mulheres que moram em regiões com maior risco de transmissão tendem a apresentar a forma assintomática da doença, contudo apresentam maiores riscos de desenvolver anemia e, conseqüentemente, dar à luz de crianças com baixo peso. Já naquelas que moram em regiões com baixo risco de transmissão ou que viajaram recentemente para regiões endêmicas, a infecção tende a se apresentar de forma sintomática e mais grave. Ademais, notou-se que a placenta é um lugar ideal para a multiplicação do parasita causador da malária, sendo possível a presença dele nessa região mesmo com a sua ausência na circulação periférica. Tal fato foi contemplado em um estudo com 415 pacientes na Tanzânia, no qual, com base em uma análise histológica, demonstrou-se a presença do *Plasmodium* na placenta, com ausência de parasitemia em 46% dos casos. Além disso, estudos indicam que 60% das mulheres grávidas com malária apresentam anemia. Nesse contexto, o risco aumentado da anemia, somado a alterações na circulação, é fator relacionado com a deficiência de nutrientes para o feto, o que acaba contribuindo para o

baixo peso ao nascimento e a mortalidade infantil, tanto por prematuridade quanto por retardo no crescimento intrauterino. Por fim, estudos indicaram que, quando comparadas às mulheres não grávidas, as grávidas tendem a ter a forma mais grave da doença, incluindo um maior risco de hipoglicemia e complicações respiratórias como edema pulmonar. Dessa forma, conclui-se que a gravidez torna as mulheres mais suscetíveis à infecção por malária, o que torna a exacerbação dos sintomas e complicações mais comum.

Palavras-chave: malária; gravidez; infecção.

<https://doi.org/10.5327/JBG-0368-1416-20211311105>
A relação entre aborto e as complicações gestacionais associadas às malformações uterinas maternas

Nathan Bardini Anhê¹, Maria Cecília Gonçalves Martins¹, Marina Trevizan Guerra¹

¹Universidade Federal de Mato Grosso do Sul

Introdução: As malformações uterinas congênitas são anormalidades causadas por fusão embriológica defeituosa ou falhas na recanalização dos ductos müllerianos na formação da cavidade uterina normal. Tais anormalidades podem ser associadas com desfechos gestacionais desfavoráveis na vida adulta. A interrupção da gravidez antes do período entre a 20ª e a 22ª semana gestacionais ou com peso fetal inferior a 500 g caracteriza-se como abortamento. Conforme a legislação brasileira, o aborto induzido é considerado crime, exceto quando a gravidez representa risco de vida para a gestante, estupro e feto anencéfalo. Por conta da falta de respaldo legal para o aborto, muitas mulheres procuram serviços clandestinos, em geral, sem a infraestrutura necessária para a operação e sem um profissional capacitado, o que culmina em resultados desfavoráveis, como malformações uterinas iatrogênicas e até morte. **Objetivo:** Determinar qual o impacto das malformações uterinas maternas no que tange às complicações gestacionais e ao aborto. **Métodos:** Trata-se de uma revisão integrativa de literatura com o uso os descritores “congenital abnormalities”, “abortion” e “uterus” na base de dados PubMed. Do total de 59 artigos encontrados, referentes aos últimos cinco anos, apenas 18 adequaram-se à proposta deste trabalho (critérios de exclusão: fuga do tema e repetições em periódicos). **Resultados e conclusão:** Entre os artigos selecionados, as malformações que mais sobressairam foram: útero em T, útero bicorno, útero em chifre, síndrome de Herlyn-Werner-Wunderlich, útero septado e malformações arteriovenosas (MAV). Tais patologias, muitas vezes tardiamente diagnosticadas por falta da realização de exames de imagem, levaram a abortos sem causa definida principalmente durante o segundo semestre de gravidez. Em comparação com uma mulher de útero normal, foram encontrados índices até 37% maiores de aborto espontâneo, 8,9% a mais de gravidezes ectópicas, 41,8% a mais de cesáreas e 7,3% a mais de perdas recorrentes na gestação do que em pessoas com útero anatomicamente normal. As MAV podem ser causadas por dois tipos principais de etiologias, uma iatrogênica e outra durante o desenvolvimento intrauterino desses vasos, e podem causar, na idade adulta, prejuízos ao tecido uterino e até abortamentos tardios. Em relação ao útero septado, a taxa de abortamento apresentou-se 42% maior em relação às mulheres com cavidade uterina normal. Estudos apontaram, ainda, que o diagnóstico precoce seguido de tratamento adequado culminou na redução dos desfechos desfavoráveis, como abortamento e parto prematuro. Os achados mostraram que as anormalidades congênitas, como útero unicórnio, útero em T e malformações arteriovenosas (congênitas ou adquiridas) tiveram maiores índices de abortos e complicações gestacionais, mesmo em casos de reprodução assistida.

Palavras-chave: gravidez de alto risco; doenças uterinas; anormalidades congênitas.

<https://doi.org/10.5327/JBG-0368-1416-20211311106>
Abordagem multidisciplinar do acretismo placentário com colocação de duplo J e embolização pré-cesárea/histerectomia

Talissa Lima Tavares¹, Luciana Dalva Moutinho de Moura¹, Carolina Loyola Prest Ferrugini¹, Cleverson Gomes do Carmo Junior¹

¹Universidade Federal do Espírito Santo

Introdução: A placenta acreta (AP) é uma condição patológica de placentação grave associada a parto prematuro e alto risco de hemorragia obstétrica maciça intraparto que afeta a saúde materna em todo o mundo. Na última década, estudos mostraram que o crescimento dos casos da AP é atribuído ao aumento da prevalência de parto cesáreo, e o diagnóstico pré-natal demonstrou diminuir a morbidade materna, tornando-se essencial para melhorar o manejo. Contudo, o envolvimento vesical e/ou de vasos pélvicos pode ocorrer, embora seja raro, resultando em mortalidade materna e fetal expressiva. **Relato de caso:** Paciente com 31 anos, G5 P5C A0, sem comorbidades, iniciou pré-natal de risco em função de quatro cesáreas prévias e, durante acompanhamento, foi diagnosticada com placenta prévia. Com 30,5 semanas, apresentou quadro de sangramento vaginal com duração inferior a 24 horas, sem outros sintomas associados, e compareceu ao pronto-socorro do Hospital Universitário, onde foi internada. Evidenciaram-se por meio de ressonância magnética e ultrassonografia placenta prévia total, acretismo placentário e suspeita de vasa prévia. Durante a internação realizaram-se dois ciclos de betametasona, e com 34,1 semanas foi indicada a interrupção por cesariana após o planejamento do manejo com uma equipe multidisciplinar. Previamente à cirurgia, um cateter duplo J foi inserido pelo urologista e logo em seguida a equipe de hemodinâmica inseriu um cateter em artérias uterinas para embolização, sem intercorrências. Procedeu-se à histerectomia total, na qual se visualizou acretismo placentário sem evidência de invasão a órgãos adjacentes, e a aderência em útero e bexigas foram desfeitas sem necessidade de embolização das artérias uterinas. **Conclusão:** A forte associação com cesárea e curetagem prévias ocorre pela formação de uma cicatriz que propicia a inserção inadequada da placenta. Feito o diagnóstico de acretismo placentário e possível invasão da bexiga, a conduta aplicada será a histerectomia total abdominal. É de extrema importância uma equipe multidisciplinar composta de obstetra, cirurgião vascular intervencionista, urologista e transfusionista nesses casos. As complicações incluem sangramento excessivo, coagulação intravascular disseminada, secção ou transfixação de um dos ureteres, sendo necessário segura hemostasia e drenagem da cavidade abdominal e, em alguns casos, passagem profilática de um *stent* ureteral duplo J. Em resumo, a fisiopatologia do espectro da placenta acreta é complexa. O diagnóstico pode ser feito no transoperatório, por ressonância magnética ou ecografia, e o tratamento vai depender do grau de acretismo. Neste caso de desfecho de sucesso, a abordagem pré-operatória multidisciplinar foi fundamental para prevenir lesões de órgãos adjacentes e sangramento descontrolado intraoperatório, impactando significativamente a morbimortalidade materna.

Palavras-chave: placenta acreta; monitorização hemodinâmica; hemorragia.

<https://doi.org/10.5327/JBG-0368-1416-20211311107>
Acretismo placentário com invasão extensa de estruturas adjacentes: um relato de caso

Berta Vaz Andrade de Faria Pereira¹, Júlia Raquel Silva do Ó², Deon Vinicius Moreira Pimentel¹, Daniela Textor¹, Fabiana Chaveiro Gomes¹, Marina Araújo e Rocha¹

¹Hospital Materno Infantil em Goiânia

²Pontifícia Universidade Católica de Goiás

Introdução: O acretismo placentário (AP) é definido pela inserção anormal da placenta, à qual o vilo placentário adere profundamente, atingindo o miométrio e até órgãos adjacentes. Uma complicação importante é a hemorragia maciça pós-parto, mas ele pode cursar com ruptura uterina anteparto, falência de múltiplos órgãos e histerectomia total (HT) de emergência, evoluindo com até 10% de mortalidade materna. **Relato de caso:** I.M.B.S., 34 anos, G4P2CA1, foi encaminhada ao Hospital Materno Infantil em Goiânia (HMI) com hipótese diagnóstica de placenta prévia (PP) e AP, em uso de sintomáticos e hidratação venosa (HV) de manutenção. Gestação de feto único, idade gestacional de 36 semanas e 6 dias, com queixa de hematúria há dois dias confirmada no exame de sedimentos anormais da urina. Na ultrassonografia (USG) de vias urinárias com *doppler*, foi identificada placenta anterior, com aumento de fluxo próximo à bexiga. Ao exame físico, estava em bom estado geral, hipocorada 1+/4, hidratada, com batimentos fetais cardíacos de 146 bpm, dinâmica uterina ausente, tônus uterino normal e movimento

fetal presente. No hemograma, apresentou hemoglobina (Hb) de 9,5 g/dL e, na USG transvaginal com *doppler*, perda do plano de clivagem entre placenta e parede uterina, hipervascularização em colo uterino e *doppler* de artéria umbilical em parede vesical. Agendaram-se cesariana e realização de hemoconcentrado (CH) para o dia seguinte. No parto, extraiu-se de recém-nascido vivo com Apgar 9/10 e identificou-se placenta com sinais de invasão extensa de parede posterior da bexiga, parede abdominal, colo, porção superior de vagina e peritônio. Com auxílio do cirurgião geral, realizou-se dissecação cautelosa, livramento das paredes, HT com placenta *in situ* e fechamento da bexiga em dois planos. A paciente evoluiu com sangramento importante e instabilidade hemodinâmica corrigida com drogas vasoativas e politransfusão de hemoderivados. Foi encaminhada para a unidade de terapia intensiva (UTI) com Hb 4,3, hematócrito 12,4% e plaquetas 71.000, apresentando melhora após nova transfusão de hemoderivados, cristaloides e vitamina K. No 3º dia pós-operatório (PO), evoluiu com leve edema de subcutâneo nas adjacências da ferida operatória associado a coleções flegmosas em superfícies pericrânicas e iniciou ceftriaxone por 10 dias. Recebeu alta da UTI no 5º dia PO, com prescrição de ácido fólico, complexo B e enoxaparina em dose profilática. No 10º dia PO, a paciente, assintomática, recebeu alta médica com sonda vesical de demora (SVD), profilaxia com amoxicilina-clavulanato por sete dias e enoxaparina 40 mg subcutânea por 10 dias. Retornou ao ambulatório no 17º dia PO, com retirada de pontos de sutura e SVD e micção espontânea após uma hora. **Conclusão:** Curetagens uterinas, miomectomias, PP e cesarianas anteriores são fatores de risco para AP, e I.M.B.S. apresentava PP e duas cesárias anteriores. É de extrema importância que o diagnóstico seja feito no pré-natal para a programação cirúrgica adequada e a diminuição da mortalidade por complicações, sendo a USG com *doppler* o principal método diagnóstico e a HT abdominal o principal tratamento.

Palavras-chave: doenças placentárias; placenta acreta; placenta prévia; gravidez de alto risco.

<https://doi.org/10.5327/JBG-0368-1416-20211311108>

Adenoma hipofisário não funcionante na gravidez

Suelem Pereira da Cruz¹, Samia Insaurriaga Jundi¹, Gildo da Cruz Lopes¹, Luciano Antonio Marcolino¹, Mônica Gomes de Almeida¹

¹Hospital Universitário Antônio Pedro

Introdução: O adenoma hipofisário não funcionante é um tumor benigno, geralmente de crescimento lento, sem evidência de hipersecreção hormonal. Apesar de incomum, esse tipo de lesão pode surgir durante a gestação. Em geral é assintomático. Quando presentes, as manifestações clínicas mais comuns estão relacionadas ao efeito de massa causado pelo tumor, como alterações visuais e cefaleia. **Relato de caso:** Primigesta de 27 anos, com 30 semanas de gestação, foi encaminhada ao hospital terciário por redução da acuidade visual e cefaleia retro-orbitária iniciadas durante a gestação. Ressonância nuclear magnética de crânio revelou formação expansiva lobulada na sela túrcica, medindo 29x30x19 mm. A lesão tinha extensão suprabasilar, rechaçando o quiasma óptico e tocando a carótida intracraniana esquerda, compatível com macroadenoma hipofisário e possível sangramento. A função hipofisária era normal, e a hipótese diagnóstica era de adenoma hipofisário não secretor. A avaliação fetal revelou peso abaixo do esperado para a idade gestacional, sem outras alterações. Iniciou-se corticoterapia para a maturação pulmonar fetal. Com 31 semanas de gestação, foi realizada neurocirurgia transfenoidal para a ressecção do tumor. A paciente foi medicada com hidrocortisona durante a indução anestésica e por 24 horas após a cirurgia, para evitar a insuficiência das glândulas suprarrenais. A cirurgia evoluiu sem intercorrências. No pós-operatório, a paciente desenvolveu diabetes insípido, que foi tratado com desmopressina por dois dias. A paciente apresentou melhora significativa da acuidade visual e da cefaleia, recebeu alta hospitalar e seguiu em acompanhamento no pré-natal e ambulatório de neuroendocrinologia. O parto ocorreu com 38 semanas e 6 dias por cesariana, sob indicação obstétrica (apresentação pélvica), com nascimento de bebê pesando 2830 g, Apgar 8 e 9 (primeiro e quinto minuto, respectivamente), sem alterações aparentes. Puerpério fisiológico. **Conclusão:** O tratamento de primeira linha do adenoma hipofisário não funcionante sintomático, mesmo durante a gestação, é a ressecção cirúrgica. Algumas fontes

sugerem tratamento conservador, com interrupção da gestação pré-termo e abordagem posterior. Porém há risco de evolução para apoplexia hipofisária e comprometimento da gestação. Além disso, sem abordagem precoce, é possível que o tumor cresça e gere lesões irreversíveis nas estruturas adjacentes, resultando em sequelas e redução da qualidade de vida da paciente. Por outro lado, a cirurgia durante a gestação também está associada a risco de resultados perinatais adversos. A complicação cirúrgica mais comum é o diabetes insípido transitório. Raramente outras complicações como hidrocefalia, meningite, deficiências hormonais e morte podem ocorrer. No caso apresentado, o tratamento foi instituído assim que o diagnóstico foi feito, pelo grave comprometimento materno. Não houve complicações graves, com bons resultados para o binômio mãe-feto.

Palavras-chave: adenoma, hipófise, gravidez

<https://doi.org/10.5327/JBG-0368-1416-20211311109>

Alterações cardíacas decorrentes de estenose mitral reumática na gestação: relato de caso

Amanda Cristina dos Santos¹, Arieli Carini Michels¹, Samantha Cristiane Lopes¹, Luiz Eduardo Mendes Zanis¹, Caroline de Oliveira Fischer Bacca¹

¹Centro Universitário para o Desenvolvimento do Alto Vale do Itajaí

Introdução: As cardiopatias são as maiores causas de morte materna indireta no ciclo gravídico- puerperal, com incidência de 4,2% das gestações em todo país. Entre as cardiomiopatias, a estenose da valva mitral (EM) destaca-se pela maior incidência e está relacionada com febre reumática nos países subdesenvolvidos. **Relato de caso:** Paciente do sexo feminino, 41 anos (G4 P0 A2 C2), branca, obesa, puérpera há três dias, procura atendimento em razão de desconforto respiratório. A paciente foi acompanhada no pré-natal de alto risco por conta de hipertensão arterial crônica e por possuir histórico de acidente vascular encefálico isquêmico um ano antes. Da nona semana de gestação em diante, iniciou Metildopa 500 mg duas vezes ao dia, manutenção do AAS 100 mg uma vez ao dia e suspensão das outras medicações. A cesárea de emergência foi realizada com idade gestacional de 35 semanas, em razão da evolução de um quadro de pré-eclâmpsia sobreposta, sem intercorrências, e o recém-nascido nasceu vigoroso e sem complicações. Na admissão, a paciente encontrava-se dispneica e cianótica. Ao exame físico: saturação de 79%, pressão sistólica de 200 mmHg, pressão diastólica de 120 mmHg e ausculta pulmonar que evidenciava roncos com estertores em terço médio bilateral. A paciente evoluiu com quadro de parada cardiorrespiratória, com reversão após 10 minutos de massagem, desfibrilação e adrenalina endovenosa. Foi realizada a intubação orotraqueal. Tomografia computadorizada de tórax: consolidações extensas. Exames laboratoriais: leucócitos 26.640, proteína C reativa 118,9 mg/L e lactato 2,7 mmol/L. A paciente foi encaminhada e isolada na unidade de tratamento intensivo (UTI) em consequência da evolução para um quadro de síndrome do desconforto respiratório agudo grave e suspeita de COVID-19. Foi iniciada a antibioticoterapia empírica para infecção de foco pulmonar com Amoxicilina-Clavulanato, Azitromicina e Oseltamivir. Com a suspeita de quadro hipervolêmico pudesse ser por causa cardíaca, solicitou-se ecocardiograma transtorácico, que apresentou alterações sugestivas de EM reumática, com volume do átrio esquerdo de 53,4 ml/m², gradiente médio átrio esquerdo/ventrículo esquerdo de 19,0 mmHg, área valvar mitral estimada pela planimetria de 0,97 cm² e pressão arterial pulmonar estimada em 65 mmHg. Caracterizou-se assim uma cardiomiopatia reumática com envolvimento mitroaórtico, sobrecarga de átrio esquerdo, esclerose valvar aórtica com regurgitação leve, dupla disfunção mitral com estenose severa e regurgitação tricúspide com moderada hipertensão pulmonar. Retirou-se a paciente do isolamento por reação em cadeia da polimerase (PCR)/SARS-CoV-2 negativo. Após oito dias de internação na UTI, a paciente recebe alta e aguarda cirurgia para troca de valva mitral. **Conclusão:** A descompensação de EM reumática pode ocorrer pelas modificações fisiológicas da gestação, como aumento do débito cardíaco e diminuição da resistência vascular periférica. O diagnóstico precoce e o adequado manejo são importantes para o desfecho clínico favorável.

Palavras-chave: estenose mitral; febre reumática; gestação.

<https://doi.org/10.5327/JBG-0368-1416-20211311110>

Análise da evolução das síndromes gripais na pandemia de COVID-19

Renato Augusto Moreira de Sá¹, Mariane Dias Barbeitas², Paulo Roberto Silva Marinho², Beatriz Ribeiro Torres Dutra², Rodrigo Souza², Fernanda Campos da Silva²

¹Instituto Nacional de Saúde da Mulher, da Criança e do Adolescente Fernandes Figueira, Fundação Oswaldo Cruz

²Perinatal, Rede D'Or São Luiz

Introdução: Até o final da semana epidemiológica (SE) 8 de 2021, no dia 27 de fevereiro de 2021, foram confirmados 113.784.735 casos de COVID-19 no mundo. Os Estados Unidos foram o país com o maior número de casos acumulados (28.554.465), seguidos pela Índia (11.096.731), Brasil (10.517.232), Rússia (4.187.166) e Reino Unido (4.182.772). **Objetivo:** Analisar a distribuição dos casos de COVID-19 em gestantes no período de um ano de pandemia. **Métodos:** Foram selecionadas todas as gestantes atendidas na emergência de duas maternidades localizadas na zona sul e na zona oeste da cidade do Rio de Janeiro, que apresentaram diagnóstico compatível com síndrome gripal (CID J11) ou síndrome respiratória aguda grave (SRAG) (CID U04.9) em um período de um ano, de março de 2020 a março de 2021. Todas foram submetidas a coleta de amostra de nasofaringe para pesquisa de reação em cadeia da polimerase (PCR) para SARS-CoV-2. O período foi dividido em semanas para a análise da distribuição, considerando-se como semana 1 a primeira de março de 2020 e como semana 57 a última de março de 2021. **Resultados:** Foram recrutadas 640 fichas de atendimento de gestantes com síndrome gripal e/ou SRAG. Testaram positivo para COVID-19 42% (n=262 gestantes). Foram observados dois picos de casos de síndromes gripais correspondentes aos casos de COVID-19 entre as semanas 7 e 11 e entre as semanas 37 a 45. A primeira onda teve maior número de casos confirmados de COVID-19 em gestantes do que a segunda para um número semelhante de casos identificados com os CIDs J11 e U04.9. **Conclusão:** As duas ondas de COVID-19 na cidade do Rio de Janeiro apresentaram correspondência temporal com os casos de síndrome gripal em gestantes. A segunda onda correspondeu a um menor número de casos positivos para COVID-19 em gestantes, quando comparada à primeira. Esses resultados correspondem a achados preliminares do estudo "Rede de pesquisa em SARS-CoV-2/ COVID-19 na assistência perinatal".

Palavras-chave: *infecções por coronavírus; síndrome respiratória aguda grave; resfriado comum; complicações infecciosas na gravidez.*

<https://doi.org/10.5327/JBG-0368-1416-20211311111>

Análise das taxas de cesárea em uma maternidade pública do Rio de Janeiro

Luiz Eduardo Raposo Vieira de Melo¹, Luciana de Paiva Amaral¹, Fernanda Campos da Silva¹

¹Universidade Federal do Estado do Rio de Janeiro

Introdução: As taxas de cesárea têm-se mostrado altas e em padrão crescente ao redor do mundo. Sabe-se que esse procedimento, quando não é bem indicado, pode gerar diversas complicações para a mãe e o neonato, as quais são menos associadas ao parto vaginal. A Organização Mundial da Saúde (OMS) concluiu que a classificação de Robson contribuiria para identificar casos mais problemáticos e definir melhor a real necessidade de cesáreas. **Objetivo:** Este estudo tem como objetivo analisar as taxas de cesárea em uma maternidade pública do Rio de Janeiro por meio da classificação de Robson. **Métodos:** O estudo realizado foi observacional, transversal e com coleta de dados de forma retrospectiva. Foram consultados os prontuários das parturientes internadas na maternidade para a aquisição das cinco parâmetros necessários à divisão nos 10 grupos de Robson. Foram calculadas as taxas e contribuições absolutas e relativas por grupo e foram interpretados os dados da maneira como propôs Robson. **Resultados e conclusão:** Coletaram-se dados de 379 puérperas, das quais 153 realizaram cesáreas e 226 parto vaginal. A taxa global de cesárea foi de 40,36%. Os grupos de maior contribuição relativa foram o 5 com 35,94%, seguido do 2 com 15,03% e do 1 com 13,72%. Os grupos 1, 2, 3, 7 e 10 tiveram suas taxas relativas de

cesárea acima do esperado segundo o monitoramento proposto por Robson. O grupo 9 teve a taxa exatamente como a esperada. Os grupos 4, 5, 6 e 8 tiveram taxas relativas consoantes com o recomendado. Associa-se, portanto, sua contribuição com o tipo de população assistida pelo serviço, já que são recebidas muitas mulheres com cicatriz uterina por cesárea prévia (grupo 5). Apesar de apresentar taxa de cesárea menor que a nacional e em queda quando comparada aos nossos dados de 2016, a maternidade ainda apresenta um valor distante do preconizado pela OMS. Os principais grupos alvo para nos aproximar o valor do recomendado são os grupos 1, 2 e 3, que, apesar de serem considerados de baixo risco para desfecho em cesárea, ainda mantêm taxas relativas elevadas.

Palavras-chave: *classificação de Robson; parto cesáreo; parto normal.*

<https://doi.org/10.5327/JBG-0368-1416-20211311112>

Análise do comportamento longitudinal dos níveis séricos de citocinas angiogênicas e antiangiogênicas em gestantes com lúpus eritematoso sistêmico

Nilson Ramires de Jesus¹, Guilherme Ribeiro Ramires de Jesus¹, Marcela Ignacchiti Lacerda Avila¹, Flávia Cunha dos Santos¹, Evandro Mendes Klumb¹

¹Hospital Universitário Pedro Ernesto, Universidade do Estado do Rio de Janeiro

Introdução: O lúpus eritematoso sistêmico (LES) é uma doença inflamatória crônica autoimune cuja fisiopatologia envolve mecanismos imunológicos acompanhados da formação de autoanticorpos, alguns dos quais patogênicos. Acomete principalmente mulheres jovens e a uma gestação nesse grupo não é infrequente. A pré-eclâmpsia (PE) é uma doença placentária desencadeada nas primeiras semanas do segundo trimestre da gravidez por uma placentação anormal. Esse distúrbio do desenvolvimento placentário conduz a um desequilíbrio na produção e liberação na circulação materna de diversos fatores, entre eles citocinas angiogênicas (PIGF) e antiangiogênicas (sFlt-1), que desencadeiam inflamação e disfunção endotelial. Níveis elevados de sFlt-1 e baixos de PIGF foram observados nas pacientes com PE antes mesmo do aparecimento clínico da doença. A PE e o LES apresentam, isoladamente, importante morbimortalidade para o binômio materno-fetal, que pode ser ainda maior se essas doenças estiverem associadas. Portanto, é importante identificar precocemente, no grupo de gestantes com LES, as que vão desenvolver PE. A análise das citocinas PIGF e sFlt-1 pode auxiliar no diagnóstico precoce da PE, entretanto os estudos sobre comportamento dos níveis séricos dessas citocinas durante as gestações de pacientes com LES são escassos. **Objetivo:** Realizar análise do comportamento longitudinal das curvas dos níveis séricos dessas citocinas no decurso das gestações de pacientes com LES e identificar se a variável PE influencia no comportamento longitudinal dessas curvas. **Pacientes e métodos:** A população em estudo incluiu todas as gestantes com LES acompanhadas no pré-natal de doenças autoimunes. Amostras de soro foram colhidas ao longo da gravidez nos intervalos de idades gestacionais 16–18, 24–26, 30–32, 34–36 e 38–40 semanas e congeladas a -20° centígrados. A coorte foi dividida em dois grupos, estratificados pela presença ou não de PE. Para investigar a evolução dos níveis séricos de sFlt-1 e PIGF e da razão sFlt-1/PIGF durante as cinco visitas que ocorreram durante a gestação dos dois grupos, foram utilizados modelos mistos de regressão. **Resultados:** A evolução clínica da doença no decurso da gestação das 76 pacientes com LES foi considerada como em remissão em 67,1% dos casos, em atividade em 22,4% e como superposição de PE em 10,5% dos casos. As pacientes que desenvolveram PE apresentaram curvas dos níveis séricos de sFlt-1 e dos valores da razão sFlt-1/PIGF mais elevadas e dos níveis séricos de PIGF mais baixas. Essas curvas longitudinais, analisadas pelo modelo misto de regressão, sugerem padrões significativamente diferentes para os grupos com e sem PE. **Conclusão:** Apesar do pequeno número de casos de PE, os resultados sugerem que existem diferenças significativas entre as curvas longitudinais dos níveis séricos de sFlt-1 e PIGF das pacientes com LES que desenvolvem ou não PE. A titulação dessas citocinas poderá ser útil no rastreamento de PE nas gestantes com LES.

Palavras-chave: *lúpus eritematoso sistêmico; pré-eclâmpsia; PIGF e sFlt-1.*

<https://doi.org/10.5327/JBG-0368-1416-20211311113>

Anemia falciforme e complicações gestacionais

Lorena da Silva Rosa¹, Ellen Tiekó Tsugami Dalla Costa¹, Paula Faria Campos¹, Kelma Luana Abreu de Siqueira¹, Catharina Maria Faccioli Blum¹, Carolina Genaro Pultrin¹

¹Hospital Materno Infantil de Brasília

Introdução: Gestantes com diagnóstico de anemia falciforme têm risco aumentado de complicações obstétricas e fetais. A morbidade materna é elevada, com maior chance de eventos tromboembólicos, síndrome torácica aguda, pielonefrite, pneumonia, septicemia, disfunções renais, desordens hipertensivas gestacionais, alterações fetais, entre outras intercorrências. Na consulta inicial, tendo em vista a alta prevalência de disfunções de órgãos-alvo, é fundamental investigar, entre outros aspectos, o histórico das crises alérgicas, o número de hospitalizações, a existência de outras morbidades e os antecedentes obstétricos. Essa avaliação deve ser global e incluir, normalmente, confirmação do diagnóstico de anemia falciforme com eletroforese de hemoglobina, exames para análise das funções renais, hepáticas, pulmonares e cardiovasculares — podendo a hipertensão decorrer de nefropatia e ser fator de risco para acidente vascular cerebral (AVC) e pré-eclâmpsia. Sem o devido acompanhamento, 11% dos pacientes com anemia falciforme terão AVC aos 20 anos e 25% aos 40 anos. **Relato de caso:** Gestante, 18 anos, primigesta, 26 semanas e 3 dias, com diagnóstico de anemia falciforme desde a infância, histórico de politransfusão e múltiplas internações por síndrome torácica aguda, má adesão às orientações, uso irregular de hidroxuureia previamente à gestação e não comparecimento às consultas com hematologista, procurou a emergência obstétrica com crise alérgica falcêmica. Durante a internação, apresentou picos pressóricos e congestão pulmonar. Feto apresentava restrição de crescimento, estágio 2 pelo protocolo de Barcelona, e comunicação interventricular perimembranosa tipo via de entrada, que acabou evoluindo para óbito após 19 dias de internação. A gestante apresentou picos hipertensivos refratários à medicação anti-hipertensiva no decorrer da indução do parto. Tornou-se torporosa, desidratada em tempo e espaço, hipoativa, sudoreica, taquipneica e hipertensa. Optou-se por interrupção via alta em razão da descompensação clínica, com encaminhamento à unidade de terapia intensiva materna. Constatou-se em tomografia de crânio, acidente vascular cerebral hemorrágico com efeito de massa. Não foi recomendada pela neurocirurgia a abordagem cirúrgica pela alta probabilidade de desfecho maligno. Sugeriu-se iniciar protocolo para morte encefálica (ME). Concluiu-se o protocolo e foi constatada ME após 48 horas. **Conclusão:** Depreende-se do exposto que a realização de consulta pré-concepcional e o aconselhamento genético para as pacientes com diagnóstico de anemia falciforme são de imperiosa importância, assim como um pré-natal diferenciado e iniciado o mais cedo possível, a fim de se monitorarem eventuais dificuldades e riscos clínicos materno-fetais. Tendo em vista os altos índices de complicações, a gestante deve ter ciência da gravidade em potencial de ser portadora da doença e estar atenta às recomendações médicas. Os profissionais de saúde devem estar preparados para adotar condutas adequadas, que podem evitar desfechos ruins.

Palavras-chave: gestação; anemia falciforme; complicações obstétricas.

<https://doi.org/10.5327/JBG-0368-1416-20211311114>

Anemia fetal grave secundária a hemorragia feto-materna

Marilyn Sens¹, Otto Henrique May Feuerschuette¹

¹Hospital Universitário Polydoro Ernani de São Thiago

Gestante de 28 anos, G2A1, tipagem sanguínea O Rh +, sem intercorrências no pré-natal. Com 39 semanas procura o atendimento em razão de pródomos de trabalho de parto. Durante atendimento, realizou-se cardiocografia (CTG) categoria 1, e a paciente foi liberada após exame. Retornou após 5 horas em trabalho de parto, e durante a internação foi realizado CTG com padrão sinusoidal, categoria 3. Diante de hipótese de sofrimento fetal provavelmente associado a anemia fetal, realizou-se cesariana. Recém-nascido do sexo masculino, com 3345 g, índice de Apgar de 6 ao 1º minuto e de 7 ao 5º minuto, no qual foi realizada ventilação com pressão positiva em sala de parto em função de palidez cutâneo-mucosa e dessaturação. Foi transferido para unidade terapia intensiva neonatal, onde permaneceu internado por quatro dias com anemia grave (hemoglobina ao nascer de 4,8 g/dL). Durante a internação, foi feita uma transfusão sanguínea.

Tipagem sanguínea do RN O+, teste de Coombs direto negativo. O estudo de infecções virais (citomegalovírus e parvovírus B19) e o teste de Kleihauer-Betke na mãe foram negativos. A hemorragia feto-materna consiste na transferência de sangue fetal para a circulação materna. A grande maioria é de sangramentos de pequeno volume sem significado hemodinâmico, mas que podem levar à aloimunização. É considerada grave quando há transferência de mais de 30 ml de sangue fetal. Considerada uma situação incomum, ocorre entre 0,02 a 1,7% das gestações e gera suspeita perante um feto com franca diminuição dos movimentos e que apresenta m traçado não reativo, com presença eventual de padrão sinusoidal e desacelerações tardias. O padrão de frequência cardíaca fetal (FCF) sinusoidal está fortemente associado à anemia fetal grave de qualquer causa e pode ser uma das primeiras manifestações de hemorragia feto-materna (HFM) maciça. Em uma revisão sistemática de 32 casos de anemia fetal grave (hemoglobina fetal ou neonatal 1,9 a 7,2 g/dL [normal >11 g/dL]) associada com HFM, o padrão de FCF foi relatado como sinusoidal em 17 dos 24 casos.

Palavras-chave: anemia fetal grave; hemorragia feto-materna; cardiocografia.

<https://doi.org/10.5327/JBG-0368-1416-20211311115>

Anencefalia: um relato de caso

Maister Henrique Lobato de Moraes¹, Adriane Brod Manta¹, Marcia Cristina Pereira Maduell¹, Valdir Rosado Martins Junior¹, Aline Fritzen Binsfeld¹, Bruna Schneider dos Santos¹,
¹Universidade Católica de Pelotas, Hospital Universitário São Francisco de Paula

Introdução: Os defeitos do tubo neural são a segunda causa mais comum de malformações congênitas. Afetam de 0,5 a duas gestações em cada mil, sendo os principais a anencefalia e a mielomeningocele. A anencefalia consiste em falha no fechamento da extremidade anterior do tubo neural e pode ser subdividida em merocefalia, quando o crânio e o cérebro anterior são afetados e algumas funções vegetativas são preservadas, e holocéfalia, quando a falha no fechamento está na parte posterior do cérebro e ossos do crânio. **Relato de caso:** E.M.B., 22 anos, A+, G2Pc1, IG 39s+5d (ultrassonografia [US] em 4 de dezembro de 2018, com 19s+5d) procurou atendimento no serviço de obstetria no dia 23 de abril de 2019, apresentando US obstétrica que mostrava sistema nervoso central (SNC) com ausência de calota craniana, configurando quadro de anencefalia. Foi indicado parto cesáreo. O recém-nascido faleceu dois dias após o nascimento. A paciente evoluiu de forma satisfatória, foi iniciada a lactação e foi dada a alta dada para acompanhamento ambulatorial. **Conclusão:** A falha no fechamento do tubo neural entre a 3ª e a 4ª semanas (entre o 23º e o 26º dia do embrião) resulta na ausência total ou parcial da calota craniana (crânio e couro cabeludo) e do cérebro. Sendo assim, embora o termo “anencefalia” (do grego *an*, “sem”, e *enkephalos*, “encéfalo”) seja comumente usado, ele não seria totalmente correto, pois o encéfalo (constituído de cérebro, cerebelo e tronco encefálico) não está completamente ausente, pois tronco encefálico, cerebelo, diencéfalo e partes do telencéfalo estão em geral presentes. É conhecido que condições socioeconômicas, condições ambientais (por exemplo, deficiência de ácido fólico) e influência genética (mutação de metilenoetrahidrofolato redutase; alteração na regulação de microRNA, via *mitogen-activated protein kinase*) são alguns dos fatores que podem levar a esses quadros. Entretanto, a etiologia exata da anencefalia ainda é desconhecida. A maioria dos recém-nascidos anencefalos morre em dias ou semanas após o parto. Assim como na literatura, não se encontrou fator de etiologia para o conceito anencefálico relatado no caso. Surpreende o fato de que, mesmo com o diagnóstico sendo realizado com 19s+5d e tendo amparo legal, a paciente só procurou o serviço tardiamente.

Palavras-chave: anencefalia; defeito do tubo neural; aborto legal.

<https://doi.org/10.5327/JBG-0368-1416-20211311116>
Angioedema hereditário e pré-natal: profilaxia das crises: relato de caso

Júlia Camargos Silva¹, Ana Clara Martins Quirino¹, Isabella Gonçalves Oliveira¹, Juliana Barroso Zimmermann², Marina Méscolin Reis de Paula¹

¹Faculdade de Medicina de Barbacena

²Universidade Federal de Juiz de Fora

Introdução: Angioedema é um edema localizado, não inflamatório, assimétrico, desfigurante e autolimitado da derme profunda, tecidos subcutâneos ou submucosa, decorrente da vasodilatação e do aumento da permeabilidade vascular. Pacientes com angioedema hereditário (AEH) sofrem episódios recorrentes de edema envolvendo a pele e a submucosa de vários órgãos, sem associação com urticária e prurido. Os autores relatam o caso de uma gestante com AEH tipo III submetida à cesariana, após ser realizada profilaxia prévia com inibidor de C1. **Relato de caso:** Gestante, 33 anos, G1POA0, história de edema facial, desfigurante, sem urticária ou prurido, recorrente, com início após a adolescência, sem fatores desencadeantes. Negou alívio com corticoides ou anti-histamínicos. A mãe e a prima da paciente têm história clínica semelhante. No primeiro trimestre evoluiu satisfatoriamente, sem crises e com ultrassonografias morfológicas normais até o segundo trimestre. No terceiro trimestre evoluiu com crescimento intrauterino restrito (CIUR) e, com 37 semanas, o feto foi identificado com peso percentil 3 e *doppler* da artéria cerebral média no limite inferior da normalidade, caracterizando CIUR tardio. Realizou-se cesariana, com prescrição do inibidor de C1 (C1-INH) antes da indução anestésica. A cesariana transcorreu sem anormalidades e a paciente recebeu alta após 48 horas de internação com o filho. Os exames identificaram C4 no limite inferior da normalidade, com C3 normal e C1 normal. A paciente, com classificação AEH tipo III, segue em controle e assintomática. **Conclusão:** A grande preocupação do AEH tipo III é que em geral as dosagens de complemento podem estar normais em pacientes assintomáticos, acometendo preferencialmente mulheres e podendo apresentar como gatilho estresse e trauma, o que pode ocorrer no momento do parto. Portanto, a profilaxia com C1-INH por via endovenosa, antes da indução anestésica, pode ser de grande auxílio, evitando crises.

Palavras-chave: angioedema; gravidez; profilaxia.

<https://doi.org/10.5327/JBG-0368-1416-20211311117>
As principais causas obstétricas diretas de morte materna no período puerperal no Brasil

Bruna Silva de Melo¹, Daniele Socorro de Brito Souza Paiva², Amanda Maués Ramos¹, Marcelle Pinho Conceição², Victória Moreira Gomes²

¹Universidade Federal do Pará

²Fundação Santa Casa de Misericórdia do Pará

Introdução: A mortalidade materna ainda representa um problema evidente na saúde pública nos países em desenvolvimento, entre os quais se inclui o Brasil. Segundo a Organização Mundial da Saúde, a morte materna é definida como a morte de uma mulher durante a gravidez ou no período de 42 dias após o seu término. As causas de mortalidade materna são divididas em: causas obstétricas diretas, as quais resultam de complicações obstétricas na gravidez, parto ou puerpério; e causas obstétricas indiretas, que são resultantes de patologias preexistentes à gravidez ou que se desenvolveram durante o período gestacional e foram agravadas pelos seus efeitos fisiológicos. **Objetivo:** Descrever as cinco principais causas obstétricas diretas de morte materna no puerpério. **Métodos:** Esta pesquisa baseou-se no método quantitativo, com uso da análise documental mediante os dados disponibilizados pelo site do Departamento de Informática do Sistema Único de Saúde (DATASUS), a qual foi realizada em duas etapas: na primeira, delimitaram-se as principais causas de mortes maternas, os tipos de causas obstétricas diretas, o período do puerpério (até 42 dias) e os anos (2015–2019); na segunda etapa, observou-se a tabela e descreveram-se os dados identificados. **Resultados:** No período em estudo, o total de mortes maternas por causas obstétricas diretas no período puerperal foi de 3.297, das quais, em primeiro lugar, encontra-se a eclâmpsia, com o total de 444 mortes (13,4%), seguida por hipertensão gestacional com proteinúria significativa, responsável por 421 mortes (12,7%), em terceiro e quarto lugar hemorragia pós-parto, com 407 óbitos (12,4%), e embolia de origem obstétrica, com 290 mortes (8,7%), respectivamente, e infecção puerperal no quinto lugar, responsável por 283 óbitos (8,5%). **Conclusão:** Diante dos dados analisados, concluiu-se que a elevada taxa de mortalidade materna ainda é um desafio para o sistema de saúde brasileiro. Além disso, evidenciou-se que as principais causas são evitáveis por intermédio do fortalecimento da rede de atenção no pré-natal e pela adequada assistência realizada no período puerperal.

Palavras-chave: mortes maternas; puerpério; DATASUS.

<https://doi.org/10.5327/JBG-0368-1416-20211311118>
Assistência ao trabalho de parto e parto em mulheres com nacionalidades diferentes (resultados preliminares)

Vitória Ferreira Bueno Fregolão¹, Márcia Maria Auxiliadora de Aquino¹, Corintio Mariani Neto¹, Monique Blande Miranda¹, Maria Clara Artiaga¹, Mariana Guerra Carniel¹

¹Hospital Maternidade Leonor Mendes Barros

Introdução: As mulheres indígenas de origem andina, quando vão parir, querem respeitar a dinâmica do seu corpo e dispõem-se verticalmente, de cócoras ou ajoelhadas; elas valorizam o parto vaginal. O aspecto cultural influencia seu comportamento durante a assistência ao trabalho de parto e parto, colaborando e facilitando o andamento dessa assistência. **Objetivo:** Avaliar a assistência ao trabalho de parto e o parto entre mulheres bolivianas e brasileiras dos grupos 1 e 3 de Robson em uma maternidade pública e, assim, inferir sobre a influência da cultura andina em relação a esses processos. **Métodos:** Estudo observacional descritivo, com grupo de comparação (bolivianas e brasileiras), que avaliou por meio de prontuários a assistência ao trabalho de parto e o parto em mulheres internadas em uma maternidade pública. O Termo de Consentimento Livre e Esclarecido foi dispensado, visto que o estudo ocorreu com base na coleta de dados de prontuários. Número do Certificado de Apresentação para Apreciação Ética (CAAE): 39923220.3.0000.0063. **Resultados e conclusão:** Foram avaliados o total de 310 prontuários, dos quais 86 relativos a mulheres bolivianas (G1) e 224 a mulheres brasileiras (G2). Em relação ao tempo decorrido do último parto, observou-se média de 4,5 anos e 5,7 anos, respectivamente, para G1 e G2. A média da idade gestacional foi de 39,3 semanas e 39,1 semanas, também em relação aos grupos. No grupo das bolivianas ocorreram 76 partos vaginais; no outro, 208. A taxa de cesárea foi de 11,6% e de 7,1%, para G1 e G2, respectivamente. O tempo do trabalho de parto em horas teve média de 1,7 X 2,4 horas para cada grupo. Quanto à presença de acompanhante, ao uso de método não farmacológico para alívio da dor e à realização de episiotomia, os percentuais foram respectivamente (G1) 75, 55,2 e 26,3%. No G2, 87,9, 67,3 e 32,2%. A frequência de rotura perineal foi de 48,2% no G1 e de 65,9% no G2. A média do peso do recém-nascido no G1 foi de 3549 g e de 3228 g no G2; e o Apgar de quinto minuto maior que 7 apresentou prevalência de 98,8% em G1 e 98,2% em G2. Quanto ao contato pele a pele, este ocorreu em 79% do G1 e 84,8% do G2. Com isso, observamos que a duração do trabalho de parto foi menor no grupo das bolivianas, assim como a frequência de realização de episiotomia. No entanto, a taxa de cesárea foi maior do grupo das bolivianas. Conclui-se que é necessário avaliar um maior número de casos, visto que o tamanho amostral calculado no projeto foi de 500.

Palavras-chave: trabalho de parto; centros de assistência à gravidez e ao parto.

<https://doi.org/10.5327/JBG-0368-1416-20211311119>
Associação da troca de luvas e complicações da ferida operatória em cesarianas eletivas de gestações de baixo risco

Lucas de Almeida Resende¹, Débora da Costa Borges¹, Brunella Mendonça Chinen¹, Luciano Eliziário Borges Júnior¹, Edward Araujo Júnior², Alberto Borges Peixoto¹

¹Universidade de Uberaba

²Universidade Federal de São Paulo

Objetivo: Avaliar se a troca de luvas está associada à redução de complicações da ferida operatória de cesarianas eletivas em gestações de baixo risco. **Métodos:** Estudo prospectivo e observacional realizado entre julho de 2019 e agosto de 2020, no qual foram selecionadas 169 pacientes submetidas a cesarianas eletivas, divididas em dois grupos: grupo I (n=100), sem troca de luvas, e grupo II (n=94), com luvas trocadas durante a cirurgia. Para a comparação entre as médias, utilizou-se o teste de Mann-Whitney para as variáveis não paramétricas. Para teste de hipóteses e existência de associações entre as variáveis, adotou-se o teste exato de Fisher. Empregou-se regressão logística binária para determinar se o tempo cirúrgico foi predictor para complicações na ferida operatória durante o período puerperal. A curva *receiver operating characteristics* (ROC) foi utilizada para determinar o melhor valor

do tempo cirúrgico para a identificação de complicações na ferida operatória. **Resultados:** Houve efeito significativo sobre o tempo cirúrgico (grupo I: 72,6 vs. grupo II: 65,1 min, $p=0,006$). Não houve associação entre troca de luvas e a presença de complicações da ferida operatória. Das pacientes, 22,5% apresentaram pelo menos uma complicação em até 60 dias após a cesariana, não havendo associação entre a troca de luvas e a presença de comorbidades durante o seguimento pré-natal ($p>0,999$). O tempo cirúrgico >70 min foi capaz de identificar corretamente 59,1% dos casos de complicações da ferida operatória até 60 dias pós-cesariana, com taxa de falso-positivo de 34% (*area under curve*: 0,627, $p=0,0126$, intervalo de confiança — IC95% 0,554–0,695). **Conclusão:** Em pacientes de baixo risco submetidas a cesarianas eletivas, a troca de luvas não reduziu a incidência de complicações da ferida operatória. O tempo cirúrgico foi um predictor independente para a presença de complicações da ferida operatória até 60 dias pós-cesariana.

Palavras-chave: cesariana; gestação baixo risco; troca de luvas; complicações pós-operatórias.

<https://doi.org/10.5327/JBG-0368-1416-20211311120>
Associação entre ruptura prematura de membranas entre 24 e 33 + seis semanas e uso de antibióticos profiláticos nos desfechos perinatais adversos

Thaísa de Souza Lima³, Flávia Mariane Pagani¹, Carolina Bianchini Borges³, Marina de Carvalho Paschoini³, Edward Araujo Júnior², Alberto Borges Peixoto³

¹Universidade de Uberaba

²Universidade Federal de São Paulo

³Universidade Federal do Triângulo Mineiro

Objetivo: Avaliar a associação entre uso profilático de antibióticos e rotura prematura de membranas (RPM) e resultados perinatais adversos. **Métodos:** Trata-se de uma coorte retrospectiva de mulheres grávidas com rotura prematura de membranas, que fizeram ou não uso profilático de antibióticos entre 24 e 33 semanas e 6 dias. Para a análise estatística, foram utilizados teste χ^2 , teste *t* de Student e regressão logística binária. **Resultados:** Houve efeito significativo do grupo com RPM em uso profilático de antibióticos sobre a medida do índice de líquido amniótico (ILA) ($p=0,007$), a medida do maior bolsão vertical (MBV) ($p=0,049$), o tempo de uso de antibiótico ($p\leq 0,001$), a proteína C reativa na internação ($p\leq 0,001$), o número de leucócitos na internação ($p=0,007$) e o tempo de internação em unidade terapia intensiva (UTI) neonatal ($p=0,047$). Observou-se associação significativa entre o grupo com RPM em uso profilático de antibióticos e o uso de surfactante durante o período neonatal ($p=0,04$). As pacientes que utilizaram antibióticos profiláticos apresentaram maior prevalência de uso de surfactante (20,0 vs. 8,7%, $p=0,04$). **Conclusão:** Não se observou associação entre uso profilático de antibióticos com presença de resultados perinatais adversos em gestantes com RPM entre 24 e 33 semanas e 6 dias.

Palavras-chave: rotura prematura de membranas; resultados perinatais adversos; antibióticos.

<https://doi.org/10.5327/JBG-0368-1416-20211311121>
Associação entre síndrome do anticorpo antifosfolípide e infertilidade

Emanuelle Fick Bohm¹, Ernesto de Paula Guedes Neto², Stefano Ferreira Moraes¹, Patrícia Setti¹

¹Universidade Católica de Pelotas

²Hospital Moinhos de Vento

Introdução: A síndrome do anticorpo antifosfolípide (SAF) é uma doença sistêmica, autoimune, caracterizada por eventos tromboembólicos, abortos recorrentes de feto morfologicamente normal, desde que excluídas as causas anatômicas, hormonais e cromossômicas (após ou na 10ª semana) e a presença de anticorpos antifosfolípidos (AFLS). A SAF pode ocorrer de forma isolada ou em associação com outras doenças autoimunes. Estudos mostram que a soropositividade dos AFLS, mesmo em casos nos quais a SAF não é diagnosticada, pode comprometer a continuidade da gravidez. Contudo, essa mesma certeza não existe quando se tenta atrelar a SAF à infertilidade. **Objetivo:** revisar na bibliografia a associação entre SAF e infertilidade feminina. **Métodos:**

Foi realizada uma revisão na bibliografia disponível em artigos publicados nos últimos 10 anos (2010–2020) na base de dados do PubMed, com os termos do Medical Subject Headings (MeSH) “infertility” e “antiphospholipid antibodies”. Foram encontrados 25 artigos, dos quais 11 foram excluídos por não estarem adequados ao tema. Os 14 trabalhos restantes foram incluídos, entre estudos metanalíticos e revisões na língua inglesa. **Resultados e conclusão:** Tem-se tentado associar a presença de AFLS à infertilidade. Cerca de 10% dos casais inférteis têm infertilidade inexplicada, e doenças autoimunes como lúpus e SAF são responsáveis por parte desses casos. Os critérios para a classificação de SAF incluem a presença de pelo menos um critério clínico e um critério laboratorial — este último a detecção de AFLS-anticoagulante lúpico (LA) e/ou anticorpo anticardiolipina (aCL) ou anticorpo anti β_2 -glicoproteína I (anti β_2 -GPI) no soro/plasma em duas ou mais ocasiões, separadas por pelo menos 12 semanas. Um dos artigos selecionados, que compilava 31 trabalhos, confirmou a associação entre aCL e infertilidade em 45% deles; 31% confirmaram a associação de infertilidade com LA, e três dos quatro estudos (75%) que envolviam o anti β_2 -GPI mostraram associação entre esse APL e infertilidade. Outros estudos sugerem ainda que AFLS estejam associados à insuficiência ovariana precoce e à reserva ovariana diminuída, responsável por distúrbios de fertilidade. Além disso, a presença de AFLS influi na placentação, ligando-se ao trofoblasto e diminuindo sua capacidade de invasão, associado a efeitos pro-inflamatórios e recrutamento de neutrófilos, o que contribui para a insuficiência placentária que se apresenta como infertilidade (LA e aCL têm sido implicados nos efeitos protrombóticos da SAF). Sendo assim, a presença de AFLS parece ser mais comum em mulheres inférteis em relação ao grupo controle, porém, por elas serem mais frequentemente testadas, há interferência no significado clínico desse achado. Logo, os estudos acerca do assunto são inconclusivos, já que os testes são direcionados a mulheres com clínica sugestiva. Assim, tal relação segue nos campos hipotéticos, ao contrário do aborto e da trombose, que já têm explicações concretas sobre a influência dos AFLS nesses eventos.

Palavras-chave: SAF; anticorpos; infertilidade.

<https://doi.org/10.5327/JBG-0368-1416-20211311122>
Atualizações na conduta do câncer de mama associado à gestação

Artur Bruno Silva Gomes¹, Ivan Nascimento de Oliveira², Maria Karoline Gomes³, Karolina Ramalho⁴, Vanessa Pizzino de Lucca Pizzino⁴, Elizabeth Bacha¹

¹Centro Universitário Tiradentes

²Faculdade Cesmac do Sertão

³Centro Universitário Cesmac

⁴Universidade Anhembi Morumbi

Introdução: Câncer de mama associado à gravidez (CMAG) é o diagnóstico que ocorre durante a gravidez ou no intervalo de um ano pós-parto. Os fatores de risco ainda não são bem compreendidos, pois parece haver aumento transitório do risco após o parto, que pode ser agravado pelo adiamento da gestação e a história familiar de câncer. Na terapêutica procede-se à quimioterapia do segundo mês de gravidez em diante, e as grávidas podem ser submetidas à cirurgia, mas radioterapia, terapia hormonal e anticorpos monoclonais são contraindicados. **Objetivo:** Atualizar as informações sobre a conduta no CMAG. **Metodologia:** Revisão de literatura integrativa, realizada nas bases PubMed, Biblioteca Virtual em Saúde (BVS) e Scientific Electronic Library Online (SciELO), que utilizou como estratégia de busca: “pregnancy” e “breast cancer”, combinados pelo operador AND. Como critério de inclusão, selecionaram-se estudos com versão de cinco anos e sem restrição linguística, enquanto os critérios de exclusão foram artigos que não haviam sido feitos em humanos, duplicatas e relatos de caso. As pesquisas retornaram 436 resultados. Após a interpretação dos títulos e resumos, chegou-se a oito trabalhos. **Resultados:** Avaliações clínico-patológicas de tumores mamários mostram que pacientes com CMAG possuem maior associação a tumorações receptoras de progesterona e estrogênio negativo, de modo que é pertinente ampliar a investigação de CMAG para aprimorar o tratamento. A intervenção durante a gravidez evidenciou aumento da sobrevida geral de 78,6% em comparação com 44,7% para as que não fizeram manejo do câncer. A avaliação requer ser precedida pela ultrassonografia como primeira modalidade após exame clínico para busca de nódulo, seguida de mamografia, no intuito de avaliar a

extensão da doença. Tal circunstância é vital após o tratamento oncológico, pois o aleitamento é seguro, mas em razão dos procedimentos é realizado na mama contralateral. Quanto à conduta cirúrgica, não há diferença em relação às mulheres que não estão grávidas e é baseada nos critérios: aspectos do tumor, interesse da gestante, idade gestacional e *status* genético. A quimioterapia é realizada com dosagem similar à de mulheres que não estão gestando, e a taxa de malformações fetais apresenta valores baixos. As contraindicações são radiação, tratamento endócrino e terapia anti-HER-2, bem como a prematuridade iatrogênica, reduzindo sequelas ao feto. Outro aspecto é a viabilidade de uma concepção, que sugere abordagem multidisciplinar antecipada, com intervalo de dois anos após o tratamento e cinco anos para doença recorrente, sendo a criopreservação de óocitos o método para preservar a fertilidade feminina. **Conclusão:** O CMAG requer uma abordagem holística, que compreenda oncologia, cirurgia, obstetrícia e ginecologia, resguardando a saúde materna-fetal. As técnicas de preservação da fertilidade são indispensáveis ao tratamento gestacional. A intervenção durante a gravidez aumenta a sobrevida geral, ao contrário da prematuridade iatrogênica; cirurgia e quimioterapia mostram-se seguras, e o aleitamento é possível.

Palavras-chave: avanços; câncer de mama; gravidez.

<https://doi.org/10.5327/JBG-0368-1416-20211311123>
Avaliação da assistência pré-natal segundo indicadores do programa de humanização do pré-natal e nascimento

Carla Vaichulonis¹, Guilherme Schroder Stepic², Jean Carl Silva², Rodrigo Ribeiro e Silva², Antônia Aparecida Deluca de Oliveira¹, Carla Beatriz Pimentel Cesar Hoffmann¹

¹Maternidade Darcy Vargas

²Universidade da Região de Joinville

Introdução: A assistência pré-natal (PN) é um dos pilares do cuidado à saúde materno-infantil, cuja relevância para a redução da morbimortalidade dessa população já se encontra estabelecida. A ausência ou inadequação da assistência durante o período PN pode trazer graves consequências para a saúde da mãe e do feto. Segundo a Organização Mundial da Saúde, calcula-se que, em 2015, 303 mil mulheres morreram de causas evitáveis inerentes à gravidez, 2,7 milhões de bebês morreram no período neonatal e 2,6 milhões de fetos eram natimortos. No Brasil, entre 1990 e 2015, houve queda na razão de mortalidade materna de 141 para 60 mortes a cada 100 mil vivos. Essa queda ocorreu em virtude de avanços significativos nas políticas de saúde, entre eles a implantação do Sistema Único de Saúde (SUS) e das políticas de saúde materno-fetal associadas a ele. **Objetivo:** Avaliar a assistência PN prestada a gestantes de baixo risco usuárias do SUS da cidade de Joinville. **Métodos:** Trata-se de um estudo observacional transversal realizado de março de 2018 a fevereiro de 2019, mediante entrevista e análise do Cartão da Gestante de puérperas maiores de 18 anos, procedentes de Joinville, que realizaram o PN no SUS, sendo excluídas as puérperas desistentes. Avaliou-se a assistência PN por critérios preconizados pelo Programa de Humanização do Pré-Natal e Nascimento. **Resultados e conclusão:** Foram entrevistadas 683 puérperas. Os critérios com maiores índices de adequação foram acessibilidade (99,6%), início precoce do PN (92,7%) e realização de seis ou mais consultas (87,15%). Os critérios que apresentaram as menores taxas de adequação foram o conjunto de orientações (17,7%) e os exames do terceiro e primeiro trimestre (42,5% e 63,5%, respectivamente). Conclui-se que a assistência PN realizada pelo SUS da cidade de Joinville, não obstante a acessibilidade praticamente universal, o início precoce e a prevalência de puérperas com mais de seis consultas, demonstrou declínio acentuado na análise dos indicadores preconizados.

Palavras-chave: avaliação em saúde; saúde materno-infantil; cuidado pré-natal.

<https://doi.org/10.5327/JBG-0368-1416-20211311124>
Avaliação da prevalência de COVID-19 em gestantes com síndrome gripal

Renato Augusto Moreira de Sá¹, Mariane Dias Barbeitas¹, Sylvania Bittencourt Santos¹, Bruno Wunder de Alencar¹, José Maria Andrade Lopes¹, Maria Elisabeth Lopes Moreira¹

¹Perinatal, Rede D'Or São Luiz

Introdução: A maioria das mulheres grávidas infectadas com SARS-CoV-2 será assintomática. A maior parte das mulheres sintomáticas apresenta apenas sintomas leves ou moderados de resfriado/ gripe. Os sintomas mais comuns de COVID-19 em mulheres grávidas são tosse e febre. Os menos frequentes são dispnéia, mialgia, perda de paladar e diarreia. **Objetivo:** Avaliar a prevalência de COVID-19 em grupo de gestantes sintomáticas. **Métodos:** Foram selecionadas todas as gestantes atendidas na emergência de duas maternidades localizadas na zona sul e na zona oeste da cidade do Rio de Janeiro, que apresentaram diagnóstico compatível com síndrome gripal (CID J11) ou síndrome respiratória aguda grave (SRAG) (CID U04.9) em um período de um ano, de março de 2020 a março de 2021. Todas foram submetidas a coleta de amostra de nasofaringe para pesquisa de reação em cadeia da polimerase (PCR) para SARS-CoV-2. **Resultados:** Foram recrutadas 640 fichas de atendimento de gestantes com síndrome gripal e/ou SRAG. Testaram positivo para COVID-19 42% (n=262 gestantes). A prevalência foi maior no grupo de gestantes da zona oeste do Rio de Janeiro (43%, n=117/408) do que no da zona sul (37%, n=85/232). **Conclusão:** A testagem em massa das gestantes seria a conduta ideal para conhecermos a real prevalência da COVID-19 em gestantes em nossa população. Os testes para vírus respiratórios diferentes do SARS-CoV-2 devem ser orientados pela epidemiologia atual, uma vez que, mesmo em período de pandemia, a maioria das síndromes gripais em gestantes não estão diretamente relacionadas ao SARS-CoV-2. Esses resultados correspondem a resultados preliminares do estudo "Rede de pesquisa em SARS-CoV-2/ COVID-19 na assistência perinatal".

Palavras-chave: infecções por coronavírus; síndrome respiratória aguda grave; resfriado comum; complicações infecciosas na gravidez.

<https://doi.org/10.5327/JBG-0368-1416-20211311125>
Avaliação do conhecimento materno acerca da amamentação em maternidade pública do Piauí

Lia Cruz Vaz da Costa Damásio¹, Isadora Maria de Carvalho Marques¹, Marília Francisca da Silva Pereira¹, Victória Maria Luz Borges¹, Flávio Luis dos Santos Sousa¹

¹Universidade Federal do Piauí

Introdução: O ato de amamentar envolve interações entre o binômio materno-infantil, repercutindo em benefícios que ultrapassam os aspectos dietéticos e nutricionais. Contemplando uma estratégia natural de vínculo, afeto e proteção para criança, representa, também, uma estratégia econômica e eficaz de redução de morbimortalidade infantil e materna. **Objetivo:** Identificar o conhecimento materno, em enfermagem puerperal de maternidade estadual do Piauí, sobre o processo de amamentação, avaliando o nível socioeconômico e o suporte pré-natal recebido, a fim de estabelecer correlação entre esses fatores e o grau de instrução sobre o tema. **Métodos:** Trata-se de um estudo observacional, analítico, transversal e prospectivo. Foi realizado na maternidade Dona Evangelina Rosa em Teresina/Piauí. Obteve-se uma amostra não probabilística, consecutiva, de todas as mulheres que tiveram parto vaginal ou cesáreo assistidos pela instituição. Foi utilizado um formulário estruturado, elaborado pelos pesquisadores, acerca de aspectos relacionados à amamentação, como orientação sobre o aleitamento materno durante o pré-natal e conhecimento atual sobre a técnica de amamentação. Os dados coletados foram inseridos em um banco de dados e analisados por meio de testes comparativos (teste *t* de Student) e correlacionais (teste de correlação de Pearson). **Resultados:** Neste estudo, foram selecionadas 120 mulheres com idade entre 15 e 35 anos. Quanto à escolaridade, 34% delas apresentavam ensino médio completo. Em relação à experiência com aleitamento materno (AM), 58% responderam que possuíam algum tipo de experiência. A maioria (63%) obteve informações a respeito de orientações relativas ao AM durante a gestação. Em relação à forma com que adquiriram essas informações, 51% afirmaram que foi durante a assistência pré-natal, por meio de orientações médicas ou da equipe de enfermagem; outros recursos também citados foram leitura e comunicação social (18%). Além disso, 82% das mulheres responderam que o período adequado para AM é de seis meses. Afirmaram que as mamas devem ser lavadas com sabonete antes de todas as mamadas 68% e 73% disseram que a mama deve ser completamente esvaziada antes de se ofertar a outra.

Palavras-chave: aleitamento materno; maternidade saúde; materno-infantil.

<https://doi.org/10.5327/JBG-0368-1416-20211311126>
Avaliação do conhecimento sobre pré-eclâmpsia de alunos de Medicina na metodologia ativa: resultado parcial

Natália Gatti Hirata¹, Thaís Alquezar Facca¹, Eduardo Augusto Brosco Famá¹, Gianna Mastroianni Kirsztajn²

¹Universidade Municipal de São Caetano do Sul

²Universidade Federal de São Paulo

Introdução: A pré-eclâmpsia é uma das principais causas de morbimortalidade materna e fetal no Brasil e no mundo. O adequado acompanhamento médico durante a gestação pode contribuir para a identificação de fatores de risco, prevenção, detecção precoce e manejo dessa desordem. O conhecimento adquirido pelo aluno de Medicina sobre pré-eclâmpsia durante a graduação pode ter influência no atendimento à gestante após a sua formação. **Objetivo:** Avaliar o conhecimento sobre pré-eclâmpsia de alunos do curso de Medicina com metodologia ativa. **Métodos:** Estudo tipo transversal quantitativo, realizado por meio da aplicação de questionários *on-line* com 10 questões de múltipla escolha sobre pré-eclâmpsia a alunos do primeiro ao sexto anos de Medicina de uma universidade particular com metodologia ativa e curso semestral, no período de setembro de 2020 a janeiro de 2021. **Resultados e conclusão:** Do total de 336 alunos participantes, 173 cursavam anos de ciclo básico (42,2% do primeiro ano e 57,8% do segundo), 139 cursavam o ciclo clínico (61,9% do terceiro ano e 38,1% do quarto) e 24 eram alunos do internato (75% no quinto ano e 25% no sexto). Das 3.360 respostas coletadas, apenas 40,2% estavam corretas. A questão de menor porcentagem de acerto abordou fatores de risco para pré-eclâmpsia, com apenas 19,3% de correção, principalmente no segundo, terceiro, quarto e décimo primeiro semestres. A segunda questão com menos acertos abordou as definições das síndromes hipertensivas na gestação. A questão com maior porcentagem de acerto foi a de número 10, que abordou pré-eclâmpsia grave, com 63,4% de acertos. Alunos dos anos do ciclo básico obtiveram menores porcentagens de acertos (primeiro ano 36,3% e segundo 34%) quando comparados aos dos demais anos do ciclo clínico (terceiro, 48,8%, e quarto, 40,9%) e do internato (quinto, 46,1%, e sexto, 45%). As etapas com melhor desempenho no questionário foram a 11 (55% de acerto) e a 5 (53,3%). Em suma, o conhecimento sobre pré-eclâmpsia de alunos de Medicina na metodologia ativa parece ter lacunas que podem estar relacionadas à abordagem dessa desordem ao longo do curso, principalmente com relação à identificação de fatores de risco e definições das síndromes hipertensivas na gestação. No entanto, mais estudos são necessários para melhor avaliação da qualidade do ensino do curso de Medicina na metodologia ativa e suas possíveis influências em longo prazo no manejo da pré-eclâmpsia.

Palavras-chave: *pré-eclâmpsia; complicações na gravidez; aprendizagem baseada em problemas; educação médica.*

<https://doi.org/10.5327/JBG-0368-1416-20211311127>
Avaliação dos desfechos perinatais adversos relacionados a obesidade materna prévia e ganho de peso excessivo na gestação

Antonia Aparecida Deluca de Oliveira¹, Rodrigo Ribeiro e Silva², Tassiana Cristina Martins Grabovskii², Leonardo Souza de Carvalho³, Carla Christina Renzo², Jean Carl Silva²

¹Maternidade Darcy Vargas

²Universidade da Região de Joinville

³Hospital Dona Helena

Introdução: A gestação é um período de grandes transformações para as mulheres, que é dinâmico nos seus aspectos fisiológicos, metabólicos e/ou nutricionais. Nesse sentido, em razão da condição nutricional materna pré-gestacional e do ganho de peso durante a gestação, os desfechos maternos e neonatais podem ser diversos. **Objetivo:** Avaliar os desfechos perinatais adversos relacionados a obesidade prévia e ganho de peso excessivo materno. **Métodos:** Trata-se de um estudo observacional, analítico e transversal, realizado no período de agosto a dezembro de 2020. A amostra foi composta de puérperas maiores de 18 anos. Os desfechos primários avaliados foram via de parto, diabetes *mellitus* gestacional (DMG), doença hipertensiva da gestação (DHEG) e recém-nascidos grandes para a idade gestacional (GIG).

As puérperas foram divididas em quatro grupos no que se refere à obesidade pré-gestacional (índice de massa corporal ≥ 30) e ao ganho de peso excessivo na gestação. No cálculo de razão de chance (RC), utilizou-se o intervalo de confiança (IC) de 95%, ajustando-se os fatores de confusão: idade, cesariana prévia, tabagismo, alcoolismo e outras drogas. **Resultados:** As puérperas foram classificadas em grupo 1 (controle) — não obesas com ganho de peso não excessivo ($n=767/45,9\%$), grupo 2 — obesas com ganho de peso não excessivo ($n=192/11,5\%$), grupo 3 — não obesas com ganho de peso excessivo ($n=521/31,2\%$) e grupo 4 — obesas com ganho de peso excessivo ($n=190/11,3\%$). Observou-se que a via de parto não sofreu influência dos parâmetros analisados. As chances foram significativas de DMG nos grupos 2, com RC de 3,5 (IC95% 2,5–5,1), e grupo 4, com RC de 1,9 (IC95% 1,3–2,9), de DHEG com RC de 2,1 (IC 95% 1,2–3,7), de 1,9 (IC95% 1,2–3,0) e de 3,6 (IC95% 2,2–5,9) e recém-nascidos GIG com RC de 1,9 (IC95% 1,2–3,1), de 2,5 (IC95% 1,8–3,5) e de 2,4 (IC95% 1,6–3,8) nos grupos 2, 3 e 4, respectivamente. **Conclusão:** A via de parto não foi influenciada pela obesidade ou ganho de peso excessivo. A chance de DMG foi maior nos grupos 2 e 4, enquanto a chance de DHEG e recém-nascidos GIG foi maior nos três grupos analisados.

Palavras-chave: *obesidade materna prévia; ganho de peso na gestação; desfechos perinatais.*

<https://doi.org/10.5327/JBG-0368-1416-20211311128>
Avaliação longitudinal dos níveis plasmáticos de leucotrieno B4, lipoxina A4 e resolvína D1 em gestantes com fatores de risco para pré-eclâmpsia

Luiza Oliveira Perucci¹, Patrícia Gonçalves Teixeira², Eura Martins Lage², Alexandre Simões Barbosa², André Talvani¹, Luci Maria SantaAna Dusse²

¹Universidade Federal de Ouro Preto

²Universidade Federal de Minas Gerais

Introdução: Sabe-se que a inflamação materna sistêmica excessiva está envolvida nas alterações fisiopatológicas da pré-eclâmpsia (PE). Os ácidos graxos poli-insaturados ômega-3 e ômega-6 podem ser convertidos endogenamente em mediadores com atividades pró-inflamatórias (por exemplo, leucotrieno B4 — LTB4) ou anti-inflamatórias/ pró-resolutivas (por exemplo, lipoxina A4 — LXA4 — e resolvína D1 — RvD1). Recentemente, foi relatado um desbalanço nos níveis de LTB4 e LXA4 ao longo da gestação em mulheres que desenvolveram PE. Até o momento, nenhum estudo demonstrou os níveis de RvD1 nesse contexto. Além disso, permanece obscura a produção relativa desses mediadores, bem como o seu papel na resposta inflamatória envolvida na fisiopatologia da PE. **Objetivo:** Comparar os níveis plasmáticos de LTB4, LXA4 e RvD1, bem como as razões entre os mediadores lipídicos pró-resolutivos (LXA4 e RvD1) e pró-inflamatório (LTB4) em gestantes com fatores de risco estabelecidos para PE que desenvolveram ou não essa condição clínica. **Métodos:** Os mediadores lipídicos foram dosados no plasma por ensaios imunoenzimáticos em três intervalos gestacionais (12–19, 20–29 e 30–34 semanas) em mulheres que desenvolveram PE ($N=11$) e que permaneceram normotensas durante a gestação ($N=7$). **Resultados:** Houve uma tendência de níveis aumentados de LTB4 ao longo da gestação em mulheres que desenvolveram PE, a qual foi significativa em 30–34 semanas. Os níveis de LXA4 também tenderam a ser maiores nas gestantes que desenvolveram PE, mas não foi detectada diferença significativa entre os grupos de gestantes em nenhum período gestacional avaliado. As grávidas com PE apresentaram níveis menores de RvD1 e menor razão RvD1/LTB4 no período de 30–34 semanas quando comparadas às gestantes normotensas. Por outro lado, os níveis de RvD1 foram maiores no intervalo de 12–19 semanas nas gestantes que desenvolveram PE. Quando ambos os grupos de gestantes foram avaliados em conjunto, observaram-se níveis maiores de LXA4 e RvD1 no período de 30–34 semanas quando comparado ao de 20–29 semanas. Além disso, foi detectada uma interação entre o desfecho gestacional (gravidez com PE ou normotensa) e o período gestacional apenas para a RvD1. **Conclusão:** O desequilíbrio entre os níveis de LTB4, LXA4 e RvD1 nesse grupo de gestantes que desenvolveram PE é consistente com a inflamação excessiva que está associada à fisiopatologia da doença. Os dados deste estudo destacam o potencial dos mediadores lipídicos avaliados como biomarcadores para o

desenvolvimento da PE. No entanto, estudos longitudinais futuros são necessários para confirmar esses achados.

Palavras-chave: *pré-eclâmpsia; leucotrieno B4; lipoxina A4; resolvina D1; estudo longitudinal.*

<https://doi.org/10.5327/JBG-0368-1416-20211311129>
Benefícios provenientes da prática de exercícios físicos durante a gestação e sua repercussão no trabalho de parto normal

Amanda Silva Florentino¹, Matheus Silva Neves dos Santos², Priscilla Rocha Araujo Nader¹, Rubens José Loureiro¹

¹Escola Superior de Ciências da Santa Casa de Misericórdia de Vitória

²Universidade Norte do Paraná

Introdução: O exercício físico é uma atividade regular que melhora a saúde e o condicionamento físico e gera aumento na qualidade de vida. Essa prática é importante para gestantes porque elas estão em uma fase de constantes mudanças físicas e anatômicas. Sendo assim, é recomendada de forma moderada quando não há contraindicações, configurando-se como uma modalidade segura para a mãe e o feto e possibilitando uma série de efeitos positivos. **Objetivo:** Descrever os principais benefícios provenientes da prática de exercícios físicos durante a gestação e seus efeitos no trabalho de parto normal. **Métodos:** Trata-se de uma revisão integrativa realizada na base de dados Biblioteca Virtual em Saúde durante o mês de abril de 2021. Para a busca, utilizaram-se os descritores: “exercício físico” AND “gravidez” AND “trabalho de parto”. Foram selecionados artigos disponibilizados em texto completo e publicados entre dezembro de 2012 e maio de 2018. A princípio, foram identificados 127 trabalhos, e após a aplicação dos critérios de inclusão, restaram 56 artigos, dos quais seis compuseram a amostra final. **Resultados e conclusão:** Percebe-se que a prática regular de atividades físicas reduz a ocorrência de incontinência urinária, o ganho excessivo de peso materno, a intensidade da lombalgia e os episódios de edema. Outrossim, a adesão ao exercício físico aumenta o índice de líquido amniótico, além de melhorar o crescimento feto-placentário, colaborando para o bem-estar fetal. Na mãe, os efeitos também são positivos no que se refere à diminuição de chances de incidência de diabetes gestacional e hipertensão arterial sistêmica. Além disso, há a redução das chances de parto prematuro e tem-se a possibilidade de fortalecimento da musculatura pélvica e aumento da flexibilidade dos ligamentos do local, que favorecem a dilatação do colo uterino e o menor esforço no momento do parto, assim como a diminuição da dor. Diante dos benefícios procedentes da prática de atividades físicas regulares, mostra-se necessário que os componentes da equipe multidisciplinar promovam ações que incentivem a prática de exercícios de forma moderada durante a gestação, com a finalidade de potencializar a qualidade de vida e o bem-estar. Sendo assim, esses profissionais devem ter uma visão integral das gestantes para promoverem a saúde e prevenirem o surgimento de doenças crônicas como a diabetes gestacional e a hipertensão arterial sistêmica, principalmente nas mulheres portadoras de fatores de risco para o desenvolvimento dessas patologias.

Palavras-chave: *exercício físico; gravidez; trabalho de parto.*

<https://doi.org/10.5327/JBG-0368-1416-20211311130>
Características das gestantes e puérperas com COVID-19 em um município do Nordeste do Brasil

Ingrid Iana Fernandes Medeiros¹, Ricardo Ney Oliveira Cobucci¹, Vivianne Fernandes de Medeiros², David Franciole de Oliveira Silva¹, Dominique Pordeus Araújo¹, Maria Leticia de Lima Machado¹

¹Universidade Federal do Rio Grande do Norte

²Maternidade Divino Amor

Introdução: O sistema de vigilância de síndromes respiratórias agudas do Ministério da Saúde brasileiro registrou, até junho de 2020, que 978 gestantes e puérperas foram diagnosticadas com COVID-19 e, delas, 124 faleceram. Entretanto, são raros na literatura estudos que apresentam dados sobre essa população no Brasil. **Objetivo:** Apresentar características demográficas e clínicas de mulheres comprovadamente infectadas pelo novo coronavírus (SARS-CoV-2) na gravidez e no puerpério. **Metodologia:** Estudo

transversal realizado na maternidade pública de Parnamirim, Rio Grande do Norte. Por meio dos dados disponíveis no sistema de vigilância epidemiológica e-SUS, identificamos gestantes e puérperas moradoras do município com reação em cadeia da polimerase (PCR) reagente para SARS-CoV-2. As variáveis demográficas coletadas do sistema de notificação disponível no hospital foram idade, paridade e idade gestacional. Além disso, foram recuperados como dados clínicos: temperatura, saturação de oxigênio em ar ambiente, sintomas e comorbidades. A análise estatística descritiva foi realizada no programa PSPP. **Resultados e conclusão:** Foram incluídas 18 gestantes e duas puérperas, todas com infecção confirmada por PCR. A idade média foi de 28,5 anos, 75% estavam no segundo e terceiro trimestres da gravidez, com idade gestacional média de 20 semanas, 80% tiveram ao menos um parto prévio e os sintomas mais comuns foram febre, tosse e dor de garganta, sem comprometimento da saturação de oxigênio e sem comorbidades associadas na maioria. As características descritas no presente estudo foram similares às encontradas em diferentes cidades pelo mundo, o que confirma que essa população apresenta alta probabilidade de evoluir sem complicações, desde que respeite o isolamento social e receba orientações para tratar apenas os sintomas, como é observado nos estudos com mulheres adultas fora da gravidez e puerpério.

Palavras-chave: *gravidez; puerpério; coronavírus.*

<https://doi.org/10.5327/JBG-0368-1416-20211311131>
Carcinoma de colo uterino em gestante

Mariana Schmidt Vieira¹, Amanda Roepke Tiedje¹, Vitor Leonardo Nandi¹, Bianca Ruschel Hillmann¹, Luiz Fernando Sommacal¹, Alberto Trapani Junior¹

¹Hospital Universitário Polydoro Ernani de São Thiago, Universidade Federal de Santa Catarina

Introdução: A neoplasia de colo uterino (NCU) é uma das neoplasias mais comuns na gestação (0,8–1,5/10.000 nascimentos), e a principal forma de diagnóstico é o rastreamento citológico. A NCU na gestação demanda uma complexa avaliação, que deve considerar idade gestacional (IG), interrupção ou seguimento da gestação, atraso no início do tratamento, via de parto e tipo de tratamento. **Descrição do caso:** V.S., 32 anos, primigesta, IG de 10 semanas, sem comorbidades prévias, sexarca aos 18 anos, uso de anti-concepcional oral combinado por 10 anos. Realizou colpocitologia oncológica e foi encaminhada ao serviço de patologia cervical após biópsia de colo uterino com resultado de carcinoma de células escamosas microinvasivo. À colposcopia, observou-se zona de transformação anormal grau maior ocupando os quatro quadrantes do colo uterino com atipia vascular discreta, iodo negativo. Ao toque vaginal (TV), útero compatível com 10 semanas de gestação. Ausência de linfonodomegalias. Paciente prosseguiu seguimento no pré-natal e no ambulatório de patologia cervical e realizou cesariana eletiva com 39 semanas. Noventa dias após a cesariana, à colposcopia, observou-se colo uterino com extensa área de epitélio acetobranco denso com atípias vasculares e sangramento de contato, com propagação desse epitélio para o terço superior da vagina, iodo negativo. Ao TV, colo uterino endurecido, 3 cm. Nova biópsia confirmou carcinoma de células escamosas invasivo, moderadamente diferenciado. Foram realizadas tomografias de tórax, abdômen e ressonância da pelve, que mostraram estadiamento IIA. A paciente foi encaminhada ao serviço de oncologia para quimioterapia e radioterapia, onde segue em acompanhamento. **Conclusão:** A colposcopia é um procedimento que requer habilidade quando executado em gestantes. Lesões precursoras da NCU devem ter manejo conservador durante a gravidez pelo baixo risco de progressão para lesão invasora. O tratamento da NCU invasora depende do estadiamento, da idade gestacional e do desejo da paciente. No 1º trimestre, sendo uma neoplasia operável, pode-se optar pela cirurgia de Wertheim-Meigs com feto *in situ*. Nos casos inoperáveis, radioterapia seguida de esvaziamento uterino. Do 2º trimestre em diante, a tendência é aguardar a maturidade fetal, interromper a gestação por parto cesáreo e realizar o tratamento. Até o estágio IA2, o parto vaginal não altera o prognóstico materno. A cesariana é indicada do estágio IB1 em diante, pelo aumento do risco de laceração grave e hemorragia de difícil controle. O manejo da NCU em gestantes é desafiador, haja vista a gravidade da doença e as implicações

éticas relacionadas. Enfatiza-se a importância do rastreamento de todas as gestantes com 25 anos ou mais no início do pré-natal.

Palavras-chave: neoplasia intraepitelial cervical; neoplasias do colo do útero; gravidez de alto risco; obstetria.

<https://doi.org/10.5327/JBG-0368-1416-20211311132>

Cerclagem pré-concepcional: relato de caso

Aline Fernanda Nascimento¹, Giani Renata Cantarani¹,
Eduarda Rodrigues de Toledo¹, Ailton Augustinho Marchi¹,
Rebeca Otani Pereira Resende¹

¹Hospital Municipal Universitário de Taubaté

Introdução: A incompetência istmocervical (IIC) denota falha no sistema oclusivo do orifício interno cervical, podendo culminar em esvaecimento e cérvico-dilatação precoce, sendo causa de abortamento tardio ou parto pré-termo. O diagnóstico pode ser realizado durante o período gestacional ou não, avaliando-se antecedentes obstétricos como abortamento de repetição, prematuridade e neomortalidade. A importância do diagnóstico da IIC está no estabelecimento do tratamento precoce, que consiste na cerclagem istmocervical a tempo de evitar perdas gestacionais. O caso relatado é de uma paciente com histórico de abortamentos tardios de repetição que foi submetida a tentativa de cerclagem pela técnica de McDonald sem sucesso, de modo que foi proposta a cerclagem pré-concepcional pela técnica de Shirodkar. **Relato de caso:** Paciente de 28 anos, com histórico de abortamento tardio de repetição. Primeira e segunda gestações resultaram em abortamento com 18 e 22 semanas, respectivamente. Na 2ª gestação, realizou-se ultrassonografia que evidenciou sinais de dilatação do orifício interno e protusão de bolsa. Na 3ª gestação, a paciente foi submetida à cerclagem de McDonalds, evoluindo após o procedimento com colo pérvio e expulsão fetal com 20 semanas. Na 4ª gestação, foi submetida a pessar, evoluindo em seguida com achado ecográfico de IIC. Fez-se nova tentativa de cerclagem ao se retirar o pessar, sem sucesso, com expulsão fetal. Optou-se pela realização de cerclagem pela técnica de Shirodkar, pré-concepcional. Foram realizadas secção em cunha ao nível da transição do colo com a cúpula vaginal posterior, secção em cunha ao nível da transição do colo com a cúpula vaginal anterior. Transfixou-se fita cardíaca com *mixer* 90 às 3h póstero-anterior e às 9h anteroposterior e no posterior em cérvix. Após nove meses, a paciente apresentou gestação de sucesso, com parto a termo. **Conclusão:** A IIC possui prevalência de 1% e risco para desfecho gestacional desfavorável. Existem duas técnicas de cerclagem uterina conhecidas, McDonald e Shirodkar. Ambas dão-se por via vaginal e são consideradas mais vantajosas por serem menos invasivas e terem tempo cirúrgico e hospitalização curtos. Uma técnica consiste em passar a fita através de toda a circunferência do colo do útero, conforme descrito por Shirodkar. Na outra, a fita é colocada em de um série de pequenos passos ao redor do colo do útero, como “bolsa de tabaco”, conforme descrito por McDonald. Embora haja pouco significado estatístico entre as técnicas, acredita-se que as poucas, mas profundas passagens da fita no colo uterino resultam em melhor aderência, menor chance de deslocamento, maior resistência à dilatação e menor risco de lacerações do colo do útero. Na técnica de Shirodkar, a vantagem é preservar o resíduo cervical satisfatório. Başbuğ et al. aplicaram essa técnica em todos os pacientes, e em comparação com o procedimento de McDonald ela apresentou maior resíduo cervical e melhor suporte do tecido cervical. Portanto, ambas as técnicas possuem indicações, a depender da história obstétrica da paciente.

Palavras-chave: abortamento; Shirodkar; cerclagem.

<https://doi.org/10.5327/JBG-0368-1416-20211311133>

Cisto de úracó infectado em puérpera

Vitor Leonardo Nandi¹, Amanda Roepke Tiedje¹,
Mariana Schmidt Vieira¹, Gabriela Effting Crema¹,
Roxana Knobel¹, Alberto Trapani Junior¹

¹Hospital Universitário Polydoro Ernani de São Thiago,
Universidade Federal de Santa Catarina

Introdução: O úracó é um remanescente embrionário obliterado, que se estende do ápice vesical à cicatriz umbilical. Cerca de 30% dos adultos

possuem úracó com lúmen e, quando alguma extremidade dessa estrutura está obliterada, há acúmulo de fluido capaz de formar cistos, cujo quadro clínico é inespecífico. Neoplasias podem simular esses cistos, motivo pelo qual eles devem ser ressecados. **Relato de caso:** Puérpera, 21 anos, G4P4, hígida, evoluiu no 3º dia de puerpério com disúria. Procurou a unidade de saúde no 11º dia, onde recebeu cefalexina para tratamento de infecção do trato urinário (ITU), sem melhora. Evoluiu com dor abdominal em hipogástrico, febre e persistência de disúria. Na admissão da emergência obstétrica, apresentou útero involuído, lóquios fisiológicos, ausência de peritonite, sinal de Giordano ausente. Ultrassonografia pélvica mostrou parede vesical posterior espessa e irregular, massa heterogênea acometendo parede anterior e superior da bexiga, com conteúdo líquido complexo, medindo 8 x 7 cm, que sugeria hematoma ou abscesso. Hemograma evidenciou leucocitose sem desvio e anemia. Foram iniciados clindamicina e gentamicina e indicou-se laparotomia exploradora. Na cirurgia, foi identificado abscesso em recesso vesicouterino. Durante ressecção da cápsula, concluiu-se que se tratava de cisto infectado de úracó. Paciente evoluiu com melhora e recebeu alta hospitalar. Laudo anatomopatológico apresentou cisto com parede de tecido conjuntivo, intenso infiltrado inflamatório e ausência de neoplasia. **Conclusão:** O cisto de úracó geralmente é descoberto ao acaso em exames de imagem de abdômen e pelve por infecções ou tumores, assim como no caso da paciente relatada. A ultrassonografia é citada como importante método diagnóstico em razão do fácil acesso, da ausência de radiação e de grande parte do úracó ser próximo à parede abdominal, facilitando sua visualização. Tomografia computadorizada e ressonância nuclear magnética podem ser úteis. A sintomatologia é inespecífica, com dor periumbilical e/ou hipogástrica, febre, náuseas, ITU e leucocitose. A paciente do caso em questão cursou com dor em hipogástrico e disúria com exame físico abdominal inespecífico, sendo inicialmente tratada para ITU. Oitenta por cento dos cistos são infectados por *Staphylococcus aureus* e podem cursar com eritema periumbilical e fístulas. O adenocarcinoma de úracó, em 85% das vezes, é do tipo mucinoso e pode facilmente ser confundido com um cisto. Atualmente, recomenda-se a ressecção cirúrgica eletiva de cistos de úracó pelo risco de neoplasia e de infecção.

Palavras-chave: cisto do úracó; obstetria; período pós-parto.

<https://doi.org/10.5327/JBG-0368-1416-20211311134>

Cistoadenoma mucinoso de ovário na gestação: relato de caso

Lara de Siquera Rodrigues¹, Bianca do Carmo Schorr¹,
Leandro Teixeira Abreu¹, Andre Luiz Clemente Beralto¹,
Isabella Soares da Costa Dos Santos¹

¹Hospital da Mulher Heloneida Studart

Introdução: Tumores ovarianos são raros na gestação e geralmente são benignos, encontrados em estádios precoces e assintomáticos. De forma geral, a presença do tumor não afeta o curso da gestação, e o manejo deve ser individualizado, levando em conta fatores obstétricos e clínicos. O diagnóstico costuma ocorrer no primeiro trimestre e considera história clínica, exames de imagem e marcadores tumorais, sendo o diagnóstico definitivo confirmado após estudo histopatológico da peça. **Relato de caso:** T.C.V.Q., 23 anos, primigesta, hígida, encaminhada ao pré-natal de alto risco com 35 semanas de idade gestacional em decorrência de massa anexial com surgimento e crescimento durante a gestação, causando dor abdominal e dispnéia. A ultrassonografia mostrou massa mista multicística medindo 82x45 centímetros (cm), ocupando a cavidade abdominopélvica à direita, de contornos mal definidos, com imagens ecogênicas de aspecto sólido sem fluxo ao *doppler*, sugerindo cistoadenoma mucinoso. Marcadores tumorais negativos. Foi programada a interrupção da gestação, em conjunto com a abordagem cirúrgica da massa anexial, para 37 semanas de idade gestacional. A paciente estava assintomática, não apresentando limitação respiratória ou de suas atividades. Realizou-se cesariana, com nascimento de feto vivo e ooforectomia à direita, com exêrese de massa anexial medindo cerca de 80 cm. Após 30 dias, a paciente retorna em consulta de revisão, sem queixas. Laudo do exame anatomopatológico mostra ovário cístico, medindo 40x30x16 cm e pesando 8900 gramas, com vascularização evidente e diagnóstico de cistoadenoma mucinoso. Paciente segue em acompanhamento ambulatorial. **Conclusão:** Tumores ovarianos *borderline*

compreendem os tipos histológicos seroso, mucinoso, endometriode, de células claras e células transicionais. Os tipos mais frequentes são o seroso (63%) e o mucinoso (37%). A ocorrência desse tipo de tumor durante a gestação é um evento incomum, e quando é encontrado geralmente é benigno e em estágio precoce, limitado aos ovários. A apresentação clínica difere dos demais tipos de neoplasias ovarianas pelo rápido crescimento, pois atinge grande volume. Esses tumores tendem a ser assintomáticos e a não interferir no curso da gestação. A maioria dos diagnósticos ocorre no primeiro trimestre, durante a realização de exames de imagem de rotina. Grande parte das massas encontradas nos estágios iniciais da gestação desaparecem. O diagnóstico envolve achados clínicos, exames de imagem e dosagem de marcadores tumorais. O diagnóstico definitivo é feito por meio de estudo histopatológico da peça. As taxas de mortalidade são baixas e, em mulheres com menos de 40 anos, o potencial de malignidade costuma ser baixo. O manejo deve ser individualizado e levar em conta aspectos obstétricos, clínicos e o desejo de gestar da paciente. Como a paciente em questão era jovem, hígida e desejava preservar a fertilidade, a abordagem foi conservadora, sendo realizada cesariana e ooforectomia unilateral.

Palavras-chave: tumor ovariano; gestação; massa anexial.

<https://doi.org/10.5327/JBG-0368-1416-20211311135>

Comparação dos resultados gestacionais entre pacientes com síndrome antifosfolípídica trombótica e gestantes com trombose arterial sem síndrome antifosfolípídica

Priscila Guyt Rebelo¹, Marcela Ignacchiti Lacerda¹, Flávia Cunha dos Santos¹, Nilson Ramires de Jesús¹, Guilherme Ribeiro Ramires de Jesús¹

¹Universidade do Estado do Rio de Janeiro

Introdução: Durante a gravidez, as mulheres têm aumentado de quatro a cinco vezes o risco de trombose, em comparação com quando não estão grávidas. Oitenta por cento de trombozes na gravidez ocorrem nas veias e aproximadamente 20% nas artérias, sendo estas incomuns na gravidez, mas passíveis de ter consequências devastadoras. Entre as pacientes que apresentam trombose arterial e/ou venosa recorrentes, recomenda-se a pesquisa de anticorpos antifosfolípidos (aPL) como anticorpo anticardiolipina, anticoagulante lúpico, antibeta2-glicoproteína I para o diagnóstico da síndrome antifosfolípídica (SAF). **Objetivo:** Comparar os resultados gestacionais de pacientes que apresentaram trombose arterial sem aPL com pacientes com SAF com história de trombose arterial. **Materiais e métodos:** Estudo de coorte com gestantes acompanhadas em um pré-natal de alto risco que apresentaram trombose arterial. As pacientes foram divididas em dois grupos: o primeiro consistiu em gestantes que apresentaram trombose arterial com pesquisa para SAF negativa; e o segundo em pacientes com SAF. A coleta de dados foi feita nos prontuários, por meio de um questionário redigido pelos próprios autores. **Resultados e conclusão:** Vinte e nove pacientes com trombose arterial foram incluídas no presente estudo, das quais 15 com história de trombose, 14 com aPL positivo, confirmando o diagnóstico de SAF (grupo 1), e 15 com aPL negativos (grupo 2). O grupo 1 tinha história obstétrica desfavorável em comparação com o grupo 2 (passado de um natimorto e 13 abortos e na gestação atual um óbito fetal *versus* ausência de óbitos fetais e nove abortos no grupo 2). Pacientes com trombose e aPL positivo (grupo 1) apresentaram com maior frequência na gestação atual crescimento intrauterino restrito (8x5, p=0,11), parto prematuro (5x1, p=0,03), oligodramnia (3x0, p=0,04), pré-eclâmpsia (6x2, p=0,04) e síndrome HELLP (1x0, p=NA). O peso médio do nascimento (2542±677 *versus* 3050±496, p=0,02) e a idade gestacional (37,02±3,9 *versus* 38,32±1,39, p=0,25) no parto foram significativamente menores no grupo 2. **Conclusão:** A presença de aPL em pacientes com história de trombose arterial está associada a piores resultados gestacionais, incluindo maior incidência de pré-eclâmpsia, parto prematuro e menor peso ao nascer, enquanto a história de trombose arterial com pesquisa para aPL negativa apresentou resultados gestacionais favoráveis. Nosso estudo sugere que a investigação para SAF é fundamental para o acompanhamento adequado de gestante com história de trombose vascular.

Palavras-chave: trombose arterial; síndrome antifosfolípídica; trombofilia.

<https://doi.org/10.5327/JBG-0368-1416-20211311136>

Coriocarcinoma pós-parto

Maria Eduarda Richa Fonseca¹, Fernanda Freitas Oliveira Cardoso¹, Vanessa Campos Baptista¹, Márcio Bezerra Barcellos¹, Joffre Amim Junior¹, Antonio Rodrigues Braga Neto¹

¹Maternidade Escola, Universidade Federal do Rio de Janeiro

Introdução: O coriocarcinoma (CCA) é a forma agressiva da neoplasia trofoblástica gestacional (NTG) que se origina em 50% das mulheres após uma gravidez molar, podendo advir de qualquer tipo de gestação: termo/pré-termo, abortamento ou prenhez ectópica. A apresentação clínica do coriocarcinoma depende da extensão da doença e da localização das metástases, sendo o sangramento do sítio primário e metastático uma forma de apresentação frequente dessa doença. Apesar de quase 70% das pacientes possuírem metástases, no momento do diagnóstico, apresentam altas taxas de cura com a quimioterapia. **Relato de caso:** Estudo aprovado pelo Comitê de Ética em Pesquisa da Universidade Federal do Rio de Janeiro (Certificado de Apresentação para Apreciação Ética — CAAE: 45689121.5.0000.5275). M.J.S., 30 anos, IG IP, apresentou, cerca de dois meses pós-cesariana de termo (1º de maio de 2020), quadro de sangramento transvaginal volumoso. Buscou atendimento em serviço de emergência após ter realizado ultrassonografia transvaginal (US-TV) e dosagem quantitativa de gonadotrofina coriônica humana (hCG). A US-TV evidenciou endométrio espessado e heterogêneo medindo 26 mm, ovários normais e hCG de 38.420 UI/L. Foi submetida a curetagem uterina, sem intercorrências, com resultado histopatológico de coriocarcinoma. Foi encaminhada para o Centro de Referência em Doença Trofoblástica Gestacional da Maternidade Escola da Universidade Federal do Rio de Janeiro, onde foi atendida em 1º de julho de 2020. Ao exame físico, apresentava útero aumentado de volume e palpável 3 cm abaixo da cicatriz umbilical. Tomografia (TC) de abdômen total e crânio normais. TC de tórax mostrava discretas áreas de espessamento da pleura parietal posterior em terço médio inferior do pulmão esquerdo. Estadiamento anatómico I (FIGO 2018), escore de risco da Federação Internacional de Ginecologia e Obstetria/ Organização Mundial da Saúde (FIGO/OMS) 6 (baixo risco). Iniciou tratamento com metotrexato com resgate do ácido fólico, para o qual desenvolveu quimiorresistência após quatro ciclos. Foi então tratada com quatro ciclos de carboplatina, também com resposta insatisfatória, quando finalmente se curou com quatro ciclos do regime etoposide, metotrexate, actinomicina-D, ciclofosfamida e oncovin (EMA/CO), recebendo ainda mais três ciclos de quimioterapia de consolidação. **Conclusão:** Habitualmente, 42 dias pós-parto o hCG retorna ao valor normal. Anamnese, exame físico e elevação de hCG são os elementos fundamentais para o diagnóstico precoce do CCA pós-parto. A biópsia, nesses casos, deve ser evitada pelo risco de hemorragia catastrófica e ameaçadora à vida. Apesar de 1/3 das pacientes com CCA desenvolver quimiorresistência ao tratamento inicial, cerca de metade de todos os casos é curada com a quimioterapia. Outras propostas terapêuticas podem ser necessárias, como metastectomia, radioterapia ou histerectomia. As decisões terapêuticas devem ser realizadas por uma experiente equipe multidisciplinar em centro de referência em tratamento de NTG.

Palavras-chave: neoplasias trofoblásticas; coriocarcinoma; quimioterapia.

<https://doi.org/10.5327/JBG-0368-1416-20211311137>

Coriocarcinoma tubário: relato de caso

Maria Eduarda Richa Fonseca¹, Fernanda Freitas Oliveira Cardoso¹, Vanessa Campos Baptista¹, Joffre Amim Junior¹, Jorge Fonte de Rezende Filho¹, Antonio Rodrigues Braga Neto¹

¹Maternidade Escola, Universidade Federal do Rio de Janeiro

Introdução: O coriocarcinoma gestacional (CCA-G) é neoplasia oriunda do tecido trofoblástico, de natureza anaplásica, altamente vascularizada, invasiva e com potencial metastatizante. Origina-se em 50% das mulheres após a gravidez molar, mas pode decorrer de qualquer tipo de gestação: termo/pré-termo, aborto ou prenhez ectópica. Sua apresentação clínica depende da extensão da doença e da localização das metástases, sendo o sangramento do sítio metastático a forma de apresentação mais frequente. O acometimento vaginal corresponde a cerca de 30% das metástases. Os principais desafios diante do CCA-G metastático são o diagnóstico precoce e a condução das complicações relacionadas à hipervascularização tumoral. **Relato de caso:** Estudo aprovado pelo Comitê de Ética em Pesquisa da Universidade Federal

do Rio de Janeiro (UFRJ) (Certificado de Apresentação para Apreciação Ética — CAAE: 45689121.5.0000.5275). F.L.A.V., 29 anos, IIIG IP IA (cesariana em 2010 e abortamento em 2019), iniciou sangramento transvaginal discreto em março de 2020, com posterior intensificação dos sintomas. No dia 25 de julho de 2020, realizou ultrassonografia que mostrou útero medindo 85x37x48 mm, endométrio de 5,1 mm de espessura, ovário esquerdo normal e direito não visualizado, evidenciando-se massa heterogênea de 89x59 mm e moderada quantidade de líquido livre em região anexial direita. Procurou emergência obstétrica na cidade do Rio de Janeiro, onde foi diagnosticada com gestação tubária rota e submetida a laparotomia com salpingectomia à direita em 26 de julho de 2020. Enviou-se material com fragmentos irregulares de tecidos vinhosos e tuba uterina ao histopatológico, com laudo de coriocarcinoma. A paciente foi encaminhada ao Centro de Referência (CR) de Doença Trofoblástica Gestacional da Maternidade Escola da UFRJ para seguimento, ao qual compareceu em 27 de setembro de 2020. Foram realizadas anticoncepção, ultrassonografia pélvica-transvaginal, dosagem hormonal de gonadotrofina coriônica humana (hCG) e revisão do bloco de parafina (que confirmou coriocarcinoma infiltrando músculo liso, com presença de extensa necrose e êmbolos neoplásicos, e trompa exibindo edema e congestão difusa). Em 30 de setembro de 2020, a paciente foi diagnosticada com neoplasia trofoblástica gestacional (NTG) estágio I:6 e iniciou tratamento com três ciclos de metotrexato com resgate do ácido folínico entre os dias 7 de outubro e 18 de novembro de 2020. Após diagnosticar-se quimiorresistência, foram empregados quatro ciclos do regime que contempla etoposide, metotrexato, actinomicina-D, ciclofosfamida e oncovin (EMA/CO) entre os dias 30 de novembro de 2020 e 1º de fevereiro de 2021, com o qual atingiu a remissão da doença, recebendo ainda mais três ciclos de quimioterapia de consolidação. **Conclusão:** O tratamento apropriado dos casos de coriocarcinoma é fundamental para evitar-se morte materna. A melhor chance para uma paciente com NTG, nessas condições, alcançar a cura é o acesso a tratamento especializado e precoce em um CR para NTG.

Palavras-chave: neoplasias trofoblásticas; coriocarcinoma; quimioterapia.

<https://doi.org/10.5327/JBG-0368-1416-20211311138>
COVID-19 na gestação: características das gestantes com infecção por coronavírus em um hospital da região amazônica

Yuramis Montirl Espinosa¹, Maria da Conceição Ribeiro Simões², Atinelle Teles Novais¹, Elton Lemos Silva²

¹Residência Médica Maternidade Municipal Mãe Esperança

²Centro Universitário Aparício Carvalho

Introdução: Mulheres grávidas são consideradas um grupo de alto risco para o novo coronavírus (COVID-19). A existência de novas cepas na região amazônica em 2021 aumentou rapidamente o número de casos confirmados, elevando a morbimortalidade materna. Diante das preocupações sobre o efeito da COVID-19 durante a gravidez e nos neonatos, a quantificação de seus fatores de risco, resultados maternos e perinatais é essencial para o planejamento de estratégias de combate à atual pandemia. **Objetivo:** Caracterizar as variáveis associadas, em gestantes, com confirmação de infecção por coronavírus (COVID-19) de um hospital da região amazônica. **Métodos:** Estudo transversal e retrospectivo que utilizou o banco de dados do hospital. O critério de inclusão foram gestantes com confirmação de COVID-19, admitidas no setor de isolamento do hospital por qualquer motivo no período de fevereiro a março de 2021. **Resultados:** Foram incluídas 54 mulheres grávidas. Observamos que 34 (62,96%) gestantes se internaram no hospital por COVID-19 com sintomas de moderados a graves e 20 (37,04%) por outras causas; delas, 23 (42,5%) possuíam comorbidades preexistentes, 10 (18,5%) apresentavam hipertensão arterial crônica ou gestacional, oito (14,8%) diabetes mellitus prévia ou gestacional, quatro (7,4%) obesidade e uma (1,8%) lúpus eritematoso sistêmico. Com relação à faixa etária: quatro (7,4%) eram menores de 20 anos, 18 (33,3%) tinham de 20 a 24 anos, 12 (22,2%) de 25 a 29 anos, 10 (18,5%) de 30 a 34 anos e 10 (18,5%) eram maiores de 35 anos. Sobre o parto, 24 (44,4%) tiveram cesárea e oito (14,8%) parto vaginal; 24 (44,4%) tinham entre sete e 10 dias de sintomas, 30 (55,5%) necessitaram de suplementação de oxigênio e 15 (27,7%) de ventilação invasiva. Quanto à necessidade de suporte em unidade intensiva, a incidência foi de 16 (29,6%), o tempo de

internação foi menor que sete dias na maioria dos casos (30, ou 55,6%), 15 (27,7%) gestantes apresentaram síndrome respiratória aguda grave e cinco (9,2%) vieram a óbito. Já entre os recém-nascidos, 11 (34,4%) foram prematuros. **Conclusão:** O estudo mostrou que a maioria das mulheres se encontrava no terceiro trimestre da gestação. As comorbidades preexistentes, como hipertensão crônica, diabetes e alto índice de massa corporal, são fatores de risco para COVID-19 grave na gravidez. As gestantes têm risco aumentado de serem admitidas na unidade de terapia intensiva, de precisarem de ventilação invasiva ou de sofrerem morte materna. Por se tratar de uma doença recente ainda, faz-se necessário maiores estudos quanto ao potencial do vírus na gestação, entre outros desfechos. Podemos, assim, recomendar a vacinação de todas as gestantes como forma de minimizar a gravidade da doença e diminuir a mortalidade materna por essa causa.

Palavras-chave: COVID-19; gestação; morbimortalidade.

<https://doi.org/10.5327/JBG-0368-1416-20211311139>
COVID-19: evolução clínica e desfechos obstétricos em um centro terciário

Mateus Leonardo Sinis¹, Ramade Calil Carneiro da Silva¹, Marcela Ignacchiti Lacerda Ávila¹, Flávia Cunha dos Santos¹, Guilherme Ribeiro Ramires de Jesus¹, Nilson Ramires de Jesus¹
¹Hospital Universitário Pedro Ernesto

Introdução: A COVID-19 é causada pelo coronavírus 2 (SARS-CoV-2), um vírus de ácido ribonucleico fita simples que emergiu no final de 2019 em Wuhan, província de Hubei, na China. Pode ter evolução assintomática, apresentando casos leves, que são maioria, ou evolução crítica, que cursa com a síndrome respiratória aguda grave (SRAG). Segundo o Ministério da Saúde, gestantes e puérperas até o 14º dia de pós-parto devem ser consideradas grupo de risco para COVID-19. No ano de 2020, 10.267 gestantes foram hospitalizadas por SRAG, das quais 4.773 foram confirmadas para COVID-19 e 350 evoluíram para óbito. **Objetivo:** Avaliar a evolução clínica e os desfechos obstétricos de gestantes e puérperas com COVID-19 acompanhadas no Hospital Universitário Pedro Ernesto (HUPE) da Universidade do Estado do Rio de Janeiro (UERJ), no período de março de 2020 a abril de 2021. **Materiais e Métodos:** Estudo de coorte retrospectiva, realizado no HUPE/UERJ. Foram selecionados todos as gestantes e puérperas com COVID-19 que estavam em acompanhamento no pré-natal e ou foram internadas na unidade. As pacientes incluídas tiveram todos os dados de seus prontuários físicos e eletrônicos revisados e preenchidos em um roteiro semiestruturado e em tabela de Excel. **Resultados:** No total, foram acompanhadas 41 pacientes, 35 gestantes e seis puérperas nas unidades de COVID-19 do HUPE. Apenas 48,6% faziam acompanhamento prévio no pré-natal do Hospital; o restante chegou por meio de transferências de outras unidades. Na análise das 35 gestantes, a mediana de idade foi 29,9 anos (desvio padrão 6,8; mínimo 15 e máximo 42 anos) e 34,3% eram primíparas, com 28 semanas de média de idade gestacional no momento da internação. Com relação a comorbidades prévias, 60% tinham alguma patologia, sendo 20% hipertensão arterial; 17,1% obesidade; 9% diabetes; doenças autoimunes 15,3%, renais 14,3% e pulmonares 11,4% e 8,6% possuíam doenças cardíacas. Os sintomas mais prevalentes nas gestantes foram febre (60%), dispneia (37,1%) e tosse (31,4%). Internaram-se em unidade de terapia intensiva (UTI) 20%, e 8,6% foram a óbito. Do total analisado, 20% das pacientes tiveram abortos, com a menor idade gestacional de 12 semanas e a maior de 22. Entre as pacientes que evoluíram para parto durante a internação, 68,9% fizeram cesarianas, com 68,9% de partos prematuros. As outras seis pacientes receberam alta como gestantes. Entre as seis puérperas, a mediana de idade foi 30,6 anos (desvio padrão 5,7; 22–38 anos) e apenas uma tinha comorbidades prévias. Todas internaram-se com diagnóstico de COVID-19 até sete dias após o parto. Os sintomas mais comuns no momento da internação foram dispneia (83,4%) e febre (50%). Internaram-se em UTI 50%, e 16,7% foram a óbito. Todas as puérperas internadas tiveram parto cesáreo, e apenas dois deles ocorreram no HUPE. **Conclusão:** A infecção pelo SARS-CoV-2, nesta coorte, parece ter aumentado as internações e óbitos maternos por causas não obstétricas e teve impacto na taxa de partos cesáreos e nascimentos prematuros. Porém, mais estudos são necessários para compreender o comportamento viral no ciclo gravídico-puerperal.

Palavras-chave: COVID-19; gestação; puerpério.

<https://doi.org/10.5327/JBG-0368-1416-20211311140>
Degeneração de leiomioma de ligamento largo em puérpera

Isabella Soares da Costa dos Santos¹, Leandro Teixeira Abreu¹, Deise da Costa Oliveira¹, Ligia Cardoso de Oliveira¹

¹Hospital Da Mulher Heloneida Studart

Introdução: Os leiomiomas uterinos são tumores monoclonais benignos originados das células musculares lisas do miométrio. São considerados os tumores pélvicos mais comuns, acometendo mulheres tipicamente em idade reprodutiva e podendo cursar com efeitos adversos. O leiomioma extrauterino (<1%) é mais frequentemente localizado no ligamento largo do útero, porém a sua incidência real é desconhecida, já que é muito raro. **Relato de caso:** C.C.D.S., 33 anos, 7º dia pós-cesárea de gemelar, em uso de clexane por suspeita de trombose venosa profunda em membro inferior direito e controle pressórico em razão de hipertensão gestacional, inicia um quadro de sangramento por ferida operatória associado a dor abdominal difusa e parada de eliminação de fezes. Foi submetida a laparotomia, com achado cirúrgico de volumosa tumoração retrouterina, na qual podia evidenciar-se intenso foco de sangramento. A histerorrafia não apresentava foco de sangramento. Realizou-se histerectomia total, com rigorosa revisão da hemostasia. Tumoração de 15 cm de diâmetro, de localização para-anexial esquerda, aderida a planos profundos e infundíbulo pélvico esquerdo, que dificultava a delimitação do ureter. Optou-se por não proceder à exérese da massa tumoral por causa da aderência. O estudo histopatológico confirmou o diagnóstico de leiomioma. **Conclusão:** Nosso caso contempla a rara localização retroperitoneal de um leiomioma, parasitando o ligamento largo. Esses tumores histologicamente benignos são frequentemente muito grandes e podem comprimir uretra, colo vesical e ureter. Enfatizamos a importância do reconhecimento de locais extrauterinos para que medidas diagnósticas e terapêuticas sejam executadas mais brevemente.

Palavras-chave: leiomioma; ligamento largo; histerectomia.

<https://doi.org/10.5327/JBG-0368-1416-20211311141>
Desafios no diagnóstico das síndromes disautonômicas na gestação: relato de caso

Ellen Tieko Tsugami Dalla Costa¹, Paula Faria Campos¹, Kelmá Luana Abreu de Siqueira¹, Lorena da Silva Rosa¹, Catharina Maria Faccioli Blum¹, Carolina Genaro Pultrin¹

¹Hospital Materno Infantil de Brasília

Introdução: A gestação é um período singular, no qual alterações fisiológicas podem exacerbar os sintomas das síndromes disautonômicas. A síndrome de taquicardia postural ortostática (POTS) é uma disautonomia simpática caracterizada pelo aumento de ≥ 30 batimentos por minuto (bpm) na frequência cardíaca quando em posição ortostática, sem hipotensão, que pode estar associada a cefaleia, vertigem, ansiedade, turvação visual e síncope em pacientes acima de 19 anos. Os sintomas de taquicardia no paciente com a síndrome de POTS podem ser desencadeados por: hipovolemia, quando a diminuição da pré-carga provoca a taquicardia reflexa; disfunção neuroendócrina com estado hiperadrenérgico; e disautonomia do sistema nervoso adrenérgico. Por outro lado, a síncope vasovagal vasoplégica ocorre em consequência de uma hipotensão por bradicardia associada ou não a vasodilatação periférica. **Relato de caso:** Gestante, 20 anos, primigesta, 33 semanas, com história de transtorno depressivo recorrente, com tentativas de suicídio impulsivas e síncope quando em posição ortostática por mais de 10 min. Ao exame físico, apresenta frequência cardíaca de 108 bpm quando sentada; 118 bpm e tontura leve quando em pé por 3 min; 138 bpm e turvação visual quando em pé por 7 min; e 140 bpm, com piora dos sintomas, quando em pé por 10 min. O *tilt test* realizado foi tecnicamente limitado, pois descreveu aumento na frequência cardíaca e posterior queda da pressão arterial, evoluindo para uma pressão arterial inaudível, e considerou síncope vasovagal vasoplégica positiva, porém não computou o aumento da frequência cardíaca nos primeiros 3 min, critério para a síndrome de POTS. Diante dos achados clínicos e após a interpretação cuidadosa do *tilt test*, foi aventada a hipótese de síndrome de POTS associada à síncope vasovagal, além de depressão e

ansiedade secundárias. Iniciou-se o tratamento com Fluoxetina; ingestão de 3 a 4 litros de água por dia; e uso de meia compressiva, com melhora na tolerância da posição ortostática. Entrou em trabalho de parto com 38 semanas e 6 dias, quando foi indicada a cesariana por desproporção cefalopélvica. O parto e o pós-parto evoluíram sem qualquer intercorrência. **Conclusão:** Perante os sintomas de disautonomia, os diagnósticos diferenciais devem ser cuidadosamente avaliados. A síndrome de POTS ou a síncope vasovagal vasoplégica não são contraindicações para a gestação. Durante o terceiro trimestre, a pressão uterina na veia cava inferior piora a pré-carga cardíaca, podendo piorar os sintomas de disautonomia. O diagnóstico adequado, associado ao acompanhamento especializado, possibilitam o controle dos sintomas e uma gestação mais segura.

Palavras-chave: síndromes disautonômicas; taquicardia postural; ortostática; síncope vasovagal vasoplégica; gestação.

<https://doi.org/10.5327/JBG-0368-1416-20211311142>
Descoberta da gravidez após morte cerebral materna: relato de caso

Bianca Marchi¹, Phillippi Vinícios do Livramento Pamplona¹, Raquel Ronconi Tomaz da Silva¹, Arieli Carini Michels¹, João Vilson Claudio Teixeira¹

¹Centro Universitário para o Desenvolvimento do Alto Vale do Itajaí

Introdução: Acidentes vasculares cerebrais podem apresentar lesões irreversíveis em longo prazo, como quadros hemorrágicos cerebrais com evolução para a morte encefálica. Nesse viés, após a morte cerebral, o corpo materno ainda permanece com suas funções fisiológicas, contanto que haja um suporte adequado para suprir as necessidades fetais. Ademais, é necessário ponderar as adversidades encontradas no processo de desenvolvimento do feto nessa circunstância, e se de fato seria viável mantê-lo em condições favoráveis, sem comprometer seu crescimento. **Objetivo:** Relatar um caso de descoberta da gravidez após um quadro de morte cerebral. **Relato de caso:** Feminina negra, 37 anos, G8P6C1, com histórico de laqueadura tubária, obesa e hipertensa, sem medicamentos em uso contínuo, residente na região do Alto Vale do Itajaí/SC, Brasil. Após o chamado do Serviço de Atendimento Móvel de Urgência (SAMU) em 28 de junho de 2020, verificou-se que a paciente tinha histórico de cefaleia há 15 dias, associada a náuseas e vômitos e dores nos membros inferiores durante o dia. No local, apresentava movimentos clônicos e perda de consciência, com evolução para parada cardiorrespiratória. Realizou-se tomografia computadorizada de crânio, que demonstrou hemorragia subaracnóidea frontoparietal com focos difusos. Ao exame neurológico, apresentava *deficit* de reflexos neurais, com confirmação de morte encefálica. Em exame de imagem, solicitado em razão da patologia de base, foi identificado feto intraútero e, em seguida, efetuou-se o ultrassom obstétrico para verificar a idade gestacional (IG). Descobriu-se que a paciente tinha uma gestação única, tópica, transversa com IG de 18 semanas. Os familiares não tinham conhecimento sobre a gestação, pois, como o marido relatou, a paciente havia passado por um procedimento de ligadura tubária. Optou-se por manter os sinais vitais da mãe em estabilidade na tentativa de manter o desenvolvimento fetal. Durante o período de internação, ela evoluiu para um quadro séptico com plaquetopenia progressiva e outros distúrbios hidroeletrólitos, endócrinos, hematológicos, além de hipotermia. Sua pressão arterial era de 160/94, corroborando o quadro hipertensivo crônico, porém a paciente não aderiu ao tratamento da hipertensão ambulatorial antes mesmo desse episódio gravídico. Em relação ao feto, foi realizado um ultrassom morfológico (IG de 22 semanas), que demonstrou hipomotilidade fetal, restrição severa de crescimento e aumento da ecogenicidade do parênquima cerebral, inferindo-se a possibilidade de lesão cerebral consequente a hemorragia cerebral prévia por causa do evento isquêmico materno. **Conclusão:** A história do relato não tem um final prospectivo para os pacientes, pois ambos acabaram falecendo. Há divergência da literatura sobre os benefícios e malefícios da prorrogação da gestação após a morte cerebral, pois o tratamento utilizado para manter a gestante em condições favoráveis ao desenvolvimento do feto se mostra arriscado e, muitas vezes, não é suficiente para suprir todas as necessidades de ambos.

Palavras-chave: hipertensão gestacional; morte encefálica; gravidez.

<https://doi.org/10.5327/JBG-0368-1416-20211311143>

Descolamento prematuro de placenta grave em adolescente: relato de caso

Caroline Graça Mota Damasceno¹, Bruna Obeica Vasconcellos¹, Alberto Alves Borges², Jacqueline Assunção Silveira Montuori¹, Osvaldo Luiz Aranda², Jorge Fonte de Rezende Filho¹

¹Fundação Técnico-Educacional Souza Marques

²Hospital Maternidade Carmela Dutra

Introdução: A gestação durante a adolescência está relacionada com mudanças psicossociais, início tardio de pré-natal e também a complicações obstétricas e neonatais, sendo as mais importantes a doença hipertensiva específica da gestação, prematuridade e baixo peso ao nascer. Uma das principais causas de sangramento na segunda metade da gestação é o descolamento prematuro de placenta (DPP), caracterizado pela separação da placenta antes do nascimento do concepto, podendo causar danos severos maternos e fetais dependendo da extensão da área descolada. **Relato de caso:** L.B.S., 14 anos, branca, do lar, previamente hígida, primigesta sem intercorrência no pré-natal com sete consultas já realizadas, dá entrada em maternidade com quadro de dor abdominal intensa e metrossístoles de início súbito, com idade gestacional de 31 semanas e 2 dias pela primeira ultrassonografia realizada. Ao exame, estava hipocorada (+3/+4), com pressão arterial 131x88 mmHg, frequência cardíaca 110 bpm, saturação de oxigênio 97% e afebril. O tônus uterino encontrava-se aumentado, sem atividade, e o batimento cardíaco fetal inaudível ao sonar. Ao toque, o colo uterino estava fechado, grosso e posterior. A paciente foi encaminhada urgentemente para o centro cirúrgico para a realização de cesariana, com área de descolamento prematuro de placenta de 100% e extração de natimorto do sexo masculino, 1245 g. Após a extração, observou-se atonia uterina e efetuaram-se massagem uterina, aplicação local de ocitocina, misoprostol sublingual e retal, com boa resposta às manobras, não sendo necessária a histerectomia subtotal. No pós-operatório imediato, foi identificada importante anemia, sendo necessária a hemotransfusão de duas bolsas de concentrado de hemácias e duas de plasma fresco, bem como transferência para cuidados intensivos em outra unidade. Após 10 dias, a paciente recebeu alta, com suplementação para anemia. **Conclusão:** A incidência de DPP varia de 0,3 a 1%, frequência que tem aumentado nos últimos anos, e os casos graves o suficiente para ocasionarem óbito fetal correspondem a 0,12%. Sua etiologia pode ser variada e atualmente a causa principal, quando não há história de trauma, é o aumento dos níveis pressóricos, podendo corresponder a 40% dos casos. O diagnóstico é majoritariamente clínico e a conduta, nos casos agudos, vai depender dos sinais vitais maternos e da viabilidade fetal. Caso ocorra instabilidade hemodinâmica materna, sinais de coagulopatia e distúrbios hidroeletrólíticos, estes devem ser corrigidos simultaneamente à interrupção, que deve ser realizada pela via mais rápida. O caso em discussão, na classificação de Sher 3A, teve desfecho favorável, mesmo com a necessidade de medidas invasivas para seu controle. Assim, a paciente em questão deve ser orientada sobre os sinais e sintomas para evitar quadro tão grave em gestação futura, visto que a taxa de recorrência é de 15 a 20 vezes maior em pacientes que apresentaram DPP em gestação anterior.

Palavras-chave: descolamento prematuro de placenta; gestação na adolescência; emergência obstétrica.

<https://doi.org/10.5327/JBG-0368-1416-20211311144>

Diagnóstico clínico e ultrassonográfico de uma gestação ectópica abdominal: relato de caso

Thyene de Vilhena¹, Kamilla Fernanda Babilônia Corrêa¹, Alba Larissa dos Santos Esperidiao¹, Isabela Furtado Guiotti¹, Sabrina Carpaneze Veiga¹

¹Maternidade Odete Valadares

Introdução: Uma gravidez extrauterina é denominada de ectópica. A gestação ectópica abdominal caracteriza-se por uma implantação na cavidade peritoneal. É um evento raro, com incidência de 1,4% das gestações ectópicas e um a cada 10 mil nascimentos. Seus fatores de risco são dano tubário prévio, doença inflamatória pélvica, endometriose, reprodução assistida e multiparidade. A sua compreensão é de grande importância, visto que ela é a principal causa de mortalidade materna no primeiro trimestre, responsável

por 4–10% de todas as mortes relacionadas à gravidez. **Relato de caso:** E.A.L., 36 anos, G2P0E1, com idade gestacional (IG) de nove semanas e seis dias pela data da última menstruação, foi atendida em pronto atendimento no dia 8 de abril de 2021 com queixa de dor em fossa ilíaca esquerda, sem sangramento ou outro sintoma. Relatava passado de gestação ectópica, dois anos antes, de localização em tuba uterina esquerda, quando foi submetida a salpingectomia à esquerda. Em seu primeiro ultrassom, com IG de cinco semanas, não foram revelados sinais de gestação intrauterina. Ao exame físico, a paciente apresentava dor discreta à palpação abdominal de fossa ilíaca esquerda e toque vaginal bimanual não doloroso. Apesar do exame, no momento, não ser rico para gestação ectópica e a dor se localizar no mesmo local da gestação ectópica anterior, optou-se por solicitar um ultrassom endovaginal por causa dos fatores de risco e da não visualização de saco gestacional com IG de cinco semanas. A ultrassonografia mostrou a presença de saco gestacional em hipocôndrio esquerdo, medindo 28,5 mm e contendo embrião de 24,7 mm, com batimentos cardíacos presentes e pequena quantidade de líquido livre na pelve. A paciente manifestou o desejo de procurar outro serviço apesar das orientações dos riscos do descolamento e da evasão. Foi submetida a laparotomia em 9 de abril de 2021, em outro hospital. **Conclusão:** Em razão da localização variável no abdômen, a gravidez abdominal está associada a uma ampla gama de sinais e sintomas. Assim, um alto índice de suspeita, considerando-se os fatores de risco de cada paciente, é importante para se fazer o diagnóstico. A clínica de uma gestação ectópica abdominal nem sempre é clássica. O sangramento vaginal, por exemplo, é menos frequente, mas em alguns casos também pode estar presente. Percebe-se que uma avaliação global da paciente se faz necessária. As gravidezes abdominais na maioria dos casos são interrompidas, pois o potencial de parto de um bebê saudável é baixo e o risco de complicações maternas é alto. Diante disso, o diagnóstico precoce reduz complicações e permite o sucesso terapêutico.

Palavras-chave: gravidez ectópica; salpingectomia; gravidez abdominal.

<https://doi.org/10.5327/JBG-0368-1416-20211311145>

Diagnóstico de miomatose uterina durante a gestação: desafios relacionados ao cuidado pré-natal e ao parto

Ana Sanches Prazeres¹, Teresa Cristina Tavares Beim Alves¹, Bruna Obeica Vasconcellos¹, Jacqueline Assunção Silveira Montuori¹, Priscila de Almeida Torre¹

¹Hospital Maternidade Fernando Magalhães

Introdução: O leiomioma uterino é o tumor pélvico benigno mais frequente do aparelho reprodutivo feminino, para o qual se estima a prevalência de 1:5 mulheres em idade reprodutiva. Seu diagnóstico ocorre principalmente em torno da quarta década de vida, e sua incidência em associação à gravidez é crescente, tendo sido relacionada ao aumento da idade da primeira gestação e à influência do estado hormonal gravídico. Paralelamente, a miomatose apresenta-se como fator de risco independente para parto pré-termo e ruptura prematura de membranas, hemorragia pós-parto, desproporção cefalopélvica e baixo peso ao nascer e associa-se à maior proporção de partos cesáreos. **Relato de caso:** Paciente de 40 anos, GIIIPI, hipertensa e hipotireóideia, iniciou o pré-natal no primeiro trimestre, com medida de fundo uterino de aproximadamente 20 cm. Na primeira consulta, solicitaram-se rotina laboratorial e ultrassonografia obstétrica, a qual diagnosticou múltiplos miomas não mensurados. Durante o pré-natal, o crescimento do fundo de útero foi desproporcional em relação à idade gestacional; próximo ao termo, a paciente apresentava medida de 52 cm, com idade gestacional de 36 semanas e 3 dias. Optou-se por cesárea eletiva com 37 semanas por conta do volume uterino, das queixas algicas e do desconforto respiratório, e, pelo fato de a paciente apresentar prole constituída, optou-se por histerectomia eletiva concomitante à cesariana. Realizou-se a internação da paciente com reserva de sangue. Os procedimentos foram realizados sem intercorrências, e mãe e filho receberam alta após 48 horas. **Conclusão:** De acordo com estudos recentes, a miomatose uterina tem prevalência avaliada entre 3 e 10% de todas as gestações e é em muitos casos diagnosticada por ocasião do rastreio ultrassonográfico pré-natal, visto que a grande maioria dos casos é assintomática. Uma vez descoberta, é importante seu acompanhamento para que se esteja alerta para

desfechos maternos e fetais desfavoráveis, verificados em aproximadamente 30% dos casos. Há comprovação de variação significativa do tamanho dos miomas no decorrer da gravidez, mais acentuadamente durante o primeiro trimestre e em miomas detectados com mais de 5 cm. Em relação a tamanho e localização, é descrito que miomas grandes e próximos à cérvix uterina estariam mais ligados a hemorragia puerperal intensa e maiores taxas de partos cesáreos, enquanto a presença de múltiplos miomas estaria relacionada a partos pré-termo e apresentações anômalas. A indicação da via de parto deve levar em consideração tanto a saúde materna quanto a vitalidade fetal e ponderar sobre a possibilidade de prematuridade, baixo peso ao nascimento e restrição do crescimento intrauterino. Ainda que a presença de leiomioma uterino não seja indicação formal para a realização de operação cesariana, cada caso deve ser individualizado e levar em consideração os riscos implicados, atentando ao fato de que a miomatose é a principal causa de histerectomia, que é considerada seu tratamento definitivo.

Palavras-chave: gravidez leiomioma; diagnóstico; fatores de risco.

<https://doi.org/10.5327/JBG-0368-1416-20211311146>
Diagnóstico de rabdomyosarcoma orbital durante a gestação: relato de caso

Mariane Albuquerque Reis¹, Pedro Henrique Braga de Avila¹, Michelly Nóbrega Monteiro¹, Ingrid Iana Fernandes Medeiros¹, Marina Beatriz de Carvalho Lima¹, Marcela Almeida Brunet de Sá¹
¹Maternidade Escola Januário Cicco, Universidade Federal do Rio Grande do Norte

Introdução: O rabdomyosarcoma de órbita é uma neoplasia essencialmente de crianças e adultos jovens, que ocorre na maioria das vezes em pessoas com menos de 15 anos. Há poucos casos descritos na literatura do diagnóstico durante gestação. **Relato de caso:** Paciente de 16 anos, encaminhada para realizar o pré-natal de alto risco em razão do diagnóstico de rabdomyosarcoma em órbita direita, com metástase para linfonodos e parótida. Foi diagnosticada com 14,2 semanas de gestação no hospital de infectologia, quando foi admitida por lacrimejamento, aumento de volume ocular, dor ocular direita e alteração visual (diminuição da acuidade e diplopia) havia um mês. Prescreveram-se ceftriaxona, oxacilina e dexametasona por sete dias, sem melhora. Realizaram-se tomografia de crânio, que visualizou lesão expansiva em região de órbita direita, com proptose ocular e destruição óssea adjacente, e biópsia com imuno-histoquímica que demonstrou rabdomyosarcoma alveolar. A paciente foi encaminhada para seguimento no serviço de oncologia e obstetrícia de alto risco. Na primeira consulta estava com 22,4 semanas e havia realizado três sessões de quimioterapia semanal com vincristina + carboplatina + doxorubicina desde 5 de novembro de 2020 em hospital de oncologia, e havia proposta de fazer mais cinco sessões antes da interrupção da gestação, programada inicialmente para 28 semanas pela equipe da oncologia. A paciente realizou ultrassonografia morfológica em 2 de dezembro de 2020, que mostrou morfologia normal e exames laboratoriais sem alterações. Durante o acompanhamento pré-natal, houve crescimento fetal adequado, assim como boa vitalidade fetal em exames clínicos e ultrassonográficos. O último ciclo de quimioterapia deu-se em 25 de janeiro de 2021, e foi programada a interrupção da gravidez para 12 de fevereiro de 2021, quando seriam completadas 34 semanas. Prescreveu-se betametasona para corticoterapia anteparto para amadurecimento pulmonar em 9 de fevereiro de 2021, e a paciente foi internada no dia 10 de fevereiro para a programação de cesárea, que foi efetuada no dia 12, com recém-nascido vivo, do sexo masculino, Apgar 9/9, com cuidados de pediatria imediatos após clampeamento oportuno do cordão umbilical. Apresentou peso de 2150 g, estatura de 44 cm e perímetro cefálico de 31 cm. A paciente evoluiu bem durante puerpério imediato e referia estar emocionalmente estável, com estratégias de enfrentamento adaptativas. Foi contraindicada a amamentação. O recém-nascido estava adequado para a idade gestacional, inicialmente sem alterações ao exame físico, com baixo peso, e apresentou icterícia durante os primeiros dias de vida, necessitando de realização de fototerapia. Realizou teste do coraçãozinho normal em 14 de fevereiro de 2021. Após sete dias mãe e filho receberam alta, com programação de nova sessão de quimioterapia para 22 de fevereiro. **Conclusão:** A presença de proptose acompanhada de sinais de

inflamação de início agudo é comumente causada na infância e adolescência por celulite orbitária, porém deve sempre ser considerada a hipótese diagnóstica de rabdomyosarcoma, haja vista a dificuldade de diferenciar ambos os diagnósticos com base em achados clínicos.

Palavras-chave: rabdomyosarcoma; gravidez; celulite orbitária.

<https://doi.org/10.5327/JBG-0368-1416-20211311147>
Diagnóstico diferencial entre gestação heterotópica e gestação ectópica com Arias-Stella: relato de caso

Thyene de Vilhena¹, Felipe Clemente Colbert Câmara¹, Lúgia Sant Ana Bonisson¹, Talita Alvarenga Petrini Carvalho¹, Sabrina Carpanez Veiga¹, Silvio Guedes de Assis Martinelli²

¹Maternidade Odete Valadares

²Hospital Belo Horizonte

Introdução: A gestação ectópica é caracterizada pela implantação do blastocisto em uma localização diferente da cavidade uterina. A compreensão de sua etiologia, fatores de risco e correto diagnóstico faz-se necessária para reduzir a mortalidade materna nesse período, pois ela ainda é a principal causa de óbito materno no 1º trimestre gestacional. Já a gestação heterotópica corresponde à presença de gestações simultâneas em dois locais de implantação diferentes. É um evento raro, que ocorre em 1:30.000 gestações. O diagnóstico precoce da gravidez heterotópica é difícil. Assim, um alto índice de suspeita é importante. **Relato de caso:** I.E.S., 37 anos, G4PC3, salpingectomia bilateral há 10 anos, com atraso menstrual de seis semanas e cinco dias e gonadotrofina coriônica humana beta (beta-HCG) de 61,87 em 6 de fevereiro de 2021. Compareceu ao pronto atendimento em 7 de fevereiro de 2021, estável, com queixa de sangramento vaginal em pequena quantidade há uma semana, associado a cólicas. Ao exame, identificou-se dor em anexo direito à palpação bimanual e colo fechado. Solicitou-se novo beta-HCG com valor de 1.021,2. Durante a observação, a paciente evoluiu com expulsão de material amorfo e colo aberto. O material foi enviado para estudo. Apesar de o quadro ser compatível com aborto em evolução, optou-se pela realização do ultrassom transvaginal em razão da salpingectomia prévia: foram identificados material heterogêneo em cavidade uterina compatível com aborto espontâneo e massa heterogênea em região anexial direita compatível com gestação ectópica rota. Aventou-se a hipótese de gestação heterotópica. A paciente foi submetida a laparotomia exploradora, com identificação de gestação ectópica rota em tuba uterina direita. Ao fim, o resultado do exame anatomopatológico identificou uma gestação ectópica em tuba uterina direita e fenômeno de Arias-Stella. **Conclusão:** Atenção especial deve ser dada às pacientes com fatores de risco para gestação ectópica, como cirurgia tubária prévia, gestação ectópica prévia, tabagismo, infertilidade na vigência de atraso menstrual e sangramento vaginal. O diagnóstico deve ser complementado com exame de imagem, dosagem de beta-HCG e, excepcionalmente, curetagem uterina para identificar a reação de Arias-Stella ou a presença de restos ovulares. Apesar da alta probabilidade de se tratar de uma gestação heterotópica nesse caso, o diagnóstico final é obtido apenas com o laudo anatomopatológico. Destaca-se a necessidade da avaliação global da paciente. Dessa forma, é possível aumentar a precisão diagnóstica, o diagnóstico precoce e a chance de sucesso terapêutico. Por fim, possibilita-se alcançar um dos maiores objetivos da obstetrícia, que é a redução da mortalidade materna.

Palavras-chave: gravidez heterotópica; gravidez ectópica; gravidez tubária.

<https://doi.org/10.5327/JBG-0368-1416-20211311148>
Dificuldade diagnóstica de embolia pulmonar diante da pandemia de COVID-19

Kiara de Medeiros Braga Cruz¹, Fernanda Fernandes Figueira¹, Mariana Monteiro Rangel Pacheco¹, Polyana de Paula Mendes Machado¹, Ianne Montes Duarte¹, Consuelo Chicralla Martins²

¹Associação Fluminense de Assistência à Mulher, à Criança e ao Idoso

²Hospital Plantadores de Cana

Introdução: Considerada como uma causa importante de morbimortalidade materna, a doença tromboembólica incide em 0,05–0,3% das gestações. Possui como fatores de risco modificações do organismo materno que

levam à hipercoagulabilidade, além de fatores intrínsecos da paciente como obesidade, idade, história prévia e familiar de doença tromboembólica, varicosidade, entre outros. Seus sintomas compreendem dispneia, precordialgia e tosse acompanhada de hemoptise. Na conjuntura de pandemia, na qual os sintomas de várias doenças confluem, é de suma importância realizar o diagnóstico diferencial, não abrindo mão de investigar doenças mais incomuns. **Objetivo:** Relatar o caso de uma paciente com embolia pulmonar durante a gravidez e correlacionar a pandemia de COVID-19 como obstáculo diagnóstico. **Métodos:** As informações foram obtidas por meio do acompanhamento da paciente, de diagnóstico de imagem, além de revisão de prontuário e pesquisa bibliográfica nas bases de dados: *Scientific Electronic Library Online* (SciELO), PubMed, Google Scholar e Literatura Latino-Americana e do Caribe em Ciências da Saúde (Lilacs). **Resultados:** R.S.C., 26 anos, parda, G2PN1, 11 semanas e 3 dias de gestação, buscou atendimento na maternidade do Hospital Plantadores de Cana em março de 2021, referindo quadro de hemoptise e tosse seca havia oito dias. Ao exame físico, destacou-se a presença de varizes superficiais em membros inferiores, com sinais vitais nos parâmetros da normalidade, e indicou-se internação hospitalar para melhor investigação diagnóstica. Apresentava como patologia pregressa doença vascular periférica, com *eco-doppler* venoso de membros inferiores de 25 de março de 2021, sem alterações. Na análise dos resultados de exames admissionais, apenas o D-dímero se mostrou elevado. Optou-se por iniciar anticoagulação com Enoxaparina 80 mg, via subcutânea, de 12 em 12 horas. Complementando a investigação, realizaram-se teste rápido para COVID-19, não reagente, e *eco-doppler* venoso de membros inferiores, com ausência de sinais ultrassonográficos compatíveis com trombose venosa profunda. Notou-se, em tomografia computadorizada de tórax, consolidação parenquimatosa de aspecto triangular com base voltada para a periferia, situada no segmento basal posterior do lobo inferior direito, podendo corresponder a área de infarto pulmonar, além de aumento do calibre do tronco arterial pulmonar, achados sugestivos de embolia pulmonar. **Conclusão:** Apesar de a paciente não possuir nenhum fator de risco que levantasse suspeita forte de embolia pulmonar, de estar em uma gestação inicial e referir sintomas que coincidem com a descoberta da gravidez, a hipótese não pode deixar de ser aventada. Com o contexto global do COVID-19 e de suas principais manifestações clínico-respiratórias, outras patologias que possuem sintomas respiratórios acabam sendo colocadas em segundo plano. O presente caso teve a dificuldade diagnóstica agravada pelas circunstâncias atuais de pandemia, em que os sintomas se confundem com uma patologia de maior morbimortalidade do que a própria infecção pelo vírus SARS-CoV-2.

Palavras-chave: gestação; alto risco; embolia.

<https://doi.org/10.5327/JBG-0368-1416-20211311149>
Doença hemolítica perinatal em gestação gemelar dicoriónica diamniótica: relato de caso

Maria Eduarda Furtado Fernandes Terra¹, Guilherme Ribeiro Ramires de Jesús¹, Eduardo Teixeira da Silva Ribeiro¹, Fernando Maia Peixoto Filho¹

¹Instituto Fernandes Figueira, Fundação Oswaldo Cruz

Introdução: Apesar da implementação da profilaxia com imunoglobulina antiD, a doença hemolítica perinatal (DHPN) continua a ser importante causa de morbidade perinatal. Casos de DHPN em gestações múltiplas são um desafio à prática clínica, pois há dificuldade técnica tanto para a realização de *doppler* de artéria cerebral média (ACM) para rastreio de anemia quanto para a cordocentese para diagnóstico e tratamento dos fetos. Neste trabalho, busca-se relatar o caso de paciente com DHPN em gestação gemelar dicoriónica diamniótica em que houve instalação de anemia grave em momentos diferentes da gestação, para cada feto. **Relato de caso:** Paciente de 32 anos, G6 P3C A2, com gestação gemelar dicoriónica diamniótica, tipagem sanguínea O negativo, aloimmunizada, com primeira dosagem de Coombs indireto 1:1.024 (antiD e antiC), realizou rastreio de anemia fetal com *doppler* de ACM semanal desde 18 semanas e 4 dias de idade gestacional (IG). No exame realizado com 23 semanas e 6 dias de IG, constatou-se alto risco para anemia fetal em feto A (velocidade de pico da ACM correspondendo a 1,95 MoM), com exame normal para feto B. O feto A foi submetido a quatro transfusões intrauterinas (TIU), com 24, 25, 28 e 32 semanas de IG, enquanto o feto B foi

acompanhado com *doppler* de ACM semanalmente até apresentar alto risco para anemia fetal com 32 semanas, quando foi submetido a uma TIU. Optou-se por antecipação do parto, e a paciente foi submetida a cesariana com IG de 33 semanas e 2 dias, com nascimento de G1 (feto A), masculino, com Apgar 7/9, pesando 1965 g e G2 (feto B), feminino, com Apgar 9/9, pesando 2240 g. Os dois recém-nascidos foram internados em unidade de terapia intensiva neonatal, com necessidade de hemotransfusão e fototerapia por sete dias. **Conclusão:** Com base no caso acima, pode-se observar que, sob as mesmas condições intrauterinas, os gemelares apresentaram diferentes graus de anemia. Isso sugere que fatores intrínsecos a cada feto interferiram na manifestação da doença. Em gestações dicoriónicas diamnióticas, tal fato poderia ser explicado pela presença de diferentes antígenos eritrocitários entre os fetos; no entanto, mesmo em gestações monocoriónicas, essa disparidade pode ser observada. Dessa maneira, é possível que outros fatores imunológicos e placentários estejam envolvidos no mecanismo da doença. Mais estudos sobre DHPN em gestações múltiplas contribuirão para o melhor entendimento de sua fisiopatologia.

Palavras-chave: doença hemolítica perinatal; aloimmunização; Rh; gestação múltipla.

<https://doi.org/10.5327/JBG-0368-1416-20211311150>

Esteatose hepática aguda da gravidez: fatores de risco, diagnóstico e tratamento

Geovanna Calazans Corrêa¹, Isabella Nascentes Tanizaki Coelho², Márcio Rabelo Mota¹

¹Instituição de Ensino Superior de Brasília, Centro Universitário de Brasília

²Universidade de Vassouras

Introdução: A esteatose hepática aguda da gravidez (EHAG) é uma emergência obstétrica rara, mas letal, determinada pela insuficiência hepática materna e que pode causar consequências para a mãe e para o feto, até mesmo a morte. A fisiopatologia dessa doença tem sido relacionada a defeitos no metabolismo de ácidos graxos na gravidez, principalmente no contexto de defeitos genéticos fetais na oxidação desses ácidos, que resultam em aumento materno no nível sérico de ácidos graxos durante a gestação. Por sua raridade e letalidade, torna-se crucial abordar a fisiopatologia dessa doença cada vez mais. **Objetivo:** Analisar os fatores de risco, o diagnóstico e os meios de tratamento da EHAG. **Métodos:** Trata-se de uma revisão de literatura realizada por meio de busca na base PubMed com os descritores (“acute fatty liver” AND “pregnancy”), na qual foram encontrados 79 artigos dos últimos cinco anos. Como critérios de inclusão: publicações na íntegra e nos idiomas inglês e português. Por fim, foram selecionados os estudos que descreviam minuciosamente a fisiopatologia da EHAG e foram utilizados 13 artigos para a revisão. **Resultados e conclusão:** A EHAG já foi considerada uma doença extremamente rara na gravidez, mas com o avanço do conhecimento e o diagnóstico precoce os casos mais leves estão sendo reconhecidos. Atualmente, a prevalência estimada é de um a três casos a cada 10 mil gestações. Em uma revisão de literatura do ano de 2019, os fatores de risco associados à EHAG encontrados foram múltiplas gestações, fetos masculinos, distúrbios gordurosos do metabolismo de ácidos graxos no feto e episódios anteriores de EAHG. Um estudo de caso controle realizado entre 2010 e 2019 em um hospital terciário para doenças hepáticas na China considerou os seguintes aspectos clínicos e laboratoriais para o diagnóstico: sintomas de anorexia, náusea, vômito, icterícia, fadiga, preferência por comida fria e função hepática anormal durante o terceiro trimestre da gravidez ou no início do período pós-parto; resultados laboratoriais característicos, incluindo níveis elevados de alanina transaminase, bilirrubina e creatinina sérica, tempo de protrombina prolongado e hipoglicemia; ultrassonografia mostrando fígado gorduroso ou biópsia hepática com alterações patológicas características; além de todas as pacientes exibirem seis ou mais dos critérios de Swansea, o que confirmou objetivamente o diagnóstico de EAHG. Em relação às medidas terapêuticas, assim que houver diagnóstico ou alta suspeita de EAHG, a interrupção imediata da gravidez e o tratamento de suporte são cruciais, uma vez que não há relatos de continuação da gravidez sem aumentar a deterioração da função hepática, o que pode levar, até mesmo, à falência total hepática.

Palavras-chave: esteatose hepática; gravidez alto risco; insuficiência hepática.

<https://doi.org/10.5327/JBG-0368-1416-20211311151>

Esteatose hepática aguda na gestação:

um relato de caso

Paullini Silva Moreira¹, Suelen Peixoto Marinho de Deus¹,
Claudia Lourdes Soares Laranjeira¹, Lorena Ventura Brandão¹,
Melina Cançado Araújo Faria¹

¹Hospital Mater Dei

Objetivo: Revisar o diagnóstico e o tratamento da esteatose hepática aguda da gestação (EHAG). **Relato de caso:** Paciente do sexo feminino, 30 anos, primigesta na 36ª semana de gestação, pré-natal de risco habitual, foi admitida com relato de icterícia, dor abdominal difusa e náuseas. Negava febre, colúria, acolia fecal ou prurido. Sem alterações no apetite. Movimentação fetal presente. Sem perdas vaginais. Ao exame da admissão, apresentava-se estável hemodinamicamente, normotensa, icterícia 3+/4+ e afebril. Batimentos cardíacos fetais de 145 bpm, dinâmica uterina ausente e tônus uterino normal. Os exames iniciais mostraram alteração na função hepática (FA 560 / GGT 206), hiperbilirrubinemia com predomínio de bilirrubina direta (BD) (bilirrubina total 10 / BD 6,21), RNI 2,13, tempo de tromboplastina parcial ativado (TTPa 52,4 / controle 27) e plaquetas de 135.000. Foi hospitalizada e indicou-se a interrupção da gestação, questionando-se EHAG. O parto não teve intercorrências e o recém-nascido foi encaminhado para o alojamento conjunto. **Resultados:** A paciente evoluiu com piora dos exames laboratoriais e hipoglicemia e foi encaminhada ao centro de terapia intensiva (CTI), onde permaneceu por quatro dias. Recebeu alta do CTI e manteve boa estabilidade hemodinâmica. A alta hospitalar ocorreu no 8º dia pós-parto e a paciente manteve o acompanhamento ambulatorial com equipe da clínica médica e da obstetrícia. **Conclusão:** A EHAG é um diagnóstico de exclusão, e sua identificação e tratamento precoces são essenciais para melhorar a sobrevida da paciente e do feto.

Palavras-chave: *esteatose hepática aguda na gestação; insuficiência hepática; hepatopatias da gestação.*

<https://doi.org/10.5327/JBG-0368-1416-20211311152>

Fatores associados ao desenvolvimento da depressão pós-parto

Amanda Silva Florentino¹, Priscilla Rocha Araujo Nader¹,
Rubens José Loureiro¹

¹Escola Superior de Ciências da Santa Casa de Misericórdia de Vitória

Introdução: O período puerperal envolve muitas transformações ocasionadas pela chegada do novo ser, que demanda responsabilidade, tempo e cuidados. Com isso, podem surgir diversas dúvidas e medos acerca da maternidade que, associadas às mudanças emocionais, físicas e hormonais e aos fatores de risco, podem levar ao desenvolvimento da depressão pós-parto. Esta é um transtorno psiquiátrico de humor que causa efeitos negativos sobre a mãe e a criança e está diretamente relacionada aos aspectos subjetivos de cada mulher. **Objetivo:** Investigar os principais fatores de risco associados ao desenvolvimento da depressão pós-parto. **Métodos:** Trata-se de uma revisão integrativa realizada na base de dados Biblioteca Virtual em Saúde durante o mês de abril de 2021. Para a busca, utilizaram-se os descritores “fatores de risco” AND “depressão pós-parto” AND “gravidez”. Com a finalidade de analisar a literatura nacional, foram selecionados artigos disponibilizados em texto completo na língua portuguesa e publicados entre julho de 2011 e janeiro de 2020, dos quais somente um era de 2011 e os demais dos últimos três anos. A princípio foram identificados 1.528 artigos e, após a aplicação dos critérios de inclusão, restaram 30 artigos, dos quais oito compuseram a amostra final. **Resultados e conclusão:** O surgimento da depressão pós-parto pode estar associado a diversos fatores psicológicos, sociais, sociodemográficos e hormonais. Acerca dos fatores psicológicos, tem-se histórico de depressão familiar e da própria mulher, seja relacionado ao parto ou não, estresse durante a gestação e insatisfação com a gravidez. A falta de apoio por parte da família e do parceiro durante a gestação e o puerpério, a sobrecarga que pode ser ocasionada pela multiparidade, o uso de tabaco e álcool e a ocorrência de violência contra a gestante e puérpera configuram-se como fatores de risco sociais. Além disso, questões sociodemográficas como ser solteira, mãe jovem, ter perfil socioeconômico baixo e baixa escolaridade também influenciam no surgimento

da patologia, assim como a desregulação hormonal. Por ser um problema de saúde pública, essa doença traz prejuízos na interação mãe-bebê, assim como no desenvolvimento social, cognitivo e afetivo da criança. Outrossim, pode levar ao suicídio e ao infanticídio. Diante dessa perspectiva, mostra-se necessário conhecer os aspectos preponderantes para o aparecimento da doença, com a finalidade de investir na construção de estratégias de prevenção e diagnóstico precoce, para que puérperas tenham o tratamento adequado e as consequências sejam reduzidas. Dessa forma, a promoção do cuidado integral às mulheres no pós-parto permitirá reduzir as mazelas do modelo biomédico. Por fim, verifica-se que o fomento de políticas de enfrentamento da desigualdade social e a participação de grupos de apoio são boas alternativas, principalmente para as mulheres que não têm apoio dos seus parceiros.

Palavras-chave: *fatores de risco; depressão pós-parto; gravidez.*

<https://doi.org/10.5327/JBG-0368-1416-20211311153>

Fatores de risco associados à gravidez ectópica: uma revisão da literatura

Luana Assis Marquez¹, Stéfany Vasconcelos Santos¹,
Sarah Vargas Dias¹, Lara Machado de Oliveira¹,
Rafaela Colodete Mota¹, Marcela Lima Souza Paulo¹

¹Escola Superior de Ciências da Santa Casa de Misericórdia de Vitória

Introdução: A gravidez ectópica (GE) é a emergência ginecológica mais comum no mundo, sendo considerada como a implantação do óvulo em qualquer lugar fora do útero, que, na maioria dos casos (98%), ocorre nas tubas uterinas. Cada vez mais é observado o acréscimo dos diagnósticos de GE no mundo, a qual é responsável por 75% dos óbitos nos primeiros meses de gestação. Portanto é imprescindível a análise das razões de chance, ou fatores de risco, para GE, visto que elas são observadas em conjunto por essa gravidez ser caracterizada por causas multifatoriais. **Objetivo:** Verificar os fatores de risco para o acontecimento de uma gravidez ectópica. **Método:** Artigo de revisão realizado de setembro a novembro de 2019 na Biblioteca Virtual em Saúde (BVS), utilizando as bases de dados Medical Literature Analysis and Retrieval System Online (MEDLINE) e Literatura Latino-Americana e do Caribe em Ciências da Saúde (Lilacs). Foram selecionados 236 artigos com o uso das expressões de busca “pregnancy, tubal” OR “pregnancy, ectopic” AND “odds ratio”, definidas pelo Medical Subject Headings (MeSH). Consideraram-se como critérios de inclusão e exclusão o idioma inglês, os limites feminino e gravidez, documentos do tipo artigo, com texto disponível completo e publicados nos últimos cinco anos, selecionados pelo assunto principal: gravidez ectópica. Com base nisso, foram excluídos 211 artigos e restaram 25. Após a leitura dos títulos e resumos, foram escolhidos por fim nove artigos, que correspondiam melhor ao objetivo do estudo. **Resultados:** Pode-se observar que a história de infertilidade e a salpingectomia em gravidezes ectópicas anteriores são os fatores de risco mais significativos para a recorrência de uma GE. A técnica de fertilização *in vitro* (FIV) tem sido um tratamento comum para a infertilidade, porém surgem complicações como a síndrome da hiperestimulação ovariana, GE e gravidez múltipla. Apesar de ser um tratamento, possui alta taxa de GE, pois a maioria das mulheres que o fazem é infértil. Além disso, há indícios de GE em função do uso de anticoncepcionais, pois uma determinada combinação de hormônios pode inibir a atividade tubária. Ademais, a doença de Crohn pode tornar as mulheres mais suscetíveis a ter perfurações do que as com colite ulcerativa, o que pode contribuir como um fator de risco para a ocorrência de GE. **Conclusão:** Após a finalização do estudo dos artigos selecionados, certificou-se de que os fatores mais relevantes para a incidência de gravidez ectópica foram o histórico de infertilidade e a salpingectomia. Além disso, na FIV, as condições hormonais, imunológicas e a atividade uterina influenciam diretamente no episódio de GE.

Palavras-chave: *gravidez tubária, gravidez ectópica.*

<https://doi.org/10.5327/JBG-0368-1416-20211311154>

Gestação ectópica: dez semanas

Isabella Soares da Costa dos Santos¹, Ligia Cardoso de Oliveira¹

¹Hospital Da Mulher Heloneida Studart

Introdução: O desenvolvimento subsequente e a implantação do embrião fora do revestimento uterino são definidos como gravidez ectópica, que tem uma ampla variedade de apresentações, por exemplo, de hemoperitônio agudo a gravidez ectópica crônica. O caso apresentado é um exemplo incommum de gravidez ectópica com grande hematosalpinge e sintomas clássicos. **Relato de caso:** Paciente M.D.S.U.F., 39 anos de idade, G4/P3 (2PN+1PC), procurou maternidade em razão de dor abdominal súbita e sinais de instabilidade hemodinâmica. Ao exame físico, abdome distendido, extremamente doloroso, com sinais de peritonite. Trouxe gonadotrofina coriônica humana beta (beta-HCG) qualitativo positivo externo. A idade gestacional pela última menstruação correspondia a 10 semanas e 2 dias. Foi submetida a laparotomia exploratória de urgência, que evidenciou grande quantidade de líquido hemorrágico no abdome, gravidez ectópica à direita com presença de ruptura extensa de trompa direita em sua porção ístmica, com feto de cerca de 10 cm, aparentemente do sexo masculino, e massa placentária aderida a ovário ipsilateral, tuba uterina esquerda dilatada e endurecida, demais estruturas pélvicas sem anormalidade. Após drenagem do líquido hemorrágico, foram realizadas salpingectomia com ooforectomia à direita e retirada de feto e placenta. Foram foi transfundidos 400 mL de concentrado de hemácia, com melhora do sangramento. A placenta foi encaminhada ao histopatológico e a paciente à terapia intensiva. **Conclusão:** Até 2% das gestações podem ser gravidezes ectópicas. A prevalência desse tipo de gravidez chega a 18% com as mulheres que se apresentam ao pronto-socorro com dor abdominal e sangramento vaginal no primeiro trimestre ou ambos. Apesar das melhorias no diagnóstico e no tratamento, a ruptura da gravidez ectópica continua a ter morbidade e mortalidade significativas. As gravidezes ectópicas rotas, de 2011 a 2013, foram responsáveis por 2,7% de todas as mortes relacionadas à gravidez e, além disso, são a principal causa de mortalidade relacionada à hemorragia. Casos de gestações ectópicas abdominais grandes foram publicados anteriormente. No entanto, a literatura é limitada sobre gestações ectópicas tubárias grandes. A detecção precoce da gravidez ectópica é essencial para a redução da morbimortalidade materna. A ultrassonografia é uma ferramenta crucial, pois pode diminuir o tempo para o diagnóstico e direcionar o atendimento ao paciente, especialmente em condições de risco de vida. Ela pode detectar a ruptura da gravidez ectópica e o sangramento intra-abdominal em curso, o que pode ser um sinal de necessidade de intervenção cirúrgica. Este relato é importante porque não existem muitas publicações detalhando uma gravidez tubária com mais de 10 semanas, como visto aqui. Além disso, a ruptura da gravidez ectópica pode causar sangramento intraperitoneal e choque hemorrágico, sendo necessário detecção precoce da gravidez ectópica para o controle da morbimortalidade materna.

Palavras-chave: gravidez ectópica; complicações na gravidez; ectópica com idade gestacional avançada; abdome agudo.

<https://doi.org/10.5327/JBG-0368-1416-20211311155>
Gestação heterotópica: diagnóstico ultrassonográfico em ectópica não rota

Isabella Soares da Costa dos Santos¹, Aline Ramos Teixeira¹,
 Andre Luiz Clemente Beralto¹, Lara de Siqueira Rodrigues¹
¹Hospital Da Mulher Heloneida Studart

Introdução: A gestação heterotópica é uma condição rara em que há uma gestação ectópica simultânea à gestação intrauterina. Na primeira, a localização mais frequente é a tuba uterina, mas ela pode ser também cornual, cervical, ovariana, abdominal e em cicatriz de cesárea. A incidência varia de 1:30.000 gestações, contudo, após reprodução assistida, a frequência dessa complicação foi para 1:100-500 gestações. Os fatores de risco são os mesmos relacionados à gravidez ectópica e são representados, principalmente, pelas desordens mecânicas e/ou funcionais que impedem a passagem do embrião para a cavidade uterina. Entre elas, citam-se doença inflamatória pélvica, malformação uterina, idade avançada, tabagismo, cirurgia pélvica anterior e história de infertilidade pela aplicação da técnica de reprodução assistida. **Relato de caso:** Paciente N.R.M.D.S., 21 anos, G1P0, procurou serviço de emergência com ultrassonografia externa de rotina que evidenciou útero gravídico contendo dois embriões e dois sacos gestacionais: um tópico, de contornos normais, com diâmetro de 14 mm, com embrião cujo comprimento cabeça-nádega (CCN) era de 3,4 mm e que tinha batimento cardíaco

fetal (BCF)=169 bpm, compatível com seis semanas de desenvolvimento. Em anexo esquerdo, observou-se tuba uterina distal, formação em imagem sugerida de embrião e vesícula vitelínica (VV) presente. Embrião com CCN de 16 mm e vesícula vitelínica aumentada, medindo 16 mm, BCF=120 bpm, o que sugeria gestação de oito semanas de desenvolvimento. À repetição da ultrassonografia, viu-se útero de volume aumentado, com saco gestacional normoimplantado, paredes íntegras, 18 mm de diâmetro, presença de embrião com BCF=112 bpm, CCN 7 mm, VV sem alteração; em anexo direito, imagem hipocogênica regular com fluxo sanguíneo, medindo 24x22 mm, com área cística de 14 mm. Não era possível excluir gravidez ectópica. A paciente, estável, seguiu em acompanhamento e ultrassonografias sequenciais. **Conclusão:** O diagnóstico precoce é difícil e ocorre em sua maioria após a rotura tubária. Quanto ao tratamento, não há consenso da melhor conduta a ser seguida, que se relaciona ao local da implantação do saco gestacional ectópico e à época do diagnóstico. A abordagem cirúrgica por via laparotômica ou laparoscópica é a escolha quando a ectópica é tubária, como no caso da paciente em questão. A gestação heterotópica, mesmo sendo rara, é um diagnóstico que deve ser bem pesquisado, uma vez que a presença de gestação tópica não exclui uma ectópica concomitante. Para isso, o estudo ultrassonográfico ainda é o método de escolha para avaliação inicial e diagnóstico.

Palavras-chave: gravidez heterotópica; gravidez ectópica não rota; ultrassonografia.

<https://doi.org/10.5327/JBG-0368-1416-20211311156>

Gestação na adolescência e complicações hipertensivas: relato de caso

Caroline Graça Mota Damasceno¹, Alberto Alves Borges²,
 Bruna Obeica Vasconcelos¹, Jacqueline Assunção Silveira Montuori¹,
 Osvaldo Luiz Aranda², Jorge Fonte de Rezende Filho¹
¹Fundação Técnico-Educacional Souza Marques
²Hospital Maternidade Carmela Dutra

Introdução: A gestação na adolescência está relacionada com alterações em todos os aspectos da vida da gestante, além dos que já ocorrem em qualquer gravidez. Os distúrbios hipertensivos na gestação podem ser classificados como os exclusivos à gestação e aqueles decorrentes da hipertensão arterial sistêmica crônica e são a principal causa de mortalidade materna no Brasil. A pré-eclâmpsia é definida como o aumento pressórico e de proteinúria após 20 semanas de gestação. Quando ocorrem convulsões e/ou coma, é denominada de eclâmpsia. Os fatores de risco para pré-eclâmpsia são: primigestação, diabetes, colagenose, raça negra, obesidade e trombofilias. **Relato de caso:** G.K.S.P., 15 anos, parda, estudante, sem história de alergias ou comorbidades. Iniciou o pré-natal com 17 semanas e 4 dias e realizou quatro consultas. Na última, havendo edema de +2/+4, foi iniciado o rastreio para pré-eclâmpsia. Deu entrada na maternidade com quadro de convulsões tônico-clônicas generalizadas com 37 semanas e 4 dias. Ao exame, apresentava-se convulsionando, inconsciente, cianótica, com edema de membros inferiores +3/+4, tônus uterino normal, sem atividade uterina e batimento cardíaco fetal de 80 bpm no sonar. Sinais vitais: pressão arterial 199x110 mmHg, saturação de oxigênio 86%. Ao toque, o colo uterino encontrava-se grosso, fechado e posterior. Foi iniciada a administração de sulfato de magnésio, fenitoína e hidralazina e realizada a intubação orotraqueal (IOT). Após a estabilização materna, realizou-se cesariana pelo sofrimento fetal, com extração de conceito do sexo feminino, com peso de 2600 g, Apgar 2/6/7 e sem alterações aparentes. Os exames laboratoriais coletados na admissão mostraram plaquetas 340.000, ácido úrico 5,9 mg/dL, fosfatase alcalina 910 U/L, lactato desidrogenase 585 U/L, proteína C reativa 16,4 mg/L, proteínas totais 6,6 g/dL. A paciente permaneceu em IOT e foi transferida para a unidade de terapia intensiva, onde foi realizada antibioticoterapia por suspeita de endometrite, porém a paciente foi de alta à revelia. **Conclusão:** A incidência de eclâmpsia é maior em condições socioeconômicas desfavoráveis, pré-natal deficiente e acompanhamento inadequado da pré-eclâmpsia. É uma doença intercorrente da gestação, grave, que tem sua origem na placentação defeituosa, que leva à pré-eclâmpsia. Os extremos da idade materna constituem importante fator de risco, sendo uma das principais complicações observadas em gestações na adolescência. O prognóstico é pior, podendo resultar em óbito materno e fetal nos casos de eclâmpsia descontrolada e descompensada. A instituição

de terapêutica eficaz é indispensável para o melhor desfecho. No caso apresentado, a paciente apresentou eclâmpsia descompensada e a terapêutica eficaz resultou em desfechos materno e fetal favoráveis. O uso de ácido acetil-salicílico desde a 12ª semana de gestação tem mostrado ser positivo para a prevenção de casos graves de pré-eclâmpsia e eclâmpsia e pode ser uma boa opção para a paciente em questão caso engravide de novo.

Palavras-chave: eclâmpsia; gestação na adolescência; convulsão.

<https://doi.org/10.5327/JBG-0368-1416-20211311157>

Gestante com síndrome de Gerbode: primeiro relato na literatura

Dayana da Silva de Araujo¹, Luiza Dias Nogueira da Rocha¹, Bernardo Jorge da Silva Mendes², Ricardo Mourilhe-Rocha¹, Nilson Ramires de Jesús¹

¹Hospital Universitário Pedro Ernesto

²Hospital Unimed Rio

Introdução: No Brasil, a incidência de gestantes com cardiopatias é cerca de oito vezes maior do que as estatísticas internacionais. Por ser considerada a maior causa de morte materna indireta no ciclo gravídico-puerperal, identificar e acompanhar essas pacientes ainda no período pré-concepcional é importante para estimar o risco materno e o prognóstico fetal. O presente trabalho tem como objetivo relatar o caso de uma gestante com diagnóstico de síndrome de Gerbode (SG). Extremamente raro entre os *shunts* intracardíacos, essa malformação representa 0,08% dos casos de cardiopatias congênitas. O defeito associado à SG, diagnosticado pelo ecocardiograma, é um *shunt* entre o átrio direito (AD) e o ventrículo esquerdo (VE) que pode levar a insuficiência cardíaca grave. **Relato de caso:** G.T.C.S., 32 anos, gestante com 22 semanas, G3PC2A0, foi atendida em novembro de 2020 no ambulatório de insuficiência cardíaca (IC) com queixa de dispnéia, tosse, ortopneia e edema progressivo havia um ano. O ecocardiograma evidenciou aumento batrial, *shunt* esquerda-direita com comunicação do VE com AD e hipertensão pulmonar leve subestimada pelo hiperfluxo VE-AD, compatíveis com SG. Apresentava sopros sistólicos acentuados em focos tricúspide e mitral, sem outros achados no exame físico. Foram iniciados betabloqueador e diurético de alça e a paciente foi encaminhada ao pré-natal de alto risco materno. Durante a gestação, apresentou dois episódios de internação em unidade fechada, com monitorização contínua e acompanhamento obstétrico e cardiológico com 28 e 33 semanas de gestação. Nessas ocasiões foi admitida por dispnéia em repouso, ortopneia e edema de membros inferiores. Apresentava perfil B (quente e congesto) da IC, com necessidade de negatar balanço hídrico, recebendo alta após compensação clínica. Em 8 de março de 2021, houve interrupção eletiva da gestação com 38 semanas e 1 dia. A via de parto foi cesárea, definida pela interatividade, com laqueadura tubária indicada pela Cardiologia pelo alto risco gestacional materno. O recém-nascido do sexo masculino pesou 2875 g, recebeu Apgar 9/9 e não apresentou intercorrências neonatais. O pós-operatório imediato ocorreu em unidade fechada para monitorização contínua. A paciente apresentou puerpério fisiológico e recebeu alta hospitalar em 72 horas. Atualmente, mantém seguimento no ambulatório de IC. **Conclusão:** O desfecho favorável teve importante relação com o acolhimento no pré-natal, a identificação precoce de sintomas de descompensação e a abordagem multiprofissional em centro de referência. Observou-se também que ajustes terapêuticos foram necessários de acordo com a idade gestacional, com controle hemodinâmico vigoroso, objetivando parto no termo com o melhor prognóstico materno-fetal. Este foi o primeiro relato de caso na literatura que mostra a associação entre as alterações hemodinâmicas encontradas na SG e as alterações fisiológicas do período gestacional.

Palavras-chave: gestante; síndrome de Gerbode; cardiopatia; insuficiência cardíaca.

<https://doi.org/10.5327/JBG-0368-1416-20211311158>

Gestante portadora de síndrome de Marfan: relato de caso

Raissa Gracio Teixeira¹, Annita Martins Rocha Torres¹, Carolina Carvalho Mocarzel¹,

¹Hospital Federal Servidores do Estado

Introdução: A síndrome de Marfan (SM) é uma doença genética autossômica dominante, com prevalência de dois a três casos em 10 mil e igual distribuição em ambos os sexos. Acomete tecido conjuntivo, com envolvimento multissistêmico, afetando principalmente os aparelhos cardiovascular, musculoesquelético e ocular, e a dissecação e a rotura da aorta são as principais causas de morbidade e mortalidade. **Relato de caso:** T.E.C., 20 anos, primigesta, com diagnóstico de SM na infância, sem uso de medicação no período gestacional, foi submetida a procedimento cirúrgico de troca valvar mitral aos 11 anos para correção de comunicação interatrial e insuficiência mitral, além de artroplastia bilateral de quadril. Ecocardiograma realizado no 2º trimestre de gestação mostrava diâmetro da aorta de 34 mm, insuficiência mitral discreta e fração de ejeção de 59%. O irmão faleceu aos 16 anos por complicações da SM. A paciente foi admitida na maternidade, a termo, com sinais de iminência de eclâmpsia. Indicou-se cesariana após estabilização clínica. Houve indicação de profilaxia para endocardite infecciosa. Recém-nascido do sexo feminino, Apgar 8/9, com peso de 3,2 kg. A paciente manteve sulfato de magnésio no pós-parto, com boa evolução clínica. **Conclusão:** A SM consiste em um defeito no gene FBN1 situado no cromossomo 15, que afeta a produção de fibrilina (especificamente fibrilina-1). Essas moléculas formam as microfibrilas, necessárias para fornecer elasticidade e apoio aos tecidos conjuntivos. As principais manifestações clínicas da SM estão relacionadas aos sistemas esquelético, cardíaco e ocular. Durante a gravidez há aumento de débito cardíaco por conta do aumento do volume sanguíneo e da frequência cardíaca, além de modificações hormonais que contribuem para alterações histológicas na aorta. Em relação ao risco materno, o manejo é individualizado de acordo com os limites de diâmetro dessa artéria. Dilatações inferiores a 40 mm apresentam risco relativamente baixo de dissecação e rotura (1 a 4%). Esse risco aumenta proporcionalmente com o aumento das dimensões. Diâmetros de 41 a 44 mm apresentam risco estimado de 10% e diâmetros superiores a 45 mm apresentam risco superior a 25%. Mulheres com SM devem realizar aconselhamento genético e ser orientadas a evitar a gestação por conta do risco aumentado nesse período de alargamento de aneurismas aórticos e dissecação de aorta, em decorrência das alterações hormonais e metabólicas inerentes ao período gravídico. A partir do momento em que houver gestação e desejo de seguimento dela, o acompanhamento deve ser rigoroso e feito em pré-natal de alto risco, com equipe multidisciplinar, pois essa assistência tende a minimizar desfechos materno-fetais desfavoráveis.

Palavras-chave: gravidez; síndrome de Marfan; gestação de alto risco.

<https://doi.org/10.5327/JBG-0368-1416-20211311159>

Gravidez e necrólise epidérmica tóxica (NET): um relato de caso

Mariana Fortes Balzana¹, Giulia Bastos Buscema¹, Beatriz Ramiro Garcia Carneiro¹, Annita Martins Rocha Torres¹, Anna Terra de Melo¹, Carolina Carvalho Mocarzel¹

¹Hospital Federal dos Servidores do Estado

Introdução: A necrólise epidérmica tóxica (NET) e a síndrome de Stevens-Johnson (SSJ) são espectros da mesma doença, em que ocorrem reações cutâneas graves, com potencial para morbidade e mortalidade elevadas. Afeta pele e mucosas, caracterizando-se por um exantema eritematoso disseminado, com padrão centrífugo, lesões em alvo e acometimento de mucosa oral, ocular e genital. **Relato de caso:** Paciente T.V.M.S., 20 anos, parda, 27 semanas de gestação, natural do Rio de Janeiro, portadora de cisto cerebelar diagnosticado aos 12 anos, em uso de fenobarbital (200 mg/dia) e fenitoína (100 mg/dia), que haviam sido interrompidos e reiniciados por conta própria durante a gestação, sem acompanhamento regular com neurologista. Foi admitida na Unidade Materno Fetal do Hospital Federal dos Servidores do Estado (UMF-HFSE) com lesões pruriginosas no tronco e face com início um dia antes, associadas a mal-estar e odinofagia. Ao exame físico, presença de pápulas eritematosas difusas, predominantemente em face, pescoço e tronco, estertores difusos à ausculta pulmonar e hipermia de orofaringe. Avaliação fetal sem alterações. A paciente foi internada para investigação diagnóstica e colheram-se rastreio infeccioso e *swab* para

COVID-19. Evoluiu com progressão de exantema com extensão para membros superiores e inferiores, ocorrendo descamação de pele e mucosas, erupções vesiculares e lesões bolhosas principalmente em face e tronco, que poupavam a região palmoplantar, além de febre e hiperemia ocular com presença de secreção purulenta. Foi transferida para a unidade de terapia intensiva (UTI) para monitorização, as medicações de uso contínuo foram suspensas pela suspeita de NET e a paciente iniciou tratamento venoso com oxacilina (12 mg/dia), hidrocortisona (400 mg/dia), imunoglobulina (60 mg/dia por cinco dias) e hidratação, além de colírio com moxifloxacino, dexametasona e lubrificante ocular. Laboratório com leucopenia (4.300 mm^3) com 29% de bastões e proteína C reativa de 28. Houve melhora clínica e laboratorial, com retorno à enfermaria após 13 dias na UTI. **Conclusão:** A paciente acima apresentou quadro de NET, afecção com dois a três casos por milhão ao ano e mortalidade de 30%. O diagnóstico foi realizado por meio de avaliação multidisciplinar em função do padrão das lesões cutâneas e da história de uso de fenobarbital e fenitoína. A paciente necessitou de manejo em terapia intensiva associado à imediata interrupção das medicações. A NET tem associação com quadros severos na gestação e possui, como gatilho, o uso de medicações e infecções. Vale ressaltar que a própria gestação pode induzir à NET pelas reações imunomodulatórias complexas com fisiopatologia incerta. O acometimento ocular está presente em 39 a 61% dos quadros. Não há teste que comprove o medicamento que deflagra a doença, e o diagnóstico é realizado empiricamente. Após 13 dias na UTI, a paciente retornou à maternidade com alta, ainda gestante, e foi reinternada para parto a termo, sem intercorrências. Embora a terapia para NET seja amplamente de suporte, uma gestante é um desafio para toda a equipe médica.

Palavras-chave: *necrólise epidérmica tóxica; síndrome de Stevens-Johnson; gravidez de alto risco.*

<https://doi.org/10.5327/JBG-0368-1416-20211311160>

Gravidez heterotópica: um relato de caso

Laís Gomes Ferreira¹, Camila Fleckner Navarro Rodrigues Caldas², Bruno Almeida C. Soares², Edna de Jesus Suzano², Matheus Alves Monteiro de Paula¹, Mariana Neves Pimentel¹

¹Universidade Iguaçú

²Hospital São José do Avaí

Introdução: A gravidez heterotópica é a coexistência entre uma gravidez intrauterina e outra extrauterina. Quando ocorre de forma espontânea, é rara (1:30.000) e geralmente está associada a técnicas de reprodução assistida (1:100–500). Fatores de risco comuns são doença inflamatória pélvica, uso de dispositivo intrauterino e gravidez ectópica prévia. **Relato de caso:** Mulher, 27 anos, GV PII AII, foi admitida com queixa de dor abdominal difusa, sinais de irritação peritoneal e dor referida no ombro. Trazia ultrassonografia transvaginal (USGTV) que mostrava gestação tópica em idade gestacional compatível com seis semanas e seis dias e imagem ovarial heterogênea em região anexial esquerda medindo 2,8x2,4 cm, com fluxo sanguíneo periférico a *doppler*, correlacionada à ressonância magnética, que confirmou a presença e sugeriu diagnóstico de gravidez heterotópica. Por apresentar instabilidade hemodinâmica, foi encaminhada à laparotomia exploradora, que evidenciou prenhez ectópica rota, e foi realizada salpingectomia esquerda. A paciente foi encaminhada à terapia intensiva para estabilização e acompanhamento pós-operatório, com necessidade de noradrenalina endovenosa em infusão contínua para controle hemodinâmico, quando, sem sucesso, foi prescrita transfusão de concentrado de hemácias. Após 24 horas, a paciente apresentava bom estado geral, estava orientada, hidratada, hipocorada +/-, acianótica, anictérica, com pressão arterial de 35x74 mmHg, frequência cardíaca de 89 bpm e saturação de oxigênio >95%. Ferida operatória por incisão de Pfannenstiel em bom estado. Encontrava-se em uso de cefazolina, cetoprofeno e em desmame de noradrenalina. Dois dias após o procedimento, manteve estabilidade clínica com alta de terapia intensiva e programação de nova USG. Iniciou Progesterona, mantendo analgesia e antibioticoterapia. À USGTV, visualizou-se saco gestacional tópico, útero gravídico com embrião viável em IG compatível com sete semanas e seis dias e pequena quantidade de líquido livre em fundo de saco. O

exame anatomopatológico do material cirúrgico mostrou tuba uterina de 4,5x3,0 cm com paredes espessadas preenchidas por conteúdo hemorrágico, e concluiu-se tratar de prenhez ectópica rota com congestão vascular da serosa. **Conclusão:** O quadro exposto geralmente tem diagnóstico tardio e prognóstico reservado, de acordo com a sintomatologia exuberante na gestante. Com a resolução da gestação ectópica, se o feto ainda for viável, o seguimento com progesterona até o fim do período gravídico é uma conduta aceitável. A gravidez heterotópica espontânea é um evento obstétrico raro, com incidência crescente nos últimos anos em consequência de técnicas de reprodução assistida. O manejo depende do momento em que é feito o diagnóstico, da presença de complicações e da viabilidade fetal. O diagnóstico precoce é extremamente importante para uma intervenção eficaz na gravidez ectópica e envolve a intenção de preservar a gestação intrauterina sem gerar riscos maiores à gestante.

Palavras-chave: *gravidez heterotópica; gravidez ectópica; reprodução assistida.*

<https://doi.org/10.5327/JBG-0368-1416-20211311161>

Gravidez heterotópica espontânea

Bruna Tifani Bitzcof¹, Mariana Espindola Fregulia², Camila Capelin², Cely Christina Zimmermann³

¹Faculdade Meridional

²Universidade Federal da Fronteira Sul

³Hospital de Clínicas de Passo Fundo

Introdução: A gravidez heterotópica é caracterizada por uma gravidez intrauterina associada a uma gravidez em sítio ectópico extrauterino. É atípica, sobretudo quando ocorre de forma espontânea, e tem prevalência estimada em 1:30.000 gestações. O relato em questão aborda um caso atípico de gravidez heterotópica e discute as dificuldades diagnósticas. **Relato de caso:** Mulher, 24 anos. Histórico de cesárea realizada há seis anos, sem intercorrências. Início gestacional calculado pela data da última menstruação, de seis semanas e cinco dias. Queixa-se de dor lombar irradiada para baixo ventre há três dias, associado a sangramento em pequena quantidade. O exame especular evidenciou sangramento residual em fundo de saco. O hormônio gonadotrofina coriônica (β -HCG), após a primeira avaliação, resultou em 3.495 mUI/mL. A ultrassonografia transvaginal (USGTV) indicou, no fundo da cavidade endometrial, saco gestacional contendo imagem embrionária e movimentos cardíacos ausentes, concomitante à presença de uma massa em região anexial direita. Haja vista o aborto tópico, iniciou-se o preparo do colo uterino com misoprostol 200 mcg para a realização de curetagem uterina. O procedimento não teve intercorrências. Três dias depois, nova USGTV apontou massa na região anexial direita, anterior ao fundo uterino, sugestiva de saco gestacional bem configurado, contendo embrião com atividade cardíaca presente e valor do β HCG de 4.523 mUI/mL. Dessa forma, realizou-se laparostomia com salpingectomia à direita. A paciente manteve-se estável, com boa recuperação e alta hospitalar. **Conclusão:** A gravidez heterotópica possui sinais e sintomas inespecíficos, que podem ser confundidos com outras causas de dor abdominal, sendo comumente diagnosticada após um quadro de abdome agudo hemorrágico decorrente da ruptura da tuba uterina. Os níveis séricos de β HCG predizem gravidez, mas podem não ser parâmetro para casos de gravidez combinada. A realização da USGTV durante o início gestacional é imprescindível para o diagnóstico precoce, ressaltando a necessidade de avaliação completa tanto uterina quanto das regiões anexiais, já que, muitas vezes, a presença de gravidez tópica pode desviar a atenção do operador do exame. Não há consenso acerca da melhor conduta; no caso em questão, houve aborto da gravidez intrauterina e apenas feto ectópico com atividade cardíaca, o que tornava a gestação inviável. Sendo assim, a curetagem para o aborto tópico é indicada. Quanto ao feto ectópico, realizou-se laparostomia com salpingectomia à direita, em razão do local de implantação do saco gestacional. Quando unilateral, é possível manter a capacidade reprodutiva da paciente. Em suma, mesmo não sendo um diagnóstico simples, todo quadro com β HCG positivo e queixa de dor abdominal deve ser investigado por ultrassonografia das regiões anexiais para descartar a existência de uma gravidez heterotópica, assegurando o diagnóstico precoce e o bom prognóstico das pacientes.

Palavras-chave: *gravidez heterotópica; diagnóstico precoce; ultrassonografia.*

<https://doi.org/10.5327/JBG-0368-1416-20211311162>
Gravidez na adolescência e o risco de pré-eclâmpsia

Lara Cruz de Senna Fernandes¹, Marcia Beatriz Moreira da Cruz de Senna Fernandes², Vasco Nuno Rodrigues de Senna Fernandes³

¹Fundação Técnico Educacional Souza Marques

²Complexo Hospitalar de Niterói

³Hospital Municipal Souza Aguiar

Introdução: A gravidez na adolescência é compreendida como aquela que envolve meninas de 10 a 19 anos e está frequentemente associada ao maior risco de ocorrência de desfechos adversos maternos e neonatais, levando ao aumento da morbimortalidade perinatal. A pré-eclâmpsia é uma das complicações mais comuns da gravidez na adolescência, e é clinicamente definida pela presença de hipertensão arterial sistêmica (pressão arterial sistólica ≥ 140 mmHg ou diastólica ≥ 90 mmHg) após a 20ª semana de gestação, acompanhada de proteinúria ou lesão de outros órgãos. Essa patologia está relacionada com a imaturidade biológica uterina, fatores socioeconômicos e condições metabólicas, sendo portanto um problema de saúde pública. **Objetivo:** Analisar a probabilidade da pré-eclâmpsia na gravidez na adolescência e suas complicações. **Métodos:** Revisão de literatura por meio do banco de dados PubMed, mediante as palavras-chaves: “pre-eclâmpsia”, “pregnancy in adolescence”, “risk factors”. Foram encontrados 55 artigos dos últimos 18 anos, e 11 foram selecionados para a elaboração do estudo. Incluíram-se artigos que citavam a pré-eclâmpsia como um dos efeitos adversos possíveis na gestação na adolescência e excluíram-se aqueles que abordavam apenas os efeitos neonatais. **Resultados:** A gravidez na adolescência frequentemente ocorre de forma não planejada ($p < 0,001$), além de apresentar riscos aumentados para pré-eclâmpsia ($p = 0,001$) e hipertensão gestacional ($p < 0,001$). Também foi observada maior probabilidade de esses eventos ocorrerem em idades mais precoces, isto é, adolescentes menores de 16 anos possuem maiores chances de pré-eclâmpsia, eclâmpsia e gravidez ectópica (*odds ratio* — $OR = 2,974$) quando comparadas às maiores, para as quais a prevalência desses eventos é similar à dos adultos. Outras complicações também costumam estar presentes em gestações dessa faixa etária ($p = 0,002$), como o baixo peso ao nascer e a prematuridade ($p < 0,001$) (TEMBO et al., 2020), além de hemorragia e atonia uterina, que podem surgir em consequência da pré-eclâmpsia ($p < 0,001$). Ademais, fatores socioeconômicos parecem ter associação com a ocorrência de pré-eclâmpsia/eclâmpsia ($p = 0,05$), havendo prevalência maior em países de baixa/média renda, além de fatores fisiológicos, como índice de massa corporal pré-gestacional ($p = 0,002$) e ganho de peso gestacional ($p = 0,03$). **Conclusão:** Apesar de diversos estudos apresentarem riscos consideráveis de pré-eclâmpsia na gravidez na adolescência, esse tema ainda apresenta muitas controvérsias, sendo necessários mais estudos, já que se trata também de uma questão de saúde pública.

Palavras-chave: pré-eclâmpsia; fatores de risco; gravidez na adolescência.

<https://doi.org/10.5327/JBG-0368-1416-20211311163>
Hipertensão intracraniana idiopática na gestação: um relato de caso

Paullini Silva Moreira¹, Claudia Lourdes Soares Laranjeira¹, Lívia Salvador Géio¹, Felipe Mendes Ferreira¹

¹Hospital Mater Dei

Objetivo: Revisar o diagnóstico e o tratamento da hipertensão intracraniana idiopática (HII) na gestação. **Relato de caso:** Paciente com 20 anos, primigesta, admitida no 2º trimestre de gestação, índice de massa corpórea $31,2 \text{ kg/m}^2$, com quadro de cefaleia pulsátil holocraniana associado a náuseas e fotofobia, que evoluiu com diplopia, paresia do reto lateral à esquerda, sensação de turvação visual e *tinnitis* pulsátil. Foi submetida a tratamento medicamentoso conservador, sem sucesso, e derivação ventrículo-atrial. **Resultados:** A paciente manteve sintomas após a cirurgia e foi identificado o mau posicionamento do cateter ventricular. Optou-se por nova abordagem, desta vez com técnica guiada por neuronavegação em função das pequenas dimensões da cavidade ventricular. Após o procedimento, houve melhora progressiva da cefaleia e da turvação visual. A paciente manteve borramento

em campo visual temporal bilateralmente, com paresia leve de nervo abducente à esquerda. **Conclusão:** A hipertensão intracraniana idiopática é uma condição rara, que acomete principalmente mulheres obesas em idade fértil e deve ser abordada precocemente.

Palavras-chave: hipertensão intracraniana idiopática; pseudotumor cerebral; hipertensão intracraniana benigna.

<https://doi.org/10.5327/JBG-0368-1416-20211311164>
Histerectomia puerperal como desfecho de gestação gemelar com feto morto

Jefferson Torres Nunes¹, Marcilyo Max Bezerra Soares¹, Alysso Lima Nunes¹, Luana Pereira de Oliveira¹

¹Universidade Federal do Piauí

Introdução: A hemorragia pós-parto (HPP) é definida como uma perda de 500 mL de sangue ou mais no período de 24 horas após o parto vaginal ou maior que 1.000 ml após parto cesariano. É a principal causa de mortalidade materna em países de baixa renda. A atonia uterina é a causa mais comum de HPP, entretanto há diversas outras causas, como o traumatismo do trato genital, a ruptura uterina, a retenção do tecido placentário ou os distúrbios de coagulação materna. O objetivo é identificar fatores de risco para histerectomia puerperal em um caso clínico. **Relato de caso:** Tercigesta de 26 anos, com gestação de 34 semanas e 1 dia, dá entrada em serviço de urgência obstétrica em hospital público do interior do Piauí relatando episódios de sangramento transvaginal e perda de líquido amniótico. Ao exame obstétrico, foi identificado colo dilatado em 7 cm e apagado. Batimentos cardíacos fetais (BCF) foram verificados, à ausculta, em apenas um dos fetos. A gestante foi submetida a cesárea de urgência, com desfecho de um feto natimorto e outro com a vitalidade preservada. Após cerca de 1 hora da realização do parto cirúrgico, a paciente evoluiu com HPP. Inicialmente, foram administrados ocitocina e misoprostol, objetivando interromper o sangramento. Entretanto, as medidas farmacológicas foram ineficazes e rapidamente a paciente progrediu para choque hipovolêmico grau III. Diante dessa instabilidade hemodinâmica persistente e com hipótese diagnóstica de atonia uterina, a paciente foi submetida a uma histerectomia subtotal com anexectomia bilateral, sob anestesia geral. Após a cirurgia, necessitou de cuidados em centro de terapia intensiva, onde evoluiu com coagulação intravascular disseminada e necessitou de reabordagem cirúrgica após a estabilização parcial do quadro. **Conclusão:** O relato de caso proposto apresenta uma HPP decorrente de atonia uterina, associada à sobredistensão uterina em razão de gestação gemelar com feto morto de tempo indeterminado. A grande multiparidade e a gestação múltipla estão associadas ao risco aumentado de HPP, sendo fatores presentes no caso abordado. As condutas nos casos de HPP são a reposição volêmica, a manutenção da oxigenação adequada e a resolução do sangramento, com o uso de fármacos uterotônicos e da massagem compressiva bimanual uterina. Essas medidas iniciais foram implementadas, porém sem resultados satisfatórios. Por outro lado, o balão de tamponamento intrauterino e as técnicas de suturas uterinas compressivas, como a de B-Lynch, podem ser utilizados para conter o sangramento. Em decorrência da rápida evolução para choque hipovolêmico e instabilidade clínica, optou-se por procedimento cirúrgico definitivo, no qual foi inviável a manutenção dos ovários, visto que a histerectomia total ou subtotal é a última opção, reservada aos casos com gravidade acentuada, mas não deve ser postergada caso as medidas conservadoras falhem.

Palavras-chave: histerectomia puerperal; atonia uterina; puerpério.

<https://doi.org/10.5327/JBG-0368-1416-20211311165>
Histerectomia puerperal em suspeição clínica obstétrica de acretismo placentário

Jefferson Torres Nunes¹, Edla Camila da Conceição¹, Daniel Victor Silva Soares¹, Larissa Alves Dos Santos Silva¹

¹Universidade Federal do Piauí

Introdução: A aderência anormal das vilosidades placentárias à parede uterina, definida como acretismo placentário, é uma complicação associada ao dano ou afinamento endometrial. Essa condição faz parte de uma das

causas de morbimortalidade materna relacionadas à hemorragia pós-parto, que, a depender da sua profundidade, pode tornar essa hemorragia profusa e implicar a realização de histerectomias de emergência. **Relato de caso:** Múltipara de 34 anos com histórico obstétrico de dois partos vaginais, um aborto e um parto cesariano, dá entrada em serviço de urgência obstétrico em hospital público do interior do Piauí após parto vaginal domiciliar, há aproximadamente 10 horas, de feto de 33 semanas e 4 dias, com retenção placentária. Apresentava-se clinicamente estável, porém astênica e com palidez acentuada. Foi realizada tentativa de extração manual da placenta, sem sucesso, após raqui-anestesia. Diante do caso, procedeu-se à realização da histerectomia subtotal com anexectomia bilateral, sem necessidade de transfusão sanguínea ou cuidados de terapia intensiva. **Conclusão:** Conforme o nível de aderência placentária, pode-se classificar a placenta em increta, percreta e acreta. A etiologia atualmente mais aceita refere-se à presença de um defeito da interface endometrial-miometrial, o que leva a uma decidualização imprópria na área de uma cicatriz uterina, que resulta em vilosidades de ancoragem profunda e infiltração trofoblástica. São altas a morbidade e a mortalidade associadas a essa condição, visto que ela pode resultar em desfechos como quadros hemorrágicos graves. Os fatores de risco para essa patologia incluem cesarianas anteriores ou curetagens uterinas; multiparidade; idade materna superior a 35 anos; tabagismo e leiomiomas submucosos. Por ser uma condição geralmente assintomática, o diagnóstico é baseado na realização de ultrassonografias nas pacientes com fatores de risco, preferivelmente entre a 20ª e a 24ª semanas de gestação, na busca de achados característicos para que haja planejamento adequado para a resolução da gestação.

Palavras-chave: *histerectomia puerperal; placenta acreta; puerpério.*

<https://doi.org/10.5327/JBG-0368-1416-20211311166>
Impacto da atividade física nos desfechos adversos perinatais na gestação de primigestas

Carla Christina Renzo¹, Antonia Aparecida Deluca de Oliveira², Rodrigo Ribeiro e Silva¹, Tassiana Cristina Martins Grabovski¹, Leonardo Souza de Carvalho¹, Jean Carl Silva¹

¹Universidade da Região de Joinville

²Maternidade Darcy Vargas

Introdução: A gestação é um período de muitas transformações para as mulheres, que envolve aspectos fisiológicos e metabólicos bem definidos. Sabe-se que a atividade física regular tem inúmeros benefícios para a saúde materna e fetal; cabe, no entanto, ajustá-la para que as gestantes usufruam desses benefícios. **Objetivo:** Avaliar o impacto da atividade física nos desfechos adversos perinatais na gestação de primigestas. **Métodos:** Trata-se de um estudo observacional transversal, realizado no período de agosto a dezembro de 2020. A amostra foi composta de primigestas maiores de 18 anos. No cálculo de razão de chance (RC) ajustado, utilizou-se o intervalo de confiança (IC) de 95%. Os fatores de confusão adotados foram: idade, tabagismo, alcoolismo e outras drogas. **Resultados:** As pacientes foram divididas em quatro grupos: puérperas sedentárias (n=76/15,4%), pacientes que praticaram atividades leves (152/30,9%), moderadas (202/41,0%) e vigorosas (n=62/12,6%). Quanto às características maternas, houve diferença quanto a idade, classificação do IMC, atividade remunerada, escolaridade e tabagismo. Nas características do recém-nascido, não houve diferença significativa. No cálculo de razão de chance ajustado, adotou-se o grupo de pacientes sedentárias como padrão a fim de analisar os efeitos protetivos da prática de atividade física. Para as pacientes com prática leve, houve proteção para diabetes *mellitus* gestacional (DMG) com RC de 0,4 (IC95% 0,2–0,8) e internação em unidade de terapia intensiva (UTI) neonatal com RC de 0,2 (IC95% 0,1–0,7). Para a atividade moderada, também houve redução da chance de DMG com RC de 0,4 (IC95% 0,2–0,9) e internação em UTI neonatal com RC de 0,3 (IC95% 0,1–0,9). Por fim, a prática de atividades físicas vigorosas não impactou os desfechos adversos. **Conclusão:** A prática leve e moderada de atividades físicas na gestação reduziu as chances de DMG e internação em UTI neonatal, enquanto a prática vigorosa não teve influência, quando comparada à das pacientes sedentárias.

Palavras-chave: *atividade física; primigestas; desfechos perinatais.*

<https://doi.org/10.5327/JBG-0368-1416-20211311167>

Impacto da pandemia de COVID-19 no pré-natal

Vanessa Philippi Souza¹, Rodrigo Dias Nunes¹

¹Hospital Regional de São José Dr. Homero de Miranda Gomes

Introdução: Sabe-se que um pré-natal adequado é essencial para o bem-estar materno e fetal. Entretanto, a pandemia de COVID-19 impactou o Sistema Único de Saúde, repercutindo no atendimento ao público obstétrico em virtude de diversas medidas restritivas e limitações impostas às gestantes. Conforme a Federação Brasileira das Associações de Ginecologia e Obstetrícia, as consultas de pré-natal, mesmo em tempos de pandemia, devem seguir as rotinas habituais, conforme os riscos e a presença de intercorrências ou morbidades, sem no entanto deixarem de seguir as recomendações de segurança. **Objetivo:** Compreender o impacto da pandemia de COVID-19 sobre a população obstétrica por meio da identificação das possíveis repercussões materno-fetais e comparar os resultados antes da e durante a pandemia. **Materiais e Métodos:** Trata-se de um estudo epidemiológico de delineamento transversal realizado com 2002 gestantes que tiveram o parto realizado na maternidade do Hospital Regional de São José (HRSJ), nos períodos de agosto a dezembro de 2019 e de agosto a dezembro de 2020, antes da e durante pandemia, respectivamente. Foram coletados dados sociodemográficos e clínico-obstétricos dos livros de registro da enfermagem e dados estatísticos do próprio hospital referentes a desfechos maternos e neonatais. **Resultados:** Os testes rápidos que foram realizados pela primeira vez na internação foram mais frequentes no período durante a pandemia em comparação ao grupo pré-pandemia, sendo estatisticamente significativos (vírus da imunodeficiência humana — HIV p<0,019; estudo laboratorial de doenças venéreas — VDRL p<0,025; vírus da hepatite C — HCV p<0,013; antígeno s da hepatite B — HbsAg p<0,003). O número de internações por diabetes gestacional no período pré-pandemia foi de 112 (64,7%) e, durante a pandemia, foi de 61 (35,3%). As demais variáveis avaliadas não tiveram diferenças estatisticamente significativas em ambos os períodos: óbito fetal intraútero, parto prematuro, número de consultas pré-natal, macrossomia, Apgar no 5º minuto, via de parto e tempo de internação em unidade de terapia intensiva (UTI) neonatal. **Conclusão:** Não houve evidências de impacto negativo da pandemia de COVID-19 quando avaliados os resultados maternos e neonatais. Porém, foi preocupante a diminuição da realização de testes rápidos no pré-natal e a provável diminuição do controle da diabetes, refletida na diminuição das internações para perfil glicêmico.

Palavras-chave: *COVID-19; pré-natal; saúde pública.*

<https://doi.org/10.5327/JBG-0368-1416-20211311168>

Incidência de parto cesáreo em uma maternidade escola segundo a classificação de Robson

Marina Coelho de Paulo¹, João Alfredo Seixas¹, Filomena Aste Silveira¹, Isadora Faria Silva¹, Philippe Godefroy Costa de Souza¹

¹Centro Universitário de Valença

Introdução: É notória a grande taxa de cesáreas realizadas todos os anos no mundo. Por isso, em 2015, a Organização Mundial da Saúde propôs utilizar a classificação de Robson como padrão global, em mais uma tentativa de monitorar as taxas de cesáreas e avaliar quais são os grupos específicos mais submetidos ao procedimento. **Objetivo:** Classificar e identificar os grupos que mais impactam as taxas de cesáreas na nossa maternidade, fornecendo dados de quais grupos mais se beneficiariam com a implementação de medidas para orientar os benefícios do parto vaginal. **Métodos:** Trata-se de um estudo retrospectivo de análise de prontuários das gestantes submetidas ao parto cesáreo em uma maternidade escola, no período de julho de 2018 a julho de 2020. Foi analisado o total de 728 prontuários, com as gestantes inseridas em um dos 10 grupos da classificação de Robson, que são mutuamente exclusivos e totalmente inclusivos. **Resultados e Conclusão:** O grupo que representou a grande parcela de cesáreas no período analisado foi o 5 (com 40%), composto de múltiplas com pelo menos uma cesárea anterior, com feto único, céfálico e a termo. A segunda maior porcentagem foi o grupo 2 (com 22%), em que estão incluídas nulíparas com feto único, céfálico, a termo, com parto induzido ou que foram submetidas a cesárea antes do início do trabalho de parto. No Brasil, assim como em nossa maternidade, o grupo que mais impactou o número de cesáreas foi o 5. Também chama atenção o aumento em nulíparas,

porque, conseqüentemente, suas gestações posteriores tendem a ter partos cesáreos novamente. A classificação de Robson é a ferramenta que mais traz benefícios atualmente e é utilizada para ciclos de auditoria, otimizando o uso das cesáreas, avaliando a qualidade da assistência e sendo uma possível base para o planejamento operativo e estratégico das equipes, de modo a fornecer melhorias na taxas de cesáreas na nossa instituição.

Palavras-chave: cesárea; saúde materna; parto abdominal.

<https://doi.org/10.5327/JBG-0368-1416-20211311169>
Incidência relatada por puerperas de diagnóstico ou suspeita de COVID-19 durante a gestação e o puerpério

Vitor Leonardo Nandi¹, Margot Marie Martin¹, Jéssica Goedert Pereira¹, Yasmim Lima Gouveia Arruda², Mariana Nunes Miranda Carasek da Rocha², Roxana Knobel²

¹Hospital Universitário Professor Polydoro Ernani de São Thiago

²Universidade Federal de Santa Catarina

Introdução: Durante a pandemia de COVID-19, as gestantes e puerperas são consideradas grupo de risco para uma evolução mais grave. No entanto, os dados de prevalência da doença são mais difíceis de obter. Como a testagem sistemática de toda a população ou apenas da população obstétrica não foi realizada durante o ano de 2020, é difícil estabelecer a incidência da doença nessa população. É importante conhecer a incidência da doença na população obstétrica. **Objetivo:** O objetivo deste estudo é verificar o número de mulheres em uma amostra que relatam ter tido diagnóstico confirmado ou suspeita de diagnóstico de COVID-19 durante a gestação e puerpério imediato em uma cidade no Sul do Brasil. **Métodos:** Este estudo apresenta resultados parciais de uma pesquisa denominada de “Complicações obstétricas e puerperais durante a epidemia de COVID-19”, realizada em um hospital universitário do Sul do Brasil. O hospital em que foi feita a coleta de dados não é referência para casos de COVID-19 na gestação. Foram selecionadas para a coleta de dados mulheres que tiveram seus partos ou cesarianas após o início da epidemia de COVID-19. Os sujeitos do estudo foram as puerperas cujos bebês nasceram no hospital estudado. Os dados foram coletados em dois momentos: logo antes da alta hospitalar após o nascimento e entre um a dois meses de puerpério. Em ambos os momentos, os dados foram avaliados por questionários autopreenchidos pela mulher. Na alta hospitalar o questionário foi preenchido manualmente, e o questionário do puerpério mais tardio foi preenchido em plataforma eletrônica. Todas as mulheres participantes assinaram um Termo de Consentimento Livre e Esclarecido antes do início da pesquisa. **Resultados e conclusão:** Participaram da pesquisa 257 mulheres. Todas preencheram o questionário na alta após o nascimento do bebê. A amostra considerada nesta pesquisa foi de 206 mulheres, que correspondem às que responderam à variável sobre ter sido diagnosticada ou considerada caso suspeito para COVID-19 na gestação. Foram consideradas casos suspeitos 31 mulheres, ou 15,1% da amostra. Delas, 12 foram tomadas como casos suspeitos por contato, 19 tiveram sintomas gripais, e só nove tiveram diagnóstico laboratorial. As mesmas mulheres foram convidadas a responder a uma entrevista após um a dois meses da alta, e 103 responderam ao questionário eletrônico encaminhado. Apenas duas não responderam à pergunta sobre ter COVID-19 entre a alta e o questionário. Relataram o diagnóstico de COVID-19 11 mulheres (sete com diagnóstico confirmado e quatro consideradas casos suspeitos). Uma relatou que o recém-nascido também teve COVID-19. No puerpério, a porcentagem de mulheres com diagnóstico ou suspeita foi de 10,9%. A incidência de diagnóstico ou suspeita de COVID-19 nesta amostra foi de 0,2% ao se considerarem apenas as que responderam à pergunta de interesse e de 0,16% ao se considerarem as respostas em branco como não tendo tido o diagnóstico.

Palavras-chave: puerpério; COVID-19; pandemia; gestante.

<https://doi.org/10.5327/JBG-0368-1416-20211311170>
Informações sobre parto e direitos: empoderando gestantes do Centro Municipal de Saúde João Barros Barreto

Clarice do Amarante Garritano¹

¹Universidade Federal do Rio de Janeiro

Introdução: Este projeto foi concebido com base em reflexões sobre o processo de nascimento e sua inserção na atenção primária à saúde, dada a competência desta em relação à preparação e orientação das mulheres grávidas para o momento do parto durante a assistência ao pré-natal, período em que há muito a ser discutido com as usuárias para além da anamnese e dos exames físicos e complementares. Isso porque a desinformação em nível populacional perpassa aspectos como a cultura cesarista, a violência obstétrica, o machismo, o racismo, bem como lacunas na atuação dos profissionais de saúde. Diante desse panorama, mostra-se fundamental a ampliação do conhecimento sobre os direitos das gestantes no Brasil e a orientação desse grupo quanto às práticas benéficas e malélicas de assistência ao parto. **Objetivo:** O objetivo visado neste projeto é, em suma, o empoderamento das gestantes do Centro Municipal de Saúde João Barros Barreto (CMS JBB) para que elas possam ter experiências de parto mais positivas, munindo-as de informações que possam torná-las mais confiantes para a reivindicação desses direitos e favorecendo a luta por uma assistência obstétrica mais digna e segura. Ademais, o presente trabalho pretende incentivar o protagonismo feminino nos processos de gestação, parto e puerpério, bem como na amamentação, e agir em oposição à violência obstétrica, utilizando como base a medicina baseada em evidências e a prevenção quaternária no cuidado à saúde. **Métodos:** Para a intervenção proposta, foi concebido um documento informativo com orientações às gestantes do CMS JBB, para que elas adquiram maior confiança e autonomia. Tal documento tem como título “O que preciso saber sobre a hora do parto?” e é dividido em três partes, quais sejam: “Conheça seus direitos”, “Prepare-se durante a gestação” e “E lembre-se: o parto é seu!”. Seu conteúdo versa sobre os direitos de licença-maternidade, acompanhante no pré-parto, parto e pós-parto imediato e outros; incentiva a preparação durante a gestação, com atividades físicas e estudos sobre vias de parto e amamentação; e fornece informações sobre o direito à livre movimentação no trabalho de parto, à parição na posição de escolha da mulher, ao direito a negar procedimentos obstétricos sem evidências de benefícios, como a episiotomia, entre outros. **Resultados e conclusão:** Foram abordadas sete gestantes em pré-natal no CMS JBB, o que resultou em relatos ricos e significativos, assim como no fortalecimento do vínculo delas com a clínica. Com base nessas trocas, viu-se a importância do tema abordado na cartilha e foi reforçada a percepção de como ele é pouco tratado em consultas de pré-natal, sendo um assunto permeado por dúvidas, medos e traumas. Isso porque todas as gestantes relataram que as informações trazidas foram muito relevantes e que nunca tinham sido colocadas em consultas prévias, fosse na atual gestação, fosse em anteriores, além de poderem trazer grandes mudanças para a experiência de gestação e parição dessas mulheres.

Palavras-chave: pré-natal; parto; violência obstétrica; atenção primária; direitos.

<https://doi.org/10.5327/JBG-0368-1416-20211311171>
Interrupção da gestação em paciente com infecção por SARS-CoV-2: relato de caso

Sarah de Souza Almeida¹, Julianne Carvalho Dias Gaudio¹, Mônica Gomes de Almeida¹, Cristiane Alves de Oliveira¹

¹Hospital Universitário Antônio Pedro

Introdução: Evidências da doença COVID-19 durante a gestação têm indicado maior risco de hospitalização, necessidade de ventilação mecânica e internação em unidade de terapia intensiva (UTI). Além disso, a COVID-19 parece estar associada a maior risco de pré-eclâmpsia, parto pré- termo e outros desfechos adversos. O melhor momento e via do parto na vigência da doença são questões ainda não completamente elucidadas com as evidências científicas disponíveis. Este artigo traz o relato de uma gestante com infecção por SARS-CoV-2 no terceiro trimestre. **Relato de caso:** Primigesta de 27 anos, com 37 semanas e 5 dias de idade gestacional, foi internada em enfermaria obstétrica para controle de diabetes mellitus gestacional (DMG). Na admissão, relatou história de quadro febril (37,8°C) há três dias e mialgia. O rastreio de SARS-CoV-2 com reação em cadeia da polimerase em tempo real (RT-PCR) em swab nasofaríngeo foi positivo. Exames admissionais demonstraram elevação de enzimas hepáticas e relação proteína/creatinina

em amostra urinária alterada. Apesar da curva pressórica normal durante toda internação, foi aventada a possibilidade de pré-eclâmpsia sobreposta à infecção. A paciente manteve sintomas leves de COVID-19 até o oitavo dia de doença (febre baixa sem sintomas respiratórios). Em decisão conjunta com o serviço de Infectologia, foi indicada a interrupção da gestação por via vaginal, com 38 semanas e 3 dias, por DMG e piora dos parâmetros laboratoriais. Iniciou-se a indução medicamentosa do trabalho de parto com misoprostol. Após 18 horas de indução, a paciente evoluiu com taquipneia, leve redução da saturação de O₂ e cardiocotografia com possível alteração do bem-estar fetal, e foi indicada a cesariana. O parto ocorreu sem intercorrências, e o recém-nascido apresentou boa vitalidade. No quarto dia pós-parto, a paciente evoluiu com pneumonia, deterioração clínica grave, necessidade de internação em UTI e ventilação mecânica por 15 dias. Após boa evolução, recebeu alta hospitalar em 29 dias da admissão. **Conclusão:** Evidências atuais demonstram que a COVID-19 na gravidez está associada ao aumento de morbidade materna grave e mortalidade, além de complicações neonatais. O momento ideal para a interrupção da gestação na COVID-19 ainda está em discussão. Alguns princípios podem ser usados para a tomada de decisão, como: indicação obstétrica, COVID-19 sem melhora apesar do tratamento instituído ou doença materna severa em que a antecipação do parto pareça possibilitar melhor manejo materno. A progressão da doença, a idade gestacional e o bem-estar fetal são os principais parâmetros a serem avaliados, contudo a segurança materna é a prioridade. A via de parto deve ser individualizada e considerar indicações obstétricas. O parto vaginal parece estar associado a melhor evolução clínica. A cesariana parece estar relacionada ao aumento de risco de deterioração clínica e de internação em UTI em grávidas com COVID-19. O estresse fisiológico induzido pela cirurgia parece ser o fator associado a essa piora.

Palavras-chave: SARS-CoV-2; gravidez; parto.

<https://doi.org/10.5327/JBG-0368-1416-20211311172>

Laceração de cordão umbilical intraparto

Louise Beni Staudt de Siqueira¹, Amanda Roepke Tiedje¹, Mariana Schmidt Vieira¹, Gabriela Effting Crema¹, Bianca Ruschel Hillmann¹, Alberto Trapani Junior¹

¹Hospital Universitário Polydoro Ernani de São Thiago, Universidade Federal de Santa Catarina

Introdução: Anormalidades do cordão umbilical, como inserção velamentosa, prolapso e hematoma, são raras e subnotificadas. No entanto, sabe-se que podem ser responsáveis por 15% das taxas de natimortalidade. Ruptura do cordão umbilical é evento ainda mais raro. **Relato de caso:** Paciente de 40 anos, G4P1A2, 40 semanas e 3 dias de gestação, em uso de polivitânicos, com suspeita de schwannoma bilateral descoberto em tomografia de crânio motivada por parestesia em hemitórax esquerdo, dois meses antes da concepção. Internou-se para indução de trabalho de parto por transtorno depressivo. Após três doses de misoprostol (25 mcg via vaginal), iniciou com contrações ritmadas por volta das 4h30 da manhã. Às 6h30 apresentou ruptura espontânea de membranas ovulares, com líquido amniótico meconial fluido e frequência cardíaca fetal de 136 batimentos por minuto após a contração. Instalou-se cardiocotografia às 6h45, a qual demonstrou desacelerações tardias. Nesse momento, a paciente apresentava 5 cm de dilatação ao toque vaginal, e foi então indicada a cesariana por situação fetal não tranquilizadora. Às 7h05, observou-se hemoâmnio à histerotomia. Extraiu-se feto cefálico, vivo, feminino, hipotônico, com duas circulares de cordão, prontamente atendido pelo neonatologista, Apgar 6/8. Foi identificada laceração longitudinal do cordão umbilical a cerca de 20 cm de ambas as inserções. A laceração apresentava aproximadamente 1 cm e acometia a veia umbilical. A placenta não apresentava sinais de descolamento. O laudo anatomopatológico dos anexos confirmou a laceração de veia umbilical e não evidenciou alterações placentárias. Recém-nascido evoluiu bem e recebeu alta hospitalar em 48 horas. **Conclusão:** Encontrou-se na literatura apenas um caso de laceração de vasos do cordão umbilical semelhante ao apresentado. Em tal relato, houve identificação de bradicardia fetal durante o trabalho de parto e, durante a cesariana, verificou-se laceração de artéria umbilical possivelmente causada pelas unhas do feto. No caso apresentado, supõe-se que a laceração tenha ocorrido pouco após a

rotura das membranas e tenha acarretado a situação fetal não tranquilizadora, pois não foram identificados outros motivos para os sinais de hipóxia fetal e não foi identificado hemoâmnio antes da histerotomia. A origem da laceração é desconhecida, mas algumas hipóteses são a lesão causada pelas unhas do feto durante o trabalho de parto e a lesão iatrogênica durante a histerotomia. A identificação ou predição de anormalidades e acidentes de cordão umbilical como vasa prévia, hematomas, nós reais, lacerações e prolapsos é desafiadora e, muitas vezes, impossível. Assim, a monitorização fetal intraparto consiste na melhor alternativa para evitar desfechos fetais desfavoráveis relacionados às complicações de cordão umbilical.

Palavras-chave: cordão umbilical; ruptura; sofrimento fetal.

<https://doi.org/10.5327/JBG-0368-1416-20211311172>

Leptospirose na gestação: um relato de caso

Paullini Silva Moreira¹, Claudia Lourdes Soares Laranjeira¹, Suelen Peixoto Marinho de Deus¹, Gabriela Costa Oliveira¹, Larissa Luana de Freitas Moraes¹

¹Hospital Mater Dei

Objetivo: Revisar o tratamento de gestante com quadro clínico grave e o tratamento da leptospirose na gestação. **Relato de caso:** Paciente sexo feminino, 30 anos, G1P0A0, idade gestacional 29 semanas e 1 dia, procedente de Catas Altas/ MG. Foi admitida em 10 de outubro de 2019 com quadro de edema importante em membros inferiores, dor articular em ambos os joelhos, pododáctilos e tornozelos, limitando a deambulação. Apresentava também púrpuras em pés, tornozelos e terço inferior de ambas as pernas. Todos os sintomas de surgimento agudo. Ao exame físico da admissão, apresentava-se taquicárdica (frequência cardíaca 106 bpm), normotensa, afebril, hipocorada 2+/4+, com edema em membros inferiores, batimentos cardíacos fetais (BCF) de 144 bpm e insuficiência respiratória aguda. Foi encaminhada ao centro de terapia intensiva (CTI), onde se realizou intubação orotraqueal. Os exames da admissão mostraram alterações nas enzimas hepáticas e canaliculares (fosfatase alcalina — FA 173,04, transaminase pirúvica — TGP 56,3, transaminase oxalacética — TGO 61,7, gama glutamil transferase — GGT 316,65), hiperbilirrubinemia leve às custas de bilirrubina direta (bilirrubina total 1,32, bilirrubina direta 1,03), alargamento do índice internacional normalizado (INR 1,23), anemia normocítica e normocrômica (hemoglobina — Hb 9,2), plaquetas normais, ausência de leucocitose, proteína C reativa 200,5, lactato 1,45, creatinina 0,49 e urinalise normal. Havia epidemiologia positiva para febres hemorrágicas e optou-se pelo tratamento empírico com cloranfenicol. A paciente evoluiu com necessidade de sedação em doses elevadas. Foi mantido o acompanhamento diário do bem-estar fetal (BCF e ultrassom). Em 22 de outubro, foi realizada extubação em razão da melhora dos parâmetros ventilatórios, e a paciente evoluiu com *delirium*. Realizou-se ultrassom obstétrico, que evidenciou hidropisia fetal e suspeita de síndrome do bebê cinzento. Em 23 do mesmo mês, apresentou piora do quadro clínico e necessidade de intubação, além de taquicardia fetal persistente associada a picos febris. Foi aventada a hipótese de corioamnionite e indicou-se cesariana por estado fetal não tranquilizador. O ciclo de corticoterapia completou-se em 17 de novembro. Iniciou-se sulfato de magnésio para neuroproteção fetal. Foi realizada cesariana segmentar, sob anestesia geral. O recém-nascido nasceu em apneia, cianótico e hipotônico, Apgar 2/6/7, peso 1486 g. Evidenciou-se líquido meconial espesso, sem sinais de corioamnionite. A paciente apresentou sangramento aumentado, resolvido com ocitocina intramuscular e endovenosa e transamin. O restante do transoperatório ocorreu sem intercorrências. A paciente foi encaminhada ao CTI estável hemodinamicamente, ainda intubada, sem uso de aminas. **Resultados:** A paciente apresentou boa evolução pós-operatória em leito de CTI e normalização dos exames laboratoriais. Foi extubada em 24 de outubro e encaminhada ao alojamento conjunto em 26 de outubro. Coletou-se nova revisão laboratorial, na qual foi identificado IgM positivo para leptospirose (sorologia repetida e confirmada). Recebeu alta em 31 do mesmo mês, com orientação de manter antibioticoterapia por sete dias e retorno agendado. **Conclusão:** A ocorrência de leptospirose na gestação é rara e seu diagnóstico precoce é de fundamental importância para a redução de morbimortalidade materno-fetal.

Palavras-chave: leptospirose; febres hemorrágicas; zoonose.

<https://doi.org/10.5327/JBG-0368-1416-20211311174>
Malformações discordantes em gêmeos monozigóticos: um caso de *situs inversus totalis* em maternidade da baixada fluminense do Rio de Janeiro

André Luiz Clemente Beralto¹, Lara de Siqueira Rodrigues¹,
 Isabella Soares da Costa dos Santos¹, Leandro Teixeira Abreu¹,
 Flávia Regina Peixoto Pereira¹

¹Hospital da Mulher Heloneida Studart

Introdução: A ocorrência de malformações congênicas em gestações gemelares é duas vezes maior quando comparada à encontrada em gestações únicas. Os gêmeos monozigóticos frequentemente são discordantes para tais anomalias e a taxa de concordância é baixa (9–18%), uma vez que eles não são necessariamente idênticos geneticamente e o ambiente intrauterino não é uniforme. *Situs inversus totalis* é uma condição congênita rara, caracterizada pelo desenvolvimento das vísceras em lado oposto da topografia habitual, na qual a maior parte dos indivíduos é assintomática. **Objetivo:** Salientar a importância do exame ultrassonográfico durante o pré-natal a fim de se definir a corionicidade, realizar diagnóstico, acompanhamento e estabelecer condutas precoces, bem como elucidar o prognóstico em face das complicações perinatais diversas: prematuridade, malformações fetais, óbito intrauterino, restrição de crescimento fetal e síndrome de transfusão feto-fetal. **Materiais e métodos:** Relato de caso baseado na coleta de dados do prontuário de paciente acompanhada no pré-natal de alto risco de maternidade da baixada fluminense do Rio de Janeiro. **Resultados:** A.M.D., 18 anos, primigesta, 22 semanas, gestação gemelar monocoriônica/diamniótica, sem comorbidades conhecidas, submetida ao exame morfológico do segundo trimestre, apresentou à imagem: primeiro gemelar com dextrocardia e visibilização de quatro câmaras cardíacas, bem como estômago à direita da topografia, configurando o diagnóstico de *situs inversus totalis*. Ao doppler: diástole zero intermitente, com onda A positiva, diferença de peso fetal >22%, inserção placentária com cordão marginal. Gemelar 2 sem alterações. Foi realizada a rotina laboratorial e ultrassonográfica do semestre e encaminhou-se a paciente para maternidade de alto risco fetal. Desfecho obstétrico favorável, sem intercorrências. **Conclusão:** Relatamos uma anomalia rara, autossômica recessiva, presente em um a cada mil indivíduos e diagnosticada em ambiente intrauterino, na qual a maior partes dos acometidos é assintomática. Entre as máalformações, estão presentes as anomalias digestivas e cardíacas (5%) com transposição de grandes vasos, podendo relacionar-se diretamente com o prognóstico. Ressaltamos, por isso, a importância do diagnóstico preciso e precoce, do aconselhamento materno e da possibilidade da definição de condutas assertivas, do manejo de intercorrências e da preservação da vida e/ou aumento da sobrevida fetal.

Palavras-chave: *gêmealidade; situs inversus; ultrassonografia.*

<https://doi.org/10.5327/JBG-0368-1416-20211311175>
Métodos de vigilância fetal intraparto: uma revisão da literatura

Bárbara Vilhena Montenegro¹, Lorena Souza dos Santos Lima¹,
 Marcelo Gaudêncio Ponce Leon¹

¹Centro Universitário de João Pessoa

Introdução: A avaliação fetal intraparto tem grande impacto na detecção de hipóxia fetal, que consiste em uma das principais causas de morbidade e mortalidade perinatal evitável. O método mais utilizado com essa finalidade é a monitorização eletrônica fetal contínua (MEFC). Em decorrência da sua baixa especificidade, são necessárias técnicas adicionais, como ausculta intermitente, estimulação digital no escalpe, oximetria de pulso, eletrocardiograma e amostras de sangue do couro cabeludo fetal. **Objetivo:** Analisar métodos de vigilância fetal intraparto para auxiliar na identificação dos fetos em estado de hipóxia, permitindo que medidas sejam tomadas para evitar complicações perinatais graves. **Métodos:** Revisão da literatura com base em pesquisa nas bases de dados *Medical Literature Analysis and Retrieval System Online* (MEDLINE) e Literatura Latino-Americana e do Caribe em Ciências da Saúde (Lilacs). Foram incluídos artigos originais e revisões bibliográficas atualizados, utilizando os descritores: “monitorização fetal”, “trabalho de parto” e “sofrimento fetal”. **Resultados e conclusão:** A ausculta intermitente

é utilizada em gestações de baixo risco e, quando comparada à MEFC, apresenta menores taxas de intervenções desnecessárias. Entretanto, tem-se menor mortalidade quando a MEFC é utilizada. Dessa forma, a monitorização eletrônica fetal contínua é a base da avaliação do estado fetal em gestações de alto risco, sendo um bom preditor de resultados perinatais favoráveis, mas não de efeitos adversos. Os registros anormais não apresentam relação direta com a hipóxia, mas alertam para a possibilidade de tal gravidade, enquanto os achados normais indicam bem-estar fetal. Esse método posiciona o feto em três categorias: na I o traçado é normal, a II indica traçado anormal e na III o traçado é indeterminado. A estimulação digital do couro cabeludo, durante o exame vaginal, promove avaliação indireta do estado ácido-básico fetal, sendo recomendada quando o traçado é anormal. Caso o feto apresente aceleração da frequência cardíaca, isso indica pH sanguíneo acima de 7,2, no entanto a ausência dessa resposta não prediz o comprometimento fetal. A oximetria de pulso e o eletrocardiograma fetal não são utilizados na prática obstétrica em decorrência de resultados com benefícios parciais, sendo necessária melhor avaliação para o feto. A coleta de amostras de sangue do couro cabeludo fetal para a determinação de pH é capaz de reduzir taxas de intervenção cirúrgica e é recomendada em casos de traçado indeterminado ou anormal, com idade gestacional maior ou igual 34 semanas. Entretanto, esse método é um exame invasivo que necessita de conhecimentos técnicos, apresenta divergências na interpretação do pH obtido e o resultado negativo não assegura o bem-estar fetal. Assim, conclui-se que a monitorização eletrônica fetal contínua é obrigatória em gestações de alto risco, uma vez que resultados normais indicam manutenção da conduta e padrões anormais alertam para possível quadro hipoxêmico.

Palavras-chave: *monitorização fetal; trabalho de parto; sofrimento fetal.*

<https://doi.org/10.5327/JBG-0368-1416-20211311176>
Mindfulness e depressão pós-parto: uma revisão sobre os estudos mais recentes

Fernanda Guimarães de Sousa¹, Ana Beatriz Cordeiro Prates¹,
 Sara de Pinho Cunha Paiva¹

¹Universidade Federal de Minas Gerais

Introdução: De acordo com o *Diagnostic and Statistical Manual of Mental Disorders* (DSM-V), epressão pós-parto (DPP) é um transtorno do humor que surge entre o início do parto e a quarta semana do pós-parto, cujos sintomas principais são humor deprimido, anedonia, baixa autoestima e sentimentos ambivalentes pelo neonato. É uma condição que merece atenção por ser prevalente, por estar associada a descaso no pré-natal, a maiores taxas de prematuridade e a prejuízos na relação mãe-filho e no desenvolvimento psicocomportamental da criança. O tratamento usual (TU) é realizado com psicotrópicos e/ou psicoterapia, especialmente a terapia cognitivo-comportamental (TCC). A técnica “*mindfulness*” consiste no treino da mente por meio da meditação, conscientizando o paciente sobre seu estado emocional, e tem sido muito estudada em associação à TCC na prevenção de episódios depressivos e ansiosos entre as gestantes e puérperas. **Objetivo:** Avaliar a associação do *mindfulness* com a eficácia no tratamento da DPP. **Metodologia:** Realizou-se uma revisão integrativa da literatura por meio da busca com os descritores “*mindfulness*” e “*postpartum depression*” na base de dados PubMed. Entre os 56 artigos encontrados de 2015 a 2020, foram selecionados os quatro mais relevantes e com melhor nível de evidência científica (no mínimo B). **Resultados:** As abordagens terapêuticas ainda são tema recorrente de estudos, já que alternativas não farmacológicas, como a terapia cognitiva baseada em *mindfulness* (TCBM), estão se tornando prioridade pelos médicos e pelas pacientes que temem a exposição dos filhos às medicações psicotrópicas. Durante a pesquisa, os trabalhos encontrados mensuram a eficácia da TCBM no controle da DPP, tanto em comparação ao TU quanto à ausência de intervenção. Trata-se de estudos caso-controle, cujos dados referentes aos quadros ansiosos e depressivos foram coletados, em sua maioria, por meio de questionários padronizados. Participaram dos estudos gestantes com diagnóstico de DPP ou com fatores de risco para esse transtorno. Assim, foi possível avaliar a associação da proposta terapêutica com os desfechos desejados. De modo geral, a técnica mostrou-se efetiva no controle dos sintomas depressivos e ansiosos, na redução das taxas de reincidência e na amenização dos quadros. Além disso, a incidência da DPP foi

menor entre as mães que possuíam fatores de risco, indicando um potencial efeito profilático. Esses estudos constataram, ainda, evidente aceitabilidade pelas pacientes. **Conclusão:** Os riscos da ansiedade e da depressão pós-parto para mãe e filho já são bem conhecidos, mas há muito a ser explorado no que diz respeito ao tratamento, visto que a maioria das mulheres teme expor o feto ou o lactente aos fármacos comumente utilizados. A TCBM tem-se mostrado uma técnica terapêutica e profilática eficaz nos transtornos de humor do período gestacional e puerperal.

Palavras-chave: *mindfulness; depressão pós-parto; terapia cognitiva.*

<https://doi.org/10.5327/JBG-0368-1416-20211311177>

Miocardopatia periparto durante cesariana

Amanda Roepke Tiedje¹, Mariana Schmidt Vieira¹, Vitor Leonardo Nandi¹, Louise Beni Staudt de Siqueira¹, Bianca Ruschel Hillmann¹, Alberto Trapani Junior¹

¹Hospital Universitário Polydoro Ernani de São Thiago, Universidade Federal de Santa Catarina

Introdução: A miocardopatia periparto (MCP) é rara (1:4.000 partos nos EUA), afeta mulheres no final da gestação ou puerpério e tem alta mortalidade (de 10 a 32%). Pode cursar com fadiga, dispnéia e edema com na gestação, dificultando seu diagnóstico. Relata-se o caso de MCP em primigesta, hígida, durante a realização da cesariana. **Relato de caso:** Gestante, 20 anos, primigesta, idade gestacional de 39 semanas, hígida, admitida em trabalho de parto e submetida a cesariana por situação fetal não tranquilizadora. Após raqui-anestesia, cursou com hipotensão severa, taquicardia, arritmia cardíaca do tipo bigeminismo, dispnéia, saturação de oxigênio de 84–86%, ausculta pulmonar com roncões e estertores bilaterais e expectoração rósea espumosa compatível com quadro de edema agudo de pulmão. Apresentou melhora após furosemida endovenosa. A cesárea transcorreu sem intercorrências, recém-nascido com Apgar 9/9. Na recuperação pós-anestésica, manteve a estabilidade hemodinâmica. Radiografia de tórax com infiltrado bilateral e aumento do índice cardiotorácico. Eletrocardiograma normal e elevação das enzimas cardíacas (troponina T20, creatina quinase MB 192). Ecocardiograma com hipocinesia difusa do ventrículo esquerdo (VE), disfunção sistólica moderada, acentuada disfunção diastólica e fração de ejeção (FE) de 35% compatíveis com MCP. O tratamento foi carvedilol, enalapril, espirolactona e furosemida. A paciente apresentou boa evolução puerperal e encontra-se em seguimento com a equipe de cardiologia. **Conclusão:** A MCP é caracterizada por insuficiência cardíaca (IC) no último mês da gestação até o quinto mês pós-parto na ausência de cardiopatia prévia e disfunção do VE com alterações ecocardiográficas (FE <45%, fração de encurtamento <30% ou ambos e dimensão diastólica final >2,7 cm/m² de superfície corporal). A paciente do caso não possuía nenhum dos fatores de risco: idade acima de 35 anos, raça negra, pré-eclâmpsia, gestações múltiplas nem uso de tocolíticos. A etiopatogênese pode ser em razão de miocardite viral, causa genética, imunológica, resposta inadequada ao estresse hemodinâmico da gestação, ativação de citocinas inflamatórias e tocolise prolongada. É importante o alto nível de suspeição para o diagnóstico, pois os sintomas são semelhantes aos da gravidez. Neste caso, os sintomas foram súbitos, o que é incomum, de forma que as primeiras hipóteses foram complicações da anestesia e embolia. O tratamento é o preconizado para IC. Nos casos mais graves, considerar o uso de marca-passo. Entre 23% e 32% das pacientes evoluem para a recuperação completa da função ventricular nos primeiros seis meses. Em gestações posteriores, a disfunção ventricular pode ocorrer em 21% das pacientes que a normalizaram. Nas que permaneceram com disfunção residual à deterioração clínica, ela pode ocorrer em até 44% e o óbito dá-se em 7%. Sendo assim, o planejamento familiar é fundamental nessas pacientes.

Palavras-chave: *cardiomiopatia; obstetria; insuficiência cardíaca.*

<https://doi.org/10.5327/JBG-0368-1416-20211311178>
Modelo experimental de baixo custo para ensino de técnica cirúrgica em obstetria

Ana Clara Machado Pinheiro Lima¹, Giovana Medeiros Lucena de Sousa¹

¹Universidade Federal do Rio de Janeiro

Introdução: A educação baseada em simulação é uma estratégia muito utilizada para a aquisição de competências no ensino médico e possibilita o preparo do aprendiz para situações reais de forma interativa. Em contrapartida, atualmente, o alto custo dos materiais necessários para esse tipo de treinamento destaca-se como um importante fator limitante para sua difusão. Dessa forma, a construção de modelos de baixo custo faz-se necessária como uma alternativa. **Objetivo:** Confeção de um modelo de baixo custo e fácil manuseio para treinamento de técnica cirúrgica do parto cesáreo, destinado a ser utilizado por acadêmicos de Medicina e residentes de Obstetria. **Métodos:** Para a confecção do modelo, foi utilizado um manequim de plástico, que representa o corpo da gestante. Dentro dele, na topografia do abdome inferior e pelve, folhas em EVA e uma folha de plástico-bolha foram acopladas como correspondentes das estruturas anatômicas acessadas durante a cesariana. As camadas de EVA tiveram cores dispostas na seguinte sequência (anteroposterior): rosa, amarelo, branco e vermelho, seguidas de uma camada de plástico-bolha, objetivando representar, respectivamente, a pele, o tecido subcutâneo, a aponeurose, a musculatura abdominopélvica e o peritônio. Por fim, uma boneca (simulando o feto) foi colocada dentro de um balão grande — correspondente ao útero, que pode ser preenchido com água para simbolizar a presença do líquido amniótico. **Resultados:** O modelo confeccionado simula de modo simplificado as referências anatômicas para o treinamento da técnica cirúrgica da cesariana, mesmo possuindo limitações, como a diferente consistência e espessura dos materiais utilizados em relação aos tecidos reais. O método tem boa aceitação pelos aprendizes e representa um passo inicial no processo de familiarização com a técnica. O ambiente controlado da simulação oportuniza um momento para reflexão de cada indivíduo e da equipe envolvida, o que também funciona como ferramenta de ensino-aprendizagem. A eficácia dessa metodologia é corroborada por dados científicos, como em pesquisa realizada por Vellanki (2010), na qual foi feito um comparativo do conhecimento da técnica cirúrgica da cesariana entre estudantes do Departamento de Obstetria. O primeiro grupo teve acesso a treinamento com manequim antes de auxiliar o procedimento; o segundo grupo, não. Um questionário pré-validado foi aplicado. O grupo 1 foi mais habilitado em relação ao grupo 2 para definir os passos da cesariana (91% contra 61,5%) e também se sentiu mais confortável ao auxiliar a cirurgia (100% contra 46,15%). **Conclusão:** A construção do modelo proposto é um instrumento promissor para facilitar a educação médica em obstetria, apresentando como vantagens o baixo custo e a fácil replicabilidade. Essa metodologia é eficaz ao abordar capacidades cognitivas, psicomotoras e interpessoais, não substituindo a prática clínica, mas servindo como um substrato para os cenários aos quais os estudantes possam ser expostos no futuro.

Palavras-chave: *obstetria; cesariana; parto cesáreo; simulação baixo custo.*

<https://doi.org/10.5327/JBG-0368-1416-20211311179>

Mortalidade materna por eclâmpsia no Brasil

Marcelle Pinho Conceição¹, Amanda Maués Ramos², Daniele Socorro de Brito Souza Paiva¹, Bruna Silva de Melo², Victória Moreira Gomes¹

¹Fundação Santa Casa de Misericórdia do Pará

²Universidade Federal do Pará

Introdução: A morte materna é considerada um grande problema de saúde pública, chegando a ser evitável em 90% dos casos e constituindo uma preocupante violação dos direitos reprodutivos — por consequência, dos direitos humanos. No Brasil, a hipertensão arterial na gravidez constitui a primeira causa de mortalidade materna, representando 25% dos óbitos maternos investigados. A eclâmpsia é a manifestação convulsiva ou comatosa da pré-eclâmpsia, sendo uma intercorrência emergencial, com complicações obstétricas importantes e incidência crescente, apesar das tentativas e modificações estabelecidas para seu controle. **Objetivo:** Avaliar a mortalidade por eclâmpsia no Brasil. **Métodos:** Trata-se de um estudo ecológico com dados referentes à morte materna obtidos das Informações de Saúde do Departamento de Informática do Sistema Único de Saúde (TABNET/DATASUS) entre os anos de 2010 a 2019. **Resultados e conclusão:** Os óbitos maternos no período em estudo totalizaram 16.697. A eclâmpsia foi a causa mais frequente em todos os anos, sendo responsável por 1.576 mortes (9,4%). A menor taxa de óbito materno por eclâmpsia foi em 2014, com

8,0%, enquanto as maiores taxas foram em 2013 (10,4%) e 2019 (10,1%). Observou-se uma diferença de sua frequência de acordo com as regiões do Brasil. Ela foi responsável por 14,0% dos óbitos maternos na Região Norte, por 11,4% na Região Nordeste, 8,6% na Centro-Oeste, 6,9% na Sudeste e 6,5% na Sul. Detalhando a mortalidade materna por idade, identificamos as seguintes faixas etárias: de 10 a 19 anos (18,3%), de 20 a 29 anos (36,6%), de 30 a 39 anos (37,5%) e de 40 a 49 anos (7,3%). Em relação à cor/raça, 56,8% eram pardas, 25,6% eram brancas e 10,6% pretas. Sobre o grau de escolaridade, observaram-se as seguintes frequências: nenhum grau (3,1%), de um a três anos (10,4%), de quatro a sete anos (26,4%), de oito a 11 anos (34,1%) e de 12 anos para mais (8,4%). Acerca do momento de ocorrência do óbito, constatamos que 55,3% ocorreram no decurso do puerpério e 29,0% durante a gravidez. Dessa forma, a eclâmpsia foi a principal causa de morte materna e foi mais prevalente nas pacientes com faixa etária de 20 a 39 anos, pardas, com escolaridade de 8 a 11 anos, e com grande ocorrência do evento no puerpério. Em síntese, a prevenção da eclâmpsia poderá ser alcançada mediante uma efetiva assistência pré-natal na atenção primária, complementada pela atenção secundária aos grupos de risco, para assim se chegar a um ciclo grávido-puerperal seguro para as mulheres.

Palavras-chave: mortalidade materna; pré-eclâmpsia; eclâmpsia.

<https://doi.org/10.5327/JBG-0368-1416-20211311180>
Mortalidade materna por síndromes hipertensivas específicas da gestação na adolescência no Brasil nos últimos cinco anos

Amanda Maués Ramos¹, Daniele Socorro de Brito Souza Paiva²,
 Bruna Silva de Melo¹, Marcelle Pinho Conceição²,
 Victória Moreira Gomes²

¹Universidade Federal do Pará

²Fundação Santa Casa de Misericórdia do Pará

Introdução: Mortalidade materna é aquela que ocorre durante a gestação ou em 42 dias pós-parto por qualquer causa relacionada ou agravada pela gravidez. Entre as adolescentes, a gravidez é considerada um problema de saúde pública, pois relaciona-se, entre outras causas, ao índice de desenvolvimento humano (IDH) do país, às lacunas dos programas de educação em saúde, prevenção e planejamento familiar. Entre as consequências da gestação na adolescência, cita-se o risco aumentado de desenvolver síndrome hipertensiva específica da gestação (SHEG), uma das causas principais de óbito materno. Os eventos patológicos da SHEG podem acometer a mulher no ciclo gravídico-puerperal, desenvolvendo-se da 20ª semana de gestação em diante ou no puerpério imediato. É caracterizada por hipertensão acompanhada de proteinúria e/ou edema. É uma doença multisistêmica, uma vez que causa repercussões em diversos órgãos. **Objetivo:** Avaliar a mortalidade das síndromes hipertensivas específicas da gestação no Brasil. **Métodos:** Trata-se de um estudo ecológico com dados referentes a óbitos maternos de adolescentes entre os anos de 2015 e 2019, obtidos nas Informações de Saúde do Departamento de Informática do Sistema Único de Saúde (TABNET/DATASUS). **Resultados e conclusão:** Os óbitos maternos no período em estudo foram 8.360, sendo 2.295 em menores de 20 anos. A SHEG foi responsável por 8,5% do total de óbitos, dos quais 11,2% foram em adolescentes, totalizando 80, sendo 92,5% na faixa etária de 15 a 19 anos. Caracterizando as síndromes hipertensivas específicas da gestação entre as adolescentes, 16,2% foram por hipertensão gestacional sem proteinúria, 70% por hipertensão gestacional com proteinúria e 11,2% por hipertensão materna não especificada. Nesse sentido, a maior mortalidade por síndromes hipertensivas específicas das gestações em adolescentes ocorre por hipertensão gestacional com proteinúria. Em suma, a gestação na adolescência diz respeito à assistência básica, hospitalar e educacional no país, e é necessário o pré-natal adequado, capaz de detectar sintomas predisponentes à SHEG, bem como investigar laboratorialmente a proteinúria para combatê-la por meio de intervenções que possibilitem às adolescentes uma gravidez e um puerpério mais seguros.

Palavras-chave: mortalidade materna; gravidez na adolescência; hipertensão gestacional.

<https://doi.org/10.5327/JBG-0368-1416-20211311181>
Neoplasia trofoblástica gestacional de ultra-risco — coriocarcinoma gestacional vaginal metastático: relato de caso

Maria Eduarda Richa Fonseca¹, Renata Lopes de Oliveira¹,
 Fernanda Freitas Oliveira Cardoso¹, Vanessa Campos Baptista¹,
 Jorge Fonte de Rezende Filho¹, Antonio Rodrigues Braga Neto¹,
¹Maternidade Escola, Universidade Federal do Rio de Janeiro

Introdução: O coriocarcinoma gestacional (CCA-G) é neoplasia trofoblástica gestacional (NTG), altamente vascularizado, invasivo e com potencial metastatizante. Origina-se em 50% das mulheres após a gravidez molar, mas pode decorrer de qualquer tipo de gestação: termo/pretermo, aborto ou prenhez ectópica. Sua apresentação clínica depende da extensão da doença e da localização das metástases, sendo o sangramento do sítio metastático a forma de apresentação frequente. O acometimento vaginal corresponde a cerca de 30% das metástases. Os principais desafios diante do CCA-G metastático são o diagnóstico precoce e a condução das complicações relacionadas à hipervascularização tumoral. **Relato de caso:** Estudo aprovado pelo Comitê de Ética em Pesquisa da Universidade Federal do Rio de Janeiro (UFRJ) (Certificado de Apresentação para Apreciação Ética — CAAE: 45689121.5.0000.5275). C.C.P., 24 anos, IVG IIP IIA, gestação molar em 2015 e cesariana a termo em 2017. Apresentou atraso menstrual e dosagem qualitativa de gonadotrofina coriônica humana (hCG) positiva em março de 2020. Em maio de 2020 observou nódulo vaginal, de crescimento acelerado e intensa dor local, quando também apresentou sangramento transvaginal aumentado e persistente, com eliminação de vesículas. Compareceu à maternidade, onde permaneceu internada com diagnóstico de abscesso vaginal, evadindo-se após curta internação. Em outubro de 2020, buscou maternidade em município vizinho com sangramento transvaginal de grande monta e lesão vaginal vinhosa, friável, estendendo-se da parede vaginal lateral direita ao colo uterino. Foi internada para estabilização hemodinâmica. Dosagem de hCG qualitativa positiva. Diante da suspeita clínica de NTG, a paciente foi encaminhada ao centro de referência (CR) em doença trofoblástica gestacional da Maternidade Escola da UFRJ, sendo atendida em 14 de outubro de 2020. Ao exame especular, observou-se lesão vaginal ulcerada (7x4x3 cm) com sangramento ativo de moderada intensidade. Ao toque vaginal, evidenciou-se lesão multilobulada, infiltrada e endurecida. Nesse dia, a dosagem de hCG foi 557.412 UI/L e a ultrassonografia transvaginal evidenciou, em topografia de colo uterino, imagem heterogênea, irregular, de limites mal definidos, intensamente vascularizada, medindo 71x68x65 mm, e ovário de volume aumentado às custas de múltiplas imagens císticas. Diante do diagnóstico de NTG com metástase vaginal, com doença em estágio (FIGO 2002) II e escore de risco da Federação Internacional de Ginecologia e Obstetria/ Organização Mundial da Saúde (FIGO/OMS) 13. Realizou radioterapia anti-hemorrágica, dois ciclos de etoposídeo e cisplatina (EP)-baixa dose, com hCG subsequente de 765 UI/L, e oito ciclos de etoposídeo, metotrexato/leucovorina e actinomicina-D (EMA-CO), com remissão, seguidos por quatro de quimioterapia de consolidação. Durante o seguimento, da lesão vaginal, evoluiu com fístula parauretral direita (5 mm). **Conclusão:** O tratamento apropriado dos casos de NTG de ultra-alto risco é particularmente crítico pelo elevado risco tanásico, particularmente quando há diagnóstico de CCA e presença de doença metastática. A melhor chance para uma paciente com NTG, nessas condições, alcançar a cura é o acesso a tratamento especializado e precoce em um CR para NTG.

Palavras-chave: neoplasias trofoblásticas; coriocarcinoma; quimioterapia.

<https://doi.org/10.5327/JBG-0368-1416-20211311182>
O aumento da taxa de fecundidade em mulheres com 35 anos ou mais entre 1995 e 2018

Julie Teixeira da Costa¹, Célia Regina da Silva¹, Isabel Maria Santos Lacerda¹, Nathalia Fonseca de Farias Rosa¹,
 Mateus Benac Cavalcante¹

¹Universidade do Estado do Rio de Janeiro

Introdução: A gravidez com idade de 35 anos ou mais é considerada gravidez tardia, com riscos para o binômio materno-fetal. **Objetivo:** Analisar a taxa de fecundidade por idade específica (TFIE) por região brasileira, o

estado conjugal e a escolaridade das mães ≥ 35 anos nos períodos 1995–2000 e 2013–2018. **Método:** Estudo com desenho transversal, realizado por busca de informações no Departamento de Informática do Sistema Único de Saúde (DATASUS) e no Sistema de Informação sobre Nascidos Vivos (SINASC). Estudaram-se as gestantes das faixas etárias 35–39, 40–44 e ≥ 45 anos que tiveram filhos nesse período. Foram excluídas as informações dos registros do SINASC com idade gestacional < 22 semanas e com idade ignorada, e calcularam-se as frequências de estado civil e escolaridade em cada grupo etário. **Resultados:** A TFIE de 35–39 anos nos períodos 1995–2000 e 2013–2018 no Brasil mostrou aumento de 13,7% (de 33,9 para 38,5%), com crescimento em todas as regiões brasileiras, exceto no Nordeste. Na Região Norte, aumentou de 31,7 para 33,3% (4,9%), no Centro-Oeste de 24,8 para 36,9% (48,9%), no Sudeste de 32,8 para 41,6% (26,7%) e no Sul de 40,5 para 43,1% (6,4%). Entre 40–44 anos, houve redução no Norte, Nordeste e Sul (-19,6, -28,7 e -12,2%, respectivamente) e elevação no Centro-Oeste de 6,9 para 9,1% (32,1%) e no Sudeste de 9 para 10,8% (20,1%). A gravidez com 45 anos ou mais reduziu em todas as regiões brasileiras no período estudado. Em relação ao estado civil, nota-se que, no período de 1995–2000, a gravidez tardia ocorreu com mais frequência na população casada (74,6%), aparecendo em maior proporção entre 35–39 anos (78,6%) e na região Sudeste (46,2%). O mesmo ocorreu no período de 2013–2018 (68%), sendo mais comum na população casada com idade de 35–39 (80,8%) e com maior proporção na região Sudeste (46,7%). Já comparando a escolaridade, no período de 1995–2000, a quantidade de mulheres com ≥ 8 anos de estudo que engravidaram foi maior em todas as regiões, exceto Norte e Nordeste. No período de 2013–2018, observa-se que esse grupo de mulheres foi maior em todas as regiões. O Sudeste teve maior número de mulheres grávidas com ≥ 8 anos de estudo nos dois períodos (1995–2000 e 2013–2018), sendo, respectivamente, 58 e 49,7%. **Conclusão:** Esses resultados mostram correlação direta com o índice de desenvolvimento humano (IDH), pois regiões com $> IDH$ apresentam $>$ taxa de gestação tardia. A tendência de adiamento da gravidez encontra-se relacionada à maior escolaridade e ao casamento, provavelmente pela participação feminina no mercado de trabalho, que leva à postergação da gravidez em busca de melhores oportunidades profissionais e financeiras.

Palavras-chave: idade materna; gravidez de alto risco; taxa de fecundidade.

<https://doi.org/10.5327/JBG-0368-1416-20211311183> O uso de mio-inositol para a prevenção de diabetes gestacional

Davi Rogienfisz Mendes¹, Ana Luiza Vargas Espadim¹, Raíssa Maria Duarte Moreira¹

¹Centro Universitário do Planalto Central Aparecido dos Santos

Introdução: O inositol é um componente natural das vias metabólicas, que possui diversos isômeros, sendo o mio-inositol um deles. Esse composto está presente em diversos alimentos, como cereais e legumes, além de ser sintetizado pelo próprio organismo, principalmente no fígado. Por sua vez, a diabetes gestacional é entendida como a resistência à insulina presente na mulher grávida sem diagnóstico prévio da doença. **Objetivo:** Compreender se há relação entre a suplementação de mio-inositol e a prevenção do diabetes gestacional. **Métodos:** Foram realizadas pesquisas nas bases de dados PubMed e Scientific Electronic Library Online (SciELO), utilizando-se dos descritores “myo-inositol” e “gestational diabetes”. Foram selecionados artigos na língua inglesa. **Resultados e conclusão:** Em um primeiro estudo prospectivo, randomizado, duplo-cego, realizado em 2013, 35 mulheres receberam a suplementação de mio-inositol e ácido fólico durante toda a gravidez, enquanto 38 mulheres, do grupo placebo, receberam apenas ácido fólico pela mesma duração de tempo. Nesse estudo, foi observado que o grupo que utilizou mio-inositol apresentou uma diminuição na incidência de diabetes gestacional quando comparado ao grupo controle (6 *versus* 71%). Outro estudo, também realizado em 2013, com 197 pacientes que tinham parentes com diabetes *mellitus* tipo 2, 99 mulheres fizeram a utilização de mio-inositol e ácido fólico durante toda a gravidez, enquanto o grupo placebo, formado de 98 mulheres, recebeu apenas ácido fólico durante o mesmo período. Nesse caso, observou-se que a incidência de diabetes gestacional no grupo que fez a suplementação com mio-inositol foi menor (6 *versus* 15,3%). Porém, em um estudo, também randomizado e duplo-cego, realizado em 2017, composto de mulheres no início da gravidez

com histórico familiar de diabetes, foram acompanhados 120 grávidas com doses diárias de mio-inositol e ácido fólico e um grupo placebo, composto de 120 mulheres, que usou apenas ácido fólico. Nesse contexto, observou-se que o grupo tratado com mio-inositol teve incidência maior de diabetes gestacional quando comparado ao grupo placebo (23,3 *versus* 18,3%). Dessa forma, nota-se que, pelo pequeno quantitativo de estudos realizados até agora, ainda não há evidências suficientes que garantam que a suplementação com mio-inositol previna a diabetes gestacional.

Palavras-chave: diabetes gestacional; prevenção mio-inositol.

<https://doi.org/10.5327/JBG-0368-1416-20211311184> Os efeitos positivos da prática da ioga supervisionada durante a gestação

Amanda Silva Florentino¹, Matheus Silva Neves dos Santos², Priscilla Rocha Araujo Nader¹, Rubens José Loureiro¹

¹Escola Superior de Ciências da Santa Casa de Misericórdia de Vitória

²Universidade Norte do Paraná

Introdução: A ioga é uma prática terapêutica que promove o bem-estar físico e mental por envolver técnicas de respiração associadas a meditação e posturas corporais. A gravidez é um processo em que ocorrem diversas mudanças fisiológicas e psicológicas que podem ocasionar desconfortos, como dor, fadiga e o aumento da ansiedade em função da espera pelo bebê, assim como os níveis de estresse. Nesse sentido, a ioga pode ser implementada como uma prática pré-natal complementar durante a gravidez, sendo mediada de forma supervisionada e moderada quando não houver contraindicações. **Objetivo:** Analisar os benefícios proporcionados pela ioga supervisionada durante a gestação. **Métodos:** Trata-se de uma revisão integrativa realizada na base de dados Biblioteca Virtual em Saúde durante o mês de abril de 2021. Para a busca, utilizaram-se os descritores: “ioga” AND “gravidez” AND “promoção da saúde”. Foram selecionados artigos disponibilizados em texto completo publicados entre agosto de 2015 e julho de 2020. A princípio foram identificados 15 artigos e, após a aplicação dos critérios de inclusão, restaram 14 artigos, dos quais cinco compuseram a amostra final. **Resultados e conclusão:** Verifica-se que o exercício dessa terapia complementar pode melhorar a diabetes gestacional e a hipertensão desenvolvida na gravidez, os sintomas de ansiedade e depressão, a qualidade do sono e a lombalgia. Ademais, também reduz o estresse e as chances de parto prematuro. Outrossim, por proporcionar o fortalecimento dos músculos do abdômen, pelve e costas, ela facilita o parto normal, uma vez que essas musculaturas são utilizadas no trabalho de parto. Além do mais, as técnicas de respiração aprendidas durante os momentos de ioga podem ser eficazes para o relaxamento durante as contrações. Diante dos benefícios apresentados, constata-se que a prática de ioga supervisionada precisa ser democratizada para que as gestantes possam desfrutar dos efeitos positivos durante a gravidez e no momento do parto. De mais a mais, os componentes da equipe multidisciplinar devem exercer a prática adaptada às necessidades e condições de cada gestante, com a finalidade de promover a saúde numa visão holística. Por fim, ressalta-se que os estudos sobre os efeitos da ioga em mulheres grávidas ainda são escassos, sendo essa uma área potencial para estudos futuros.

Palavras-chave: ioga; gravidez; promoção da saúde.

<https://doi.org/10.5327/JBG-0368-1416-20211311185> Pancreatite biliar na gestação

Vanessa Frajblat¹, Maria Eduarda Raghianti Ferreira¹, João Carlos Ribeiro Ferreira¹

¹Universidade do Grande Rio

Introdução: A pancreatite aguda (PA) durante a gestação é uma condição rara, com incidência de 1/1.000–10.000 gestações e altas taxas de mortalidade materno-fetal, mas, com o diagnóstico precoce e o cuidado intensivo, a taxa de mortalidade é de 0 a 3%. **Relato do caso:** G.D.S.P., 21 anos, G4P1A2, com idade gestacional (IG) de 38 semanas e 3 dias, foi à maternidade com queixa de lombalgia intensa que irradiava para a região epigástrica associada a dor em baixo ventre. Já havia procurado o serviço antes com as mesmas queixas, porém foi tratada como se fossem dores normais da gestação. Ao exame,

apresentava-se taquicárdica, com abdome doloroso a palpação em região epigástrica. Durante a internação, observa-se amilase de 579, lipase de 1.750 e cardiocografia categoria 1, portanto, foi iniciado o tratamento de pancreatite aguda. A ultrassonografia abdominal evidenciou uma oligodramnia acentuada com um índice do líquido amniótico < 3 cm³ e a ausência de litíase biliar. Realizou-se parto por via alta e a paciente foi mantida em dieta zero até a melhora laboratorial. Recebeu alta três dias após o parto, com melhora clínica significativa. Quatro dias depois da alta, voltou com a mesma queixa, no momento associada a episódios de vômitos. Os exames mostraram a recorrência da pancreatite e a presença de vesícula biliar distendida com paredes espessadas, apresentando diminutos cálculos livres. O pâncreas foi parcialmente visualizado, sem anormalidades. Realizou-se tratamento clínico de suporte e, após oito dias da melhora clínica, a paciente foi submetida a uma colecistectomia videolaparoscópica (CVL) com colangiografia. **Conclusão:** A paciente apresenta características que são frequentes em pacientes com PA na gestação, como a multiparidade, a ocorrência no 3º trimestre e a alta recorrência. Sabe-se que a alteração na motilidade da vesícula pode persistir por até um ano após o parto, tornando a frequência de gestações e a multiparidade os maiores fatores de risco para a formação de cálculos biliares em gestantes. A dor inicialmente foi confundida com uma queixa algica fisiológica da gravidez, o que pode ser tolerado, uma vez que a paciente apresentava dores em locais típicos de uma gestante no 3º trimestre. Todavia, é importante a reflexão sobre outras etiologias com quadros repetitivos que levam a várias idas à maternidade, por mais comuns que os sintomas sejam. A paciente apresentou recorrência do quadro da pancreatite, e seguiu-se o tratamento que se tem como consenso para quadros de PA no 3º trimestre da gestação, ou seja, tratamento conservador ou realização da colangiopancreatografia retrógrada endoscópica (CPRE) com esfínterectomia endoscópica biliar e CVL no pós-parto. Essa segunda alternativa de tratamento não se encaixava no relato, pois inicialmente não foi visualizada nenhuma alteração biliar. Adotou-se conduta conservadora de acordo com as informações obtidas até aquele momento e, após a recorrência do quadro no pós-parto, foi realizada uma CVL com colangiografia.

Palavras-chave: pancreatite biliar; dor abdominal na gestação; pancreatite aguda.

<https://doi.org/10.5327/JBG-0368-1416-20211311186>

Pentalogia de Cantrell: um relato de caso

Julia Goes Guimarães¹, Kelvin Cleyton Ribeiro¹, Guilherme Ribeiro Ramires de Jesús¹, Ana Elisa Rodrigues Baião¹, Fernando Maia Peixoto Filho¹
¹Instituto Federal Fluminense

Introdução: A pentalogia de Cantrell (PC) é uma forma rara de defeito da parede abdominal que consiste na associação de cinco malformações maiores: anormalidade na linha média da parede abdominal superior, defeito esternal, defeito diafragmático, defeito pericárdico e anomalias congênitas do coração. Entre elas, os achados mais comuns são onfalocele e defeito do septo atrioventricular. Sua incidência varia de 1:65.000 a 1:200.000, porém sua etiologia é incerta. A teoria mais aceita é uma alteração no desenvolvimento fetal 18–21 dias após a concepção, quando há alteração na migração das estruturas mesodérmicas primordiais da linha média. **Relato de caso:** A.L.S.R., 18 anos, GIPI, sem comorbidades, foi admitida no setor de medicina fetal de um centro terciário, em 22 de fevereiro de 2021, com 24 semanas, em razão de defeito de fechamento tóraco-abdominal. A ultrassonografia (USG) identificou *ectopia cordis*, defeito amplo de parede torácica e abdominal, e cifoescóliose, sugerindo o diagnóstico de PC. A paciente compareceu em 19 de março de 2021, com idade gestacional (IG) 27s+5d, sem cariótipo, referindo ausência de movimentação fetal e início de metrossístoles, com óbito fetal constatado por USG, e inicia-se a indução do parto com misoprostol. Evoluiu, após 12 horas, com expulsão de natimorto único, cefálico, sexo feminino, p=522 g, com as anomalias supracitadas à USG aparentes e cordão umbilical curto. Puerpério fisiológico. **Conclusão:** Na literatura, existem pouco menos de 100 casos relatados de PC, com apenas um recém-nascido (RN) sobrevivente. Acredita-se ser um defeito genético esporádico e uma síndrome com alta taxa de mortalidade, sendo seu prognóstico associado à gravidade das alterações cardíacas. O diagnóstico pré-natal geralmente é feito no início do

segundo trimestre, e o uso da USG 3D, da dopplervelocimetria e da ressonância magnética pode auxiliar nos casos duvidosos. O tratamento da PC consiste em cirurgia paliativa ou tentativa de correção do defeito cardíaco e das demais manifestações associadas. Intervenções precoces nos RN sem malformações intra ou extracardíacas parece ter um resultado melhor, com sobrevida maior, do que em pacientes com ectopia cordis associada a outras anomalias. Entretanto, as tentativas de tratamento são frustradas, uma vez que esse conjunto de anomalias possui elevada taxa de letalidade.

Palavras-chave: pentalogia; Cantrell; malformações; ectopia; onfalocele.

<https://doi.org/10.5327/JBG-0368-1416-20211311187>

Perfil epidemiológico da sífilis em gestantes no Brasil

Victória Moreira Gomes¹, Daniele Socorro de Brito Souza Paiva¹, Bruna Silva de Melo¹, Amanda Maués Ramos¹, Marcelle Pinho Conceição¹

¹Fundação Santa Casa de Misericórdia do Pará

Introdução: A sífilis é uma infecção bacteriana de caráter sistêmico, curável e exclusiva do ser humano. A infectividade da sífilis por transmissão sexual é maior nos estágios iniciais (primária, secundária e latente recente), diminuindo gradualmente com o passar do tempo (latente tardia e terciária). A sífilis é transmitida predominantemente por via sexual e vertical. A transmissão vertical acontece mais frequentemente intraútero, embora também possa ocorrer durante a passagem do feto pelo canal do parto. A infecção prévia não confere imunidade protetora, portanto, a pessoa pode se reinfectar a cada vez que for exposta, o que justifica o rastreamento mais frequente durante a gestação. A ocorrência de sífilis em gestantes no Brasil vem apresentando aumento significativo, sendo tratada como problema de saúde pública nacional. Ela resulta em graves efeitos adversos para o conceito, desde abortos e óbitos fetais até recém-nascidos vivos com sequelas diversas da doença, que poderão se manifestar tardiamente. **Objetivo:** Avaliar dados epidemiológicos nacionais sobre a sífilis gestacional. **Métodos:** Trata-se de um estudo epidemiológico, descritivo, de série histórica, sobre sífilis em gestantes no Brasil, com dados obtidos do Sistema de Informação de Agravos de Notificação (SINAN) e disponibilizados pelo Departamento de Informática do Sistema Único de Saúde (DATASUS), no período de 2010 a 2020. Foram analisadas as seguintes variáveis: taxa nacional, faixa etária, idade gestacional e classificação clínica. Os dados foram apresentados em forma de gráficos de distribuição de frequências. **Resultados e conclusão:** Ao avaliar os dados obtidos, constatou-se que a taxa de detecção de sífilis nas gestantes do Brasil por ano apresenta números crescentes, com leve declínio no ano de 2019. Em 2010, representava 3,5 (n: 10.070) casos a cada mil nascidos vivos e, em 2019, alcançou 20,8 (n: 61.127). Em relação à idade gestacional, o diagnóstico precoce no 1º trimestre vem apresentando aumento significativo em comparação com os demais períodos, compondo 42,9% dos casos no ano de 2020, diferentemente do ano de 2010 em que predominava o diagnóstico no 3º trimestre com 37,9%. Já em relação à idade dessas gestantes, a faixa etária de 20 a 29 anos foi mais prevalente em todos os anos, com média de 53% dos episódios. Da amostra analisada, vemos que há aumento no diagnóstico em fase latente, que representa no último ano o total de 38,6% dos casos e a diminuição dos quadros identificados na fase primária com o passar dos anos, totalizando 25,5% no ano de 2020. Dessa forma, conclui-se que a sífilis é um grave problema de saúde pública por sua alta prevalência e sua repercussão materno-fetal. Assim, é fundamental a captação precoce das gestantes para que o diagnóstico e o tratamento ocorram o quanto antes.

Palavras-chave: sífilis; epidemiologia; análise estatística.

<https://doi.org/10.5327/JBG-0368-1416-20211311188>

Perfil epidemiológico dos casos de sífilis em gestantes no estado do Piauí

Silmara Ferreira de Olivera¹, Beatriz Sousa Santos¹, Ariela Karollyny Santos Silva¹, Odilea Ribeiro Sanção¹, Nilsa Araújo Tajra¹, Joao de Deus Valadares Neto¹

¹Centro Universitário Uninovafapi

Introdução: A sífilis na gestação (SG) constitui um grave problema de saúde pública no Brasil, responsável por altos índices de morbimortalidade

intrauterina. **Objetivo:** Este estudo objetivou determinar o perfil epidemiológico dos casos de SG notificados no estado do Piauí no período de 2005 a 2020. **Métodos:** Trata-se de um estudo epidemiológico descritivo, de abordagem quantitativa. Para isso, utilizou-se o Sistema de Informação de Agravos de Notificação (SINAN), disponibilizado pelo Departamento de Informática do Sistema Único de Saúde (DATASUS). Foram verificadas as seguintes variáveis: casos por ano, idade gestacional, faixa etária, escolaridade, cor ou raça, esquema de tratamento e classificação clínica. **Resultados e conclusão:** Entre 2005 e 2020, foram notificados 3.885 casos de SG no estado do Piauí, com prevalência no ano de 2018 de 746 casos (19,2%) e no ano de 2019 de 788 (20,3%). Os demais períodos demonstraram homogeneidade, variando de 85 a 448 casos por ano. A idade gestacional no momento do diagnóstico foi, majoritariamente, o 3º trimestre de gestação, com 1.556 casos (40,0%), seguido do 2º trimestre, com 1.272 (32,7%), e apenas 848 (21,8%) no 1º trimestre. Quanto à faixa etária, a maioria dos casos concentrou-se na faixa de 20 a 29 anos, com 2.003 (51,5%), seguida das faixa entre 15 e 19 anos, com 992 (25,5%). Chama atenção a presença de SG na faixa etária de 10 a 14 anos, com 73 casos (1,8%), que somados à faixa etária de 15 a 19 correspondem a 1.065 gestantes (27,4%). Boa parte dos casos concentrou-se entre gestantes com escolaridade de 5ª a 8ª série incompleta, somando 924 casos (23,7%); 53 gestantes (1,3%) tinham curso superior completo e 48 (1,2%) eram analfabetas. Quase a totalidade dos casos (2.771, ou 71,3%) esteve em gestantes de cor parda. Quanto ao esquema de tratamento, a penicilina foi escolhida em 2.098 (91,2%) dos 2.298 casos notificados. A classificação clínica demonstrou sífilis latente em 1.201 casos (30,9%), seguida de sífilis primária em 1.062 (27,3%). Conclui-se que o perfil epidemiológico da SG no estado do Piauí engloba mulheres adolescentes e adultas jovens, com baixa escolaridade e cor parda, semelhante ao de outros estudos na Região Nordeste e também no Brasil. A homogeneidade de casos e o período tardio de diagnóstico, no 3º trimestre, demonstra o difícil controle da doença. A forma latente foi prevalente, o que reforça a importância da realização do exame em todas as gestantes. Além disso, a droga de escolha é a penicilina, que atravessa a barreira transplacentária e é mais efetiva na prevenção e tratamento da infecção no feto. Não houve registro da evolução dos casos, variável que poderia contribuir ao demonstrar a efetividade do tratamento, bem como possíveis reinfeções. Assim, os dados deste estudo contribuem para o diagnóstico situacional e podem auxiliar os gestores da saúde no planejamento e na reformulação de estratégias de prevenção e controle da SG.

Palavras-chave: sífilis; infecções por *treponema*; complicações infecciosas na gravidez.

<https://doi.org/10.5327/JBG-0368-1416-20211311189>
Perfil socioeconômico de pacientes em um hospital materno-infantil no Sul do Brasil durante a pandemia de COVID-19

Adriani Oliveira Galão¹, Aline Petracco Petzold², Fernanda Dias Silva³, Marcelle Martinez Loureiro³, Fernanda Paixão Etchepare⁴, Deise Maria Ramos Cunha⁴

¹Universidade Federal do Rio Grande do Sul e Hospital de Clínicas de Porto Alegre

²Pontifícia Universidade Católica do Rio Grande do Sul e Hospital Materno Infantil Presidente Vargas

³Universidade Federal do Rio Grande do Sul e Hospital Materno Infantil Presidente Vargas

⁴Hospital Materno Infantil Presidente Vargas

Introdução e Objetivo: Avaliar o impacto da pandemia de COVID-19 na situação socioeconômica e na assistência pré-natal das puérperas atendidas no Hospital Materno Infantil Presidente Vargas (HMIPV). **Métodos:** Foram entrevistadas 811 puérperas de setembro de 2020 a janeiro de 2021. Avaliou-se a situação socioeconômica delas e o acesso ao pré-natal nesse período. O questionário era dividido em três etapas. Pacientes que chegassem à terceira eram consideradas em situação de vulnerabilidade social e selecionadas para recebimento de doações. **Resultados:** Do total da amostra, 69,2% mulheres referiram que a sua situação econômica sofreu o impacto da pandemia. Delas, 51,8% referiram nenhuma ou pouca dificuldade para adquirir alimentos básicos; 35,6% constataram média dificuldade; e 12,6%

referiram muita ou extrema dificuldade. Na segunda etapa, avaliaram-se 387 pacientes com média de 1,2 pessoas empregadas e apenas 0,6 trabalhando com carteira assinada. Nesse grupo vulnerável, 68,8% recebiam auxílio financeiro do governo, cujo valor médio era de R\$ 433,34. A renda mensal média entre elas era de R\$ 1.671,13. Na terceira etapa do questionário, avaliaram-se 290 puérperas. Constatou-se que 85,9% fizeram acompanhamento pré-natal adequado pela rede pública de saúde (média de oito consultas). Nesse grupo mais vulnerável, a idade média foi de 26,5 anos e a formação era de 97,9% de brasileiras, sendo 46% brancas, 29% pretas, 23% pardas e 2% indígenas. Delas, 71% já tinham outro filho (média de 1,5 filhos, intervalo de 1–14). Somente 3,9% das pacientes possuíam ensino superior, ainda que incompleto, 24,2% ensino médio completo, 29,1% médio incompleto, 18,9% ensino fundamental completo e 23,9% não haviam completado sequer o fundamental. Na entrevista, 76,9% informaram estarem desempregadas e 75,4% delas relataram possuir companheiros (20,7% deles estavam desempregados, 55% eram autônomos e 24,3% trabalhavam com carteira assinada). **Conclusão:** Grande parte das puérperas refere prejuízo socioeconômico em função da pandemia de COVID-19 e quase metade delas afirmou estar passando por dificuldades importantes para adquirir alimentos básicos. Entre as pacientes mais vulneráveis, poucas eram escolarizadas e a maioria encontrava-se desempregada, dependendo inteiramente do companheiro, de familiares e/ou de auxílio do governo, disponível somente a 69% desse grupo. Felizmente, mesmo em virtude da pandemia, a grande maioria realizou adequado acompanhamento pré-natal e teve alta hospitalar com excelentes taxas de amamentação (87%), importantíssima, especialmente para essa população.

Palavras-chave: doença por coronavírus; situação socioeconômica; gradiente social de saúde; pandemia.

<https://doi.org/10.5327/JBG-0368-1416-20211311190>

Placenta prévia com acretismo e invasão para colo em gestante positiva para o vírus da imunodeficiência humana: relato de caso

Mariana Fortes Balzana¹, Flávia Durães Gonçalves¹, Giulia Bastos Buscema¹, Carolina Horstmann de Carvalho¹, Beatriz Ramiro Garcia Carneiro¹, Carolina Carvalho Mocarzel¹

¹Hospital Federal dos Servidores do Estado

Introdução: Placenta acreta é uma condição patológica de placentação associada a alto risco de hemorragia maciça durante o parto. A placenta prévia (PP) é definida quando seu desenvolvimento ocorre no segmento uterino inferior e é classificada conforme sua relação com o colo uterino. Gestantes com PP têm risco progressivo de acretismo placentário (AP), conforme o crescente número de cesarianas realizadas. Mulheres com associação de AP com PP costumam ter internação eletiva precoce (entre 32 e 34 semanas) para proximidade com o centro cirúrgico caso precisem de abordagem de urgência. **Relato de caso:** V.L.A., 36 anos, parda, residente do Rio de Janeiro, com diagnóstico de vírus da imunodeficiência humana (HIV), com carga viral indetectável, G7P2(PC)A4, com idade gestacional de 29 semanas e 1 dia. Foi admitida na Unidade Materno Fetal do Hospital Federal dos Servidores do Estado (UMF-HFSE) com queixa de dor abdominal leve e sangramento vaginal intermitente de pequeno volume. A ultrassonografia (USG) realizada na unidade apresentou diagnóstico de PP total, colo uterino medindo 12 mm com afinilamento e aumento da vascularização cervical. Paciente estável hemodinamicamente, tônus uterino normal, ausência de metrossístoles, colo fechado, de coloração arroxeada e ausência de sangramento vaginal ativo. Durante a internação, realizou-se o diagnóstico de diabetes gestacional e foi iniciada a insulino terapia. Prescreveu-se progesterona vaginal 200 mg/dia desde a internação e repouso relativo. A ressonância magnética confirmou o diagnóstico de AP. Pelos riscos da gestação e a condição social da paciente, optou-se pela manutenção da internação até o parto. Planejou-se o parto para 36 semanas com equipe multidisciplinar, realização de visita pré-anestésica, reserva de hemocomponentes, corticoterapia para maturação pulmonar fetal, programação da passagem de cateter duplo J com equipe da urologia e reserva de vaga em unidade de terapia intensiva (UTI). O parto foi realizado sob anestesia geral, cesariana com histerectomia total e rafia vesical,

com choque hipovolêmico durante ato cirúrgico. A paciente foi mantida em UTI após o parto e retornou à enfermaria dois dias depois com realização de mais dois choques hipovolêmicos, recebendo alta hospitalar em bom estado geral. **Conclusão:** Pacientes com PP têm 11% de risco de AP após a segunda cesariana, como é o caso da paciente em questão, e 90% dos casos de AP ocorrem em gestantes com PP e cesárea anterior. Mulheres com cesárea prévia que apresentam PP complicada por AP de gravidez em curso são o grupo obstétrico com maior chance de complicação no parto. Há significativo aumento da morbimortalidade materna, proporcional à quantidade de cesarianas, sendo o AP e a necessidade de histerectomia intraparto as consequências mais impactantes. Serviços com equipe cirúrgica multidisciplinar, setor de hemoterapia e UTI estão associados à redução da morbidade materna em cinco vezes, ao menor índice de transfusão sanguínea e à necessidade de reabordagem em sete dias. Dessa forma, uma vez que o diagnóstico de AP é suspeitado, o plano de cuidado com uma equipe multidisciplinar é indispensável.

Palavras-chave: *placenta prévia; placenta acreta; gravidez de alto risco.*

<https://doi.org/10.5327/JBG-0368-1416-20211311192>
Planejamento gestacional e controle das oscilações glicêmicas durante a gestação em mulheres com diabetes mellitus tipo 1: uma revisão sistemática

Mariana Vanon Moreira¹, Júlia Abrahão Lopes¹, Aline Batista Brighenti dos Santos¹, Cecília Barra de Oliveira Hespanhol²

¹Faculdade de Ciências Médicas e da Saúde de Juiz de Fora

²Universidade Federal de Juiz de Fora

Introdução: A gestação é considerada diabetogênica por se caracterizar pelo aumento da resistência à insulina, associado à elevação dos níveis séricos de outros hormônios, que visa manter constante o suprimento de glicose para o feto. Em gestações normais, isso é compensado pelo aumento da secreção pancreática de insulina. Porém, em pacientes com diabetes *mellitus* do tipo 1, a elevação da glicemia materna acarreta hiperglicemia e hiperinsulinemia fetais podendo levar ao aumento da morbimortalidade perinatal. Os avanços nas áreas de obstetrícia e pediatria e a melhoria do controle glicêmico levaram a significativa diminuição da morbimortalidade perinatal. No entanto, complicações obstétricas, neonatais e no pós-parto continuam sendo frequentes na gestação de mulheres diabéticas, de modo que é fundamental o planejamento gestacional para assegurar que os índices glicêmicos estejam normalizados antes da concepção e durante a gestação. **Objetivo:** Analisar o impacto da diabetes *mellitus* do tipo 1 (DM1) na gestação e seus riscos tanto para a gestante quanto para o feto. **Métodos:** Foi realizada, em abril de 2021, uma revisão sistemática na base de dados PubMed, utilizando-se os descritores “diabetes mellitus type 1” AND “pregnancy” AND “control”. Foram incluídos ensaios clínicos controlados e randomizados, revisões e metanálises publicados de 2018 a 2021, disponibilizados na íntegra em língua inglesa e que abordassem a temática proposta. **Resultados:** Encontraram-se 17 artigos, dos quais cinco foram analisados para a realização deste trabalho. Ambos concluíram que o planejamento pré-concepção é essencial para minimizar o risco de defeitos congênitos. A meta de hemoglobina A1c na concepção é <6,5% e, durante a gravidez, é <6,0%. Também é fundamental rastrear e otimizar comorbidades, como retinopatia e nefropatia. Medicamentos, como os inibidores da enzima de conversão da angiotensina e as estatinas, devem ser descontinuados. A pressão arterial deve ser analisada com cuidado, verificando-se se há alterações. Durante a gravidez, o uso contínuo do monitor de glicose pode melhorar o controle glicêmico e os resultados neonatais, sendo a insulina a terapia de primeira linha. As taxas de hipoglicemia grave aumentam durante a gravidez, portanto, glucagon deve estar disponível e as pacientes devem estar treinadas para seu uso. Aspirina em baixa dosagem é recomendada logo após 12 semanas de gestação, para minimizar o risco de pré-eclâmpsia. **Conclusão:** A DM1 na gravidez é complexa e está associada a um risco materno e neonatal significativo. A otimização do controle glicêmico, dos regimes medicamentosos e da atenção cuidadosa às comorbidades pode ajudar a mitigar esses riscos e garantir um tratamento de qualidade para a gestante e para o feto.

Palavras-chave: *diabetes mellitus tipo 1; gestação controle.*

<https://doi.org/10.5327/JBG-0368-1416-20211311192>
Preditores para histerectomia puerperal em um hospital público: análise de um ano

Jefferson Torres Nunes¹, Alysson Castilho dos Santos¹, Daniel Victor Silva Soares¹, Edla Camila da Conceição¹, Erivelton Lima Santos¹, Marcilyo Max Bezerra Soares¹

¹Universidade Federal do Piauí

Introdução: A histerectomia pós-parto de emergência ou histerectomia puerperal é um procedimento operatório que consiste na retirada do útero por via abdominal, realizada após um parto cesariano ou vaginal. É considerada uma cirurgia de grande porte, reservada a situações de ineficácia dos métodos conservadores para controle de hemorragia uterina. **Objetivo:** Determinar dados sobre a prevalência, fatores de risco, principais indicações da histerectomia pós-parto e desfechos em um hospital público do Piauí. **Métodos:** Estudo transversal prospectivo com abordagem quantitativa de casos de mulheres submetidas à histerectomia pós-parto entre março de 2020 a março de 2021 no Hospital Regional Justino Luz em Picos, Piauí. Foram analisados, após autorização da comissão ética da instituição, idade materna, paridade, idade gestacional, tipo de parto, indicações para a histerectomia e seu desfecho. **Resultados:** Ocorreram no período de tempo estudado cinco histerectomias pós-parto, duas após cesariana e três após parto vaginal. De antecedentes obstétricos, identificou-se polidrâmnio, gestação gemelar com um feto morto, placenta acreta e indução de trabalho de parto. A idade gestacional variou de 33 a 41 semanas. A idade média das mulheres foi 32 anos, todas apresentavam mais de dois partos anteriores e estavam no puerpério imediato com atonia uterina como indicação da cirurgia, três necessitaram de cuidados em centro de terapia intensiva, quatro precisaram de hemotransfusão e uma evoluiu com coagulação intravascular disseminada. O intervalo de tempo entre o diagnóstico da hemorragia puerperal e o procedimento cirúrgico variou de uma a quatro horas, e em todos os casos foi feita profilaxia para hemorragia pós-parto com ocitocina. Adotou-se como técnica cirúrgica histerectomia subtotal e não houve óbitos maternos. **Conclusão:** Houve mais histerectomia após parto vaginal em mulheres jovens, com gestação a termo, porém com fatores de risco. A indicação principal da cirurgia foi atonia uterina e a principal complicação foi a hemotransfusão.

Palavras-chave: *histerectomia atonia uterina; puerpério.*

<https://doi.org/10.5327/JBG-0368-1416-20211311193>
Prevalência de sífilis gestacional na Região Norte entre os anos de 2015 e 2019

Bianca Rodrigues do Nascimento¹, Lucas Aguiar de Sousa¹, Ana Emília Gomes Macedo¹

¹Universidade do Estado do Pará

Introdução: A sífilis é uma doença contagiosa venérea causada pela espiroqueta *Treponema pallidum*. Entre suas categorias, encontra-se a sífilis gestacional, caracterizada por uma modalidade de transmissão vertical, ou seja, da mãe para o feto, para a qual se configura uma classificação de alta taxa de infecção — em torno de 70%. Nesse sentido, considerando-se que a Região Norte é o local de menor cobertura de testagem para sífilis, evidencia-se a necessidade de uma análise minuciosa dos casos notificados. **Objetivo:** Descrever a prevalência dos casos de sífilis gestacional na Região Norte do Brasil. **Metodologia:** Trata-se de um estudo descritivo quantitativo, feito com base nos dados recolhidos do Departamento de Informática do Sistema Único de Saúde (DATASUS) e do Sistema de Informação de Agravos de Notificação (SINAN) — Ministério da Saúde, nos períodos de 2015 a 2019 na Região Norte do país, os quais foram dispostos e analisados no programa Microsoft Office Excel 2016. **Resultados e Conclusão:** Nos períodos analisados, foram notificados 26.139 casos de sífilis gestacional na Região Norte, sendo 80,2% compostos de pacientes pardas, como um reflexo do perfil populacional da localidade. Observou-se aumento progressivo das notificações ao longo dos anos investigados, sendo registrados 3.270 casos em 2015 e 6.026 em 2019. Constatou-se ainda que a maior parte das ocorrências foram registradas no terceiro trimestre da gravidez (37,72%). O diagnóstico prévio da sífilis gestacional valida a terapêutica precoce e precisa. Além disso, dos casos notificados, 1.890 ocorrências não apresentaram a idade gestacional das pacientes, dificultando a estratégia de combate à patologia.

Ressalta-se também que 22,9% das notificações analisadas de sífilis gestacional se encontram na fase escolar de 5ª a 8ª série incompleta, destacando a relação intrínseca entre as incidências de sífilis na gestação e o grau de escolaridade. Colocam, assim, a escola como um importante expoente referente à educação para a prevenção de infecções sexualmente transmissíveis, fortalecendo o Programa Saúde na Escola (PSE). **Conclusão:** A pesquisa realizada ressalta a necessidade de buscas ativas, acesso precoce a exames de testagem rápida, abordagem assistencial de qualidade às gestantes inscritas no programa Rede Cegonha da rede de atenção básica da Região Norte do país e, por fim, notificação e investigação dos casos identificados.

Palavras-chave: sífilis; gravidez; IST.

<https://doi.org/10.5327/JBG-0368-1416-20211311194>
Reincidência de gravidez na adolescência entre 2015 e 2019

Mateus Benac Cavalcante^{1,2}, Denise Leite Maia Monteiro¹,
 Fatima Regina Dias De Miranda¹, Isabel Maria Santos Lacerda¹,
 Daniela Fortunato Auar¹, José Augusto Sapienza Ramos¹

¹Pontifícia Universidade Católica do Paraná

²Universidade do Estado do Rio de Janeiro

Introdução: A reincidência da gravidez na adolescência é caracterizada como uma nova gestação na mesma faixa etária e tem-se tornado fator preocupante pelo impacto na vida das adolescentes, com sobrecarga psicológica, financeira e emocional. **Objetivo:** Descrever os fatores associados à reincidência da gravidez em relação à idade materna. **Método:** Estudo epidemiológico, descritivo, com desenho transversal, realizado por busca no banco de dados no Departamento de Informática do Sistema Único de Saúde (DATASUS), utilizando informações do Sistema de Informação sobre Nascidos Vivos (SINASC). O estudo incluiu todas as gestantes entre 10 e 19 anos que tiveram nascidos vivos (NV) nos anos de 2015 a 2019 (n=2.221.773). As gestantes que regravidaram foram separadas em: grupo 1, de 10 a 14 anos (n=5.123), e grupo 2, de 15 a 19 anos (n=586.966). A análise foi feita pelo programa Epi-Info 3.5.4. **Resultados:** A reincidência global manteve-se estável ao longo dos anos (aproximadamente 30%), estando entre 4,3 e 4,8% no grupo 1 e entre 25 e 26% no grupo 2. Neste, a repetição da gravidez por duas ou mais vezes foi de 5%, e naquele foi mais rara. No grupo 1, 79,6% das primigestas eram solteiras, 19,1% eram casadas ou em união consensual e 63,6% apresentavam escolaridade menor do que oito anos. Entre as secundigestas, 66,9% eram solteiras, 31,1% casadas e 73,3% tinham menos de oito anos de escolaridade. No grupo 2, das primigestas, 67,3% eram solteiras, 31,6% casadas ou em união consensual e 22,7% estudaram por menos de oito anos. Já nas secundigestas, 60,1% eram solteiras e 38,4% casadas ou unidas. Nestas, a escolaridade baixa fez-se presente em 38,0% dos casos. Ser casada aumentou em 96% a chance de a gravidez reincidir no grupo 1 (p<0,001; *odds ratio* — OR=1,96, intervalo de confiança — IC95% 1,85–2,09). No grupo 2, a chance de reincidência entre as casadas aumentou 40% (p<0,001; OR=1,40, IC95% 1,39–1,41). No mesmo grupo, as mulheres com menos de oito anos de escolaridade tinham mais do que o dobro da chance de reincidência (p<0,001; OR=2,37, IC95% 2,35–2,38). Já as adolescentes do grupo 1 com menos de oito anos de escolaridade apresentaram 64% a mais de chance de reincidência (p<0,001; OR=1,64 IC95% 1,53–1,75). **Conclusão:** A reincidência da gravidez no Brasil mantém-se muito elevada ao longo dos anos, havendo até mesmo a sua repetição por mais de uma vez durante a adolescência no grupo de 15–19 anos. Há associação entre a baixa escolaridade e o casamento precoce com a reincidência de gravidez na adolescência.

Palavras-chave: Reincidência Gestação na Adolescência Idade Materna

<https://doi.org/10.5327/JBG-0368-1416-20211311195>
Relato de caso: leiomioma subseroso extenso e gestação

Georgia Guedes Cruz¹, Lívia Aniz Vieira¹, Vinícius dos Santos Conejo¹,
 Marla Spilki¹, Cibele Borges Mendonça¹

¹Hospital Municipal de Canoas

Introdução: Leiomiomas são patologias benignas comuns do útero que acometem cerca de 40% das mulheres em idade fértil. Durante a gestação

pode ocorrer um crescimento mais rápido dos miomas uterinos preexistentes em decorrência da hipertrofia miometrial, das alterações hormonais e da maior vascularização. **Relato do caso:** Paciente do sexo feminino, 29 anos, primigesta, com idade gestacional de 29 semanas e 2 dias, hipertensa prévia e diabética gestacional, foi encaminhada do pré-natal ao pronto atendimento obstétrico do hospital por modificação de colo uterino. Os exames prévios foram revisados e foi constatado que na primeira ecografia obstétrica, feita com nove semanas e quatro dias, evidenciava-se um mioma subseroso com 15x12,2x12,6 cm. Ao exame físico, a paciente apresentava sinais vitais estáveis, tônus uterino normal e batimentos cardíacos normais, palpava-se uma grande massa no fundo uterino, a dinâmica uterina era ausente e, ao toque vaginal, o útero estava com colo 50% apagado, posterior, com 2 cm de dilatação. A paciente foi internada, recebeu corticoide pra maturação pulmonar e realizou exames, incluindo uma ecografia abdominal que mostrou hidronefrose bilateral, maior à esquerda, e um mioma subseroso em fundo uterino medindo 18x16x16,3 cm e com volume de 2.476 cm³. Como não houve alteração da função renal, a equipe de urologia não achou necessário intervir. Durante a internação, a paciente permaneceu sem dinâmica e sem nova modificação de colo, mantendo sinais estáveis e boa avaliação de bem-estar fetal e teve alta após seis dias. Com 37 semanas e 5 dias, a paciente reinternou-se para desfecho gestacional em função das comorbidades e optou-se por via alta (opção da paciente e comum acordo com a equipe obstétrica). Nessa segunda internação, a paciente queixava-se de cólicas intensas e dificuldade para realizar as atividades cotidianas. O recém-nascido teve Apgar 8/8 e peso 2920 g. A cesárea foi de difícil execução em função do sangramento aumentado da histerorrafia, que dificultou a obtenção de uma boa hemostasia e aumentou o tempo cirúrgico. Levando isso em conta, a miomectomia não foi realizada durante esse procedimento e foi programada pra um segundo momento. A paciente recebeu alta 48 horas após o nascimento. **Conclusão:** A miomatose uterina pode desencadear possíveis complicações durante a gestação e o parto e aumentar a taxa de histerectomia puerperal. Ainda não há consenso sobre a realização de miomectomia no momento da cesárea e devem-se considerar questões como localização, tamanho, quantidade e proximidade de grandes vasos. De acordo com alguns estudos publicados, a realização da miomectomia durante a cesariana não apresentou diferença significativa em relação a sangramento, tempo de internação, morbidade e tempo cirúrgico quando comparada à cesárea isolada. No entanto, estudos maiores são necessários para planejarmos com mais segurança a abordagem cirúrgica dessas pacientes.

Palavras-chave: mioma; gravidez; miomectomia.

<https://doi.org/10.5327/JBG-0368-1416-20211311196>
Relato de caso de porfiria intermitente aguda na gestação: impacto do diagnóstico na abordagem e seguimento

Paula Faria Campos¹, Kelma Luana Abreu de Siqueira¹,
 Ellen Tieko Tsugami Dalla Costa¹, Carolina Genaro Pultrin¹,
 Lorena da Silva Rosa¹, Catharina Maria Faccioli Blum¹

¹Hospital Materno Infantil de Brasília

Introdução: As porfirias constituem um grupo de doenças genéticas ou adquiridas decorrentes de deficiências enzimáticas na via de biossíntese do heme, que causam acúmulo de precursores metabólicos tóxicos. As porfirias agudas são doenças autossômicas dominantes, desencadeadas por fatores ambientais (medicações, estresse, hormônios esteroides, alterações nutricionais, aumento de progesterona na fase lútea). A porfiria aguda intermitente (PAI) é causada pelo déficit de porfobilinogênio (PBG) desaminase. O quadro clínico é inespecífico e intermitente, sendo dor abdominal o principal sintoma, associado ou não a neuropatia periférica, náusea, vômito, constipação, astenia, alteração da cor urinária, arritmia, confusão mental, alucinações e convulsões. O diagnóstico é feito pela dosagem urinária de PBG e ácido aminolevulínico (ALA) e porfirina plasmática, que podem ou não estar aumentados durante as crises. O tratamento das crises consiste em sintomáticos não porfirinogênicos, aporte elevado de glicose e, em casos graves, hematina ou arginato do heme. **Relato de caso:** Gestante, 22 anos, G3P2, com história pessoal de diversas internações em gestação anterior por dor abdominal, inicialmente lombar, evoluindo para difusa, sem melhora clínica com sintomáticos. Em rotina de pré-natal, apresentou anemia moderada associada à presença de bilirrubinas

em exame de urina, sendo internada. Foi hipotetizada a PAI. Realizaram-se exames laboratoriais, PBG e ALA urinários, ambos negativos, sem critérios diagnósticos para porfiria. A paciente seguiu o acompanhamento gestacional, teve parto normal e puerpério sem intercorrências. Após um ano, comparece em consulta com hematologia referindo dismenorria intensa, oscilações de humor, irritabilidade e choro intenso. Aos exames complementares, urina de 24 horas com ALA > 12 mg/g (valor de referência — VR < 4,5 mg/g), PBG 15,36 (VR < 2 mg/24h), sendo diagnosticada PAI. Em nova gestação, a paciente foi encaminhada à emergência com idade gestacional de 16 semanas e 2 dias, referindo fraqueza, cefaleia, tontura, mal-estar, fadiga, alterações de humor e constipação. Realizou-se aporte calórico com glicose e correção de anemia com hemotransfusão. Ela evoluiu com melhora clínica importante e seguiu o acompanhamento de gestação em pré-natal de alto risco em conjunto com psicologia, psiquiatria e hematologia. A gestação evoluiu com parto normal espontâneo a termo, sem intercorrências. **Conclusão:** Quadros de PAI são raros e, apesar de bem tolerados na gestação, há descrito um pequeno aumento no risco de crises, que podem ser desencadeadas por redução calórica ou uso de medicações inapropriadas. O diagnóstico precoce e o manejo inicial adequado podem evitar internações, complicações, sequelas e até morte. Apresentou-se o caso clínico de paciente com duas gestações e condutas diferentes, a primeira sem diagnóstico, com múltiplas internações e condução insatisfatória; a segunda com diagnóstico de PAI, orientações bem definidas quanto à conduta nas crises e melhor evolução e desfecho.

Palavras-chave: porfiria intermitente aguda; porfiria aguda na gestação; diagnóstico de porfiria na gestação; dor abdominal; sintomas neuropsiquiátricos.

<https://doi.org/10.5327/JBG-0368-1416-20211311197>

Relato de caso de tuberculoma cerebral no ciclo gravídico-puerperal

Marina Silva Guinda Ribeiro¹, Maria Clara Artiaga¹, Márcia Maria Auxiliadora de Aquino¹, Corintio Mariani Neto¹, Marcos Antonio Nogueira dos Santos¹

¹Hospital Maternidade Leonor Mendes de Barros

Introdução: O tuberculoma cerebral origina-se da coalescência de focos tuberculosos durante o período de bacilemia na infecção primária ou reativação da tuberculose (TB). A neurotuberculose (NTB) tem alta prevalência em países subdesenvolvidos e mais comumente atinge crianças e adultos jovens. O sistema nervoso central é acometido em 1 a 5% dos pacientes com TB, sendo a forma mais grave da doença em relação à morbimortalidade. **Relato do caso:** Relata-se o caso de puérpera boliviana de 21 anos no quinto dia pós-parto normal, com história de crises convulsivas de início no quarto mês de gestação sem investigação ou tratamento. Dois dias após a alta hospitalar, apresentou episódio de crise convulsiva tônico-clônica, seguida de pós-ictal com parestesia e parêstesia em membro inferior esquerdo. Foi encaminhada à unidade de terapia intensiva para controle do quadro. Durante a internação, apresentou tosse seca com evolução para produtiva. Foi realizada radiografia de tórax, que mostrou imagem sugestiva de cavitação em ápice esquerdo. Para melhor elucidação do caso, solicitou-se exame de reação em cadeia da polimerase para COVID-19 — negativo, pesquisa de bacilo álcool-ácido resistente em escarro — duas amostras negativas — e tomografias computadorizadas (TC) de tórax e cérebro. A de tórax exibiu micronódulos centrolobulares esparsos em ambos os pulmões, principalmente nos lobos superiores, e presença de consolidação escavada em ápice pulmonar esquerdo de 3,7 cm. Já a TC cerebral evidenciou lesão nodular com centro liquefeito nos giros frontais médio e superior direito, medindo 3x3x2,2 cm, associada a edema perilesional de efeito expansivo e pequena herniação subfalcina. A principal hipótese diagnóstica aventada foi tuberculoma cerebral concomitante à TB pulmonar em função da imagem de cavitação em TC de tórax e da história de exposição à TB — marido com diagnóstico e tratamento em 2019. Descartaram-se outras hipóteses por meio de sorologias — para vírus da imunodeficiência humana (HIV), toxoplasmose, citomegalovírus e outras com resultados negativos. Em razão da presença de herniação em TC cerebral, ficou impossibilitada a punção lombar para a coleta de líquido para a confirmação diagnóstica. A terapia instituída foi a associação de fenitoína 300 mg/dia ao esquema específico (rifampicina, isoniazida, pirazinamida, etambutol), além de dexametasona 24 mg/dia por conta do edema perilesional. A paciente apresentou boa

evolução, sem episódios convulsivos nem outros sintomas. Permaneceu em leito de isolamento por 14 dias, fez TC de controle sem novos achados, recebeu alta após um mês e foi encaminhada para seguimento ambulatorial de neurologia e infectologia em outro serviço. **Conclusão:** É importante incluir o diagnóstico diferencial de NTB em casos de pacientes, incluindo gestantes e puérperas, com fatores clínicos e epidemiológicos e achados sugestivos em exames de imagem, principalmente se evidenciado acometimento extraneural, visto que quando instituído o tratamento precoce geralmente se tem bom prognóstico e regressão com o uso de terapia antituberculosa.

Palavras-chave: tuberculoma cerebral; neurotuberculose; crise convulsiva puérpera; gestante.

<https://doi.org/10.5327/JBG-0368-1416-20211311198>

Relato de caso: gravidez ectópica em cicatriz de cesárea com desfecho favorável

Marjori Dayane Pelinson Lyra¹, Daiana Barbosa Dias Melo¹, Ana Paula Lago¹

¹Faculdade de Medicina de São José do Rio Preto

Introdução: A gravidez em cicatriz cesariana é considerada um tipo de gravidez ectópica, raro e de elevada morbimortalidade, que tem por principais complicações ruptura uterina, hemorragia volumosa, histerectomia, invasão de bexiga e comprometimento do futuro reprodutivo. A expansão do número de casos ao longo dos anos está relacionada ao aumento de cesáreas em todo o mundo. Destacam-se como fatores de risco idade materna avançada, paridade, número de abortos induzidos, número de cesarianas prévias, intervalo interpartal menor que cinco anos, principalmente menor que dois e história de cesárea realizada em hospital rural e defeitos na cicatriz pós-cesariana, gerando retroposição do útero. A literatura apresenta número escasso de casos com desfecho favorável. Desde o advento da ultrassonografia, a possibilidade do diagnóstico precoce tem propiciado várias formas de tratamento com interrupção precoce da gestação. **Relato de Caso:** Mulher, 33 anos, com antecedente obstétrico de duas cesarianas, a última 36 meses antes, e diagnóstico ecográfico de implantação do saco gestacional em topografia de cicatriz de cesariana prévia, com nove semanas de idade gestacional. Optou por dar continuidade à gestação, ciente dos riscos materno e fetal. Durante a evolução da gestação, a ultrassonografia evidenciou sinais de invasão placentária em bexiga (placenta percreta), confirmada via ressonância magnética de pelve. Com 32 semanas, evoluiu com quadro de sangramento vaginal importante e realizou parto cesárea de urgência com equipe multidisciplinar (vascular-urologia-neonatologia-obstetrícia). No procedimento, fez-se passagem de cateter duplo J bilateral e cistografia pela equipe da urologia, balonamento de artérias ilíacas internas bilaterais pela equipe da cirurgia vascular, e houve necessidade de histerectomia total e salpingectomia bilateral. O recém-nascido pesou 1850 g, Apgar 8/9, e teve boa evolução clínica em cuidados neonatais intensivos. A paciente permaneceu por quatro dias em unidade de terapia intensiva, com boa evolução clínica, e segue em acompanhamento com urologia e obstetrícia. **Conclusão:** Existem dois tipos de gravidez em cicatriz cesariana: com progressão para o espaço cérvico-istmico ou cavidade uterina (tipo I, tipo endogênico) ou com invasão profunda no defeito cicatricial, com progressão para a bexiga e cavidade abdominal (tipo II, modelo exogênico). Em relação à fisiopatologia, a teoria mais usada para explicar esse tipo de gravidez ectópica é a penetração do blastocisto no miométrio através de uma microscópica deiscência na cicatriz, causada por incisão cesariana segmentar prévia. Nesses casos, aconselha-se o diagnóstico precoce e o acompanhamento multidisciplinar na tentativa de evitar *near miss* materno, a depender da escolha materna após informações sobre o possível desfecho.

Palavras-chave: ectópica; cicatriz; cesariana multidisciplinar; *near miss* materno.

<https://doi.org/10.5327/JBG-0368-1416-20211311199>

Relato de caso: óbito de gestante com síndrome de HELLP e COVID-19

Vinícius dos Santos Conejo¹, Guilhermina Modesto Jaco¹, Georgina Guedes Cruz¹, Lívia Aniz Vieira¹

¹Hospital Municipal de Canoas

Introdução: Com o avanço da pandemia do novo coronavírus (COVID-19), diversas manifestações da doença estão sendo descobertas a cada dia. Na obstetrícia ainda há muito o que se descobrir sobre os reais efeitos do vírus tanto na gestante quanto no concepto. No caso relatado, trazemos uma gestante que, após contrair a COVID-19 e apresentar degradação da função respiratória, evoluiu para um quadro de síndrome de HELLP com desfecho ruim. **Relato de caso:** Paciente gestante, de 37 anos, sem comorbidades, com idade gestacional de 28 semanas, interna na enfermaria por piora da função respiratória em 5º dia de sintomas de COVID-19, com necessidade de oxigenioterapia. Durante a internação, apresentou um pico hipertensivo e foi diagnosticada com pré-eclâmpsia, com provas de gravidade normais. No 10º dia de internação, a paciente evoluiu com piora da disfunção respiratória e foi transferida pra unidade de terapia intensiva (UTI), onde foi colocada sob ventilação mecânica. Nesse momento, observou-se piora dos exames laboratoriais (plaquetas 72.000, desidrogenase láctica — DHL 1380, transaminase oxalacética — TGO 54, leucograma normal, tempo de protrombina — TP 12,3, relação normatizada internacional — RNI 1,18, tempo de tromboplastina parcial ativada — KTTTP 25) e piora dos picos hipertensivos, caracterizando uma síndrome de HELLP. Optou-se por desfecho gestacional por via alta, não houve intercorrências cirúrgicas ou sangramento aumentado. No pós-operatório, a paciente permaneceu com útero bem contraído e sem picos hipertensivos, mas com dificuldade de melhora da disfunção respiratória. Novos laboratoriais coletados 6 horas após a cesariana apontaram piora principalmente do coagulograma e da função hepática, com plaquetas 78.000, ácido úrico 9,3, creatinina 2,09, leucograma normal, DHL 2232, TGO 789, TP 18,8, RNI 1,8 e KTTTP 36,1. Como as plaquetas estavam se mantendo acima de 50.000 e a paciente nesse momento não tinha sangramento aumentado, não houve necessidade de transfusão. Dezesesseis horas após a cesariana, a paciente evoluiu com parada cardiorrespiratória e foram iniciados os protocolos de ressuscitação, sem sucesso, sendo declarado o óbito. Durante a parada, ela apresentou sangramento vaginal aumentado e sangramento volumoso pelo tubo orotraqueal, suspeitando-se de coagulação intravascular disseminada (CIVD). O anatomopatológico placentário mostrou a presença de infartos isquêmicos e corioamnionite aguda. **Conclusão:** No caso relatado observamos a rápida piora de um quadro de síndrome de HELLP em uma paciente sem comorbidades que, até o momento da internação por COVID-19, apresentava-se normotensa e com exames normais. A relação entre a infecção pelo novo coronavírus e a síndrome de HELLP tem-se tornado mais evidente e sido relatada em alguns estudos. As alterações laboratoriais típicas da síndrome de HELLP também são percebidas em paciente não gestantes com quadro graves de COVID-19, incluindo plaquetopenia e piora da função hepática. O quadro de CIVD pode ser uma complicação grave de ambas as patologias. Portanto, em pacientes como esta, o somatório das duas patologias pode contribuir para a degradação mais rápida do quadro e a piora do desfecho clínico e obstétrico.

Palavras-chave: *coronavírus; pré-eclâmpsia; coagulopatia.*

<https://doi.org/10.5327/JBG-0368-1416-20211311200>

Relato de caso: rotura hepática espontânea associada à síndrome HELLP

Antonio Paulo Lafayette Stockler da Cruz Nunes¹, Ivan Penalzoza Toledano¹, Tais Vieira Ribeiro¹, Priscilla Gilvaz Pontes¹, Luciana Lizak Bestle Pereira¹, Helder Dotta da Gama¹
¹Clínica da Saúde da Mulher

Introdução: A pré-eclâmpsia ocorre em cerca de 10% de todas as gestações. É doença complexa, que pode ocasionar disfunção de órgãos e grande severidade. A síndrome HELLP pode complicar 10–20% dos casos de pré-eclâmpsia e é caracterizada pelo aumento de transaminases, plaquetopenia e hemólise. A taxa de mortalidade varia de 2 a 3%, porém pode chegar a 59–62% quando associada a rotura hepática, e geralmente ocorre no terceiro trimestre de gestação. A rotura hepática é rara e sua incidência na literatura varia entre 1:45.000 e 1:225.000 partos. Decorre da lesão endotelial grave e da vasoconstrição típicas da pré-eclâmpsia, que provocam depósitos de fibrina no interior dos vasos periportais, culminando com congestão hepática massiva, necrose e hematomas subcapsulares. **Relato do caso:** Paciente P.S.O.A., 36 anos, GIV PII CII, com passado de pré-eclâmpsia grave precoce em duas

gestações, com parto prematuro com 30 semanas com iminência de eclâmpsia e neomorto por prematuridade extrema em parto com 24 semanas, com crescimento intrauterino restrito e oligo severa. A investigação de trombofilia evidenciou deficiência de proteína S funcional. A paciente iniciou o pré-natal com o uso de AAS e enoxaparina. Os exames laboratoriais seriados no pré-natal não evidenciaram pré-eclâmpsia ou alterações fetais. Com 36 semanas, apresentou epigastralgia, cefaleia e pressão arterial de 160x100 mmHg, e a avaliação fetal de emergência não mostrou alterações ao *doppler* ou cardiocografia. Exames laboratoriais apontaram o aumento de transaminases, relação proteinúria/creatinúria alterada, sem outras alterações. Iniciou-se sulfato de magnésio, sintomáticos e hidralazina venosa e indicou-se cesariana depois da estabilização clínica. Após cerca de quatro horas com pressão arterial controlada, a paciente apresentou súbita dor em ombro direito de forte intensidade e agitação motora, evoluindo para choque hipovolêmico. Foi submetida à laparotomia de emergência, com achado de hemorragia intra-abdominal volumosa e nascimento de feto vivo, Apgar 7/8. Identificou-se rotura hepática com volumoso hematoma, e foi realizado o tratamento cirúrgico conservador. No pós-operatório, apresentou plaquetopenia, aumento de desidrogenase láctica e transaminases e necessidade de hemotransfusão. Evoluiu com bom controle pressórico e regressão das alterações laboratoriais, sem necessidade de nova abordagem cirúrgica. **Conclusão:** Embora rara, a rotura hepática deve ser suspeitada em gestantes ou puérperas com pré-eclâmpsia e dor epigástrica intensa, dor abdominal, palidez súbita e choque hipovolêmico (hipotensão, taquicardia, sudorese ou diminuição do nível de consciência). A instabilidade hemodinâmica exige conduta imediata. Portanto, o diagnóstico clínico é fundamental. O parto deve ocorrer imediatamente em, em caso de instabilidade hemodinâmica, a laparotomia exploradora deve ser realizada. O manejo cirúrgico varia de acordo com a gravidade do quadro, com tamponamento mecânico com compressas, uso de tela hemostática, suturas, ligadura de artéria hepática, embolização ou hepatectomia parcial.

Palavras-chave: *rotura hepática; síndrome HELLP; pré-eclâmpsia; hematoma hepático; iminência de eclâmpsia.*

<https://doi.org/10.5327/JBG-0368-1416-20211311200>

Relato de caso: síndrome da encefalopatia posterior reversível em gestante

Rebeca Rodrigues e Rodrigues¹, Lívia Aniz Vieira¹, Gessica Haubert¹, Mariane Faccin Beust¹
¹Hospital Municipal de Canoas

Introdução: A síndrome da encefalopatia posterior reversível (PRES) pode acometer pacientes gestantes com hipertensão arterial aguda, pré-eclâmpsia ou eclâmpsia. É caracterizada por distúrbios visuais, cefaleia, convulsões e encefalopatia que decorrem da presença de edema cerebral vasogênico reversível, especialmente no lobo occipital. Os sintomas aparecem na ausência de pródromos e progridem rapidamente. A identificação precoce da PRES é fundamental para o desfecho favorável do quadro clínico. **Relato de caso:** Paciente de 38 anos, gestante, com idade gestacional de 29 semanas e 6 dias, sem comorbidades, chega à emergência obstétrica do hospital trazida pelo serviço de atendimento móvel de urgência (SAMU). De acordo com a equipe do SAMU, tinha sido encontrada caída no chão, sonolenta e envolta em vômito. Ao exame físico, encontrava-se torporosa (grau 13 na escala de coma de Glasgow), hipertensa (com pressão arterial aferida de 170/120 mmHg), com vitalidade fetal preservada e sem alterações ao exame físico obstétrico. Foram coletados exames, realizou-se a estabilização da pressão arterial com anti-hipertensivos e iniciou-se infusão de sulfato de magnésio por suspeita de pré-eclâmpsia. Os resultados dos exames confirmaram essa suspeita. A paciente foi submetida a ressonância magnética (RM) de crânio, que revelou áreas córtico-subcorticais de hipersinal T2 e FLAIR nos lobos occipital e parietal bilateralmente, bem como na região nucleocapsular esquerda, compatíveis com zona de edemas vasogênicos causados por PRES. A gestante foi submetida à cesariana no mesmo dia e o procedimento não teve intercorrências. O recém-nascido precisou de cuidados na unidade de terapia intensiva. A paciente permaneceu 15 dias internada realizando ajustes da medicação anti-hipertensiva e recebeu alta em boas condições clínicas, com melhora do quadro neurológico, lúcida e orientada no tempo e no espaço e com controle pressórico adequado. **Conclusão:** O PRES é uma síndrome rara,

que pode não ser diagnosticada rapidamente. A fisiopatologia da PRES tem sido estudada extensivamente, e entre as teorias que mais se destacam estão a vasogênica e a citotóxica. A avaliação clínica, somada aos achados radiológicos, é a chave para o diagnóstico. Pacientes com fatores predisponentes e alterações agudas do nível de consciência, convulsões ou alterações visuais devem ser submetidos à RM de crânio. As lesões associadas a essa síndrome são tipicamente hiperintensas nas imagens ponderadas em T2 e isoíntensas à substância cinzenta normal em imagens isotrópicas de DW, indicando a presença de edema vasogênico. Contudo, na maioria dos casos a PRES não está associada a espasmo de grandes vasos. O tratamento é baseado na retirada ou controle do fator causal. O caso descrito teve como fator desencadeante o aumento súbito da pressão arterial causado pela pré-eclâmpsia grave. Após a resolução da gestação e o controle pressórico, a paciente teve boa evolução e recebeu alta recuperada.

Palavras-chave: *encefalopatia; pré-eclâmpsia; gravidez.*

<https://doi.org/10.5327/JBG-0368-1416-20211311202>
Relato de caso: aborto espontâneo com placenta retida e suspeita de acretismo placentário

Bruna Brandão de Oliveira¹, Bianca do Carmo Schorr¹

¹Hospital da Mulher Heloneida Studart

S.N.S., 28 anos, G8P2A5, idade gestacional 19 semanas, foi atendida na emergência do Hospital da Mulher Heloneida Studart em 7 de abril de 2021 queixando-se de sangramento vaginal com quadro de abortamento em curso. Expeleu feto masculino com 250 g de peso e 23 cm de comprimento e teve a placenta retida. Foi submetida a curagem e wintercuretagem (WC), com placenta sem plano de clivagem e difícil extração, sendo questionado acretismo placentário. Após vigilância clínica, em bom estado geral e diminuto sangramento vaginal, a paciente recebeu alta em 8 de abril de 2021 e retornou um dia após com queixa de febre. Na reinternação, realizou ultrassonografia transvaginal que evidenciou endométrio espessado compatível com restos ovulares e endometrite. Foi iniciada clindamicina associada a gentamicina e realizou-se nova WC, sem intercorrências. Nos dias subsequentes foram realizadas novas ultrassonografias. Uma sugeriu restos ovulares e outra revelou material de cavidade uterina compatível com doença trofoblástica gestacional. Solicitou-se gonadotrofina coriônica humana beta (beta-HCG) e propôs-se vídeo-histeroscopia diagnóstica, que foi adiada pela possibilidade de infecção intrauterina. Na véspera do procedimento, a paciente evoluiu com choque hemorrágico e foi submetida a histerectomia abdominal total, sendo o útero enviado para anatomia patológica. Na peça cirúrgica, visualizou-se característica compatível com placenta acreta (resultado do histopatológico previsto para 19 de maio de 2021).

Palavras-chave: *abortamento; placenta retida; acretismo placentário; choque hemorrágico.*

<https://doi.org/10.5327/JBG-0368-1416-20211311203>
Resgate do ácido fólico durante tratamento de neoplasia trofoblástica gestacional de baixo risco com metotrexato: qual a dosagem ideal?

Juliana Gomes Poli¹, Antonio Rodrigues Braga Neto², Gabriela Paiva², Jorge Fonte Rezende Filho², Joffre Amim Junior², Fernanda Freitas²

¹Universidade Federal Fluminense

²Universidade Federal do Rio de Janeiro

Introdução: A neoplasia trofoblástica gestacional (NTG) é um tumor singular, pois surge do tecido gestacional, e é altamente curável na maioria das pacientes utilizando-se apenas quimioterapia (QT). A QT por agente único, capaz de curar 80% das pacientes com NTG e a mais utilizada no Brasil, é o esquema de oito dias, sendo o metotrexato (MTX) administrado nos dias 1, 3, 5 e 7 e o ácido fólico (AF) nos dias 2, 4, 6 e 8. O uso do AF visa diminuir os efeitos colaterais do MTX. Entre os protocolos que utilizam oito dias de MTX para o tratamento de NTG, temos dois esquemas de AF mais utilizados no Brasil: a dose de 0,1 mg/kg (habitualmente feita via intramuscular ou fracionando-se os comprimidos) e a dose fixa de 15 mg (utilizando-se a

apresentação comercial brasileira nessa posologia, sem necessidade de ajuste). Contudo, há preocupação sobre se maiores doses de AF diminuam o efeito do tratamento com MTX, podendo diminuir a taxa de remissão ou aumentar a ocorrência de recidiva. O presente estudo descreve os resultados de paciente brasileiras com NTG de baixo risco tratadas com esquema de MTX em oito dias e os dois esquemas de AF. **Objetivo:** Comparar os desfechos das pacientes com NTG de baixo risco tratadas com esquema de MTX em oito dias, com dois regimes de resgate com AF. **Pacientes e métodos:** Trata-se de um estudo de coorte retrospectiva de pacientes atendidas no Centro de Referência em NTG da Maternidade Escola da Universidade Federal do Rio de Janeiro, entre janeiro de 2000 e dezembro de 2019, com diagnóstico de NTG de baixo risco e tratadas com MTX no esquema de oito dias e AF nas duas doses: 0,1 mg/kg e dose fixa de 15 mg. **Resultados:** Das 667 pacientes com NTG de baixo risco incluídas no estudo, 323 foram tratadas com AF na dose de 0,1 mg/kg e 142 com AF na dose fixa de 15 mg. Ambos os grupos foram comparáveis no perfil clínico, porém diferiram nos níveis de gonadotrofina coriônica humana (hCG) pré-tratamento e no escore de risco da Federação Internacional de Ginecologia e Obstetrícia (FIGO). Apesar disso, não houve diferença na taxa de remissão, embora a dose de AF de 0,1 mg/kg tenha apresentado maior número de ciclos de QT para remissão, maior necessidade de atrasar a QT em razão da toxicidade e maior tempo para remissão. Apesar de a regressão logística ter mostrado que as duas doses de AF não foram fatores preditivos para a remissão, a regressão multivariada de Cox mostrou que o AF na dose de 0,1 mg/kg esteve significativamente associado com maior tempo para a remissão. **Conclusão:** O uso da dose fixa de AF não modificou a taxa de remissão primária, recidiva ou morte das pacientes com NTG de baixo risco. O uso da dose fixa é prático (não sendo necessário fracionar o comprimido), reduz as idas à unidade de saúde (pois dispensa a aplicação intramuscular), pode ser feito em casa, é igualmente seguro e pode ser o regime de escolha no esquema de tratamento da NTG de baixo risco com MTX.

Palavras-chave: *neoplasia trofoblástica gestacional; gonadotrofina coriônica humana; metotrexato; quimioterapia.*

<https://doi.org/10.5327/JBG-0368-1416-20211311204>
Resultados perinatais nos extremos de idade reprodutiva

Isabel Maria Santos Lacerda¹, Lia Keiko Sousa Shimamura¹, Célia Regina da Silva¹, Julie Teixeira da Costa¹, Nathalia Fonseca de Farias Rosa¹, Denise Leite Maia Monteiro¹

¹Universidade do Estado do Rio de Janeiro

Introdução: A prematuridade é um desafio para a sociedade, com maior frequência nos extremos da idade reprodutiva. Encontra-se relacionada com diferentes fatores, especialmente com o baixo peso ao nascer (BPN). Essas condições perinatais estão diretamente envolvidas em questões socioculturais e de saúde pública e implicam riscos de vida para as mães e seus bebês. **Objetivo:** Análise da taxa de prematuridade e BPN entre mães adolescentes e mães ≥ 35 anos no ano de 2018. **Método:** Estudo com desenho transversal, realizado por busca de informações no Departamento de Informática do Sistema Único de Saúde (DATASUS) e no Sistema de Informação sobre Nascidos Vivos (SINASC). Gestantes das faixas etárias 10–14, 15–19, 35–39, 40–44 e ≥ 45 anos foram comparadas com mães entre 20 e 34 anos (grupo controle). Excluíram-se as informações dos registros do SINASC relativas a idade gestacional inferior a 22 semanas e idade ignorada e calculou-se a frequência de prematuridade em cada grupo etário. **Resultados:** O total de nascidos vivos (NV) em 2018 foi 2.944.932, sendo a frequência de NV de 15,5% em mães adolescentes (10–19 anos) e igual em mães com gravidezes tardias (≥ 35 anos). A prevalência de partos prematuros nos grupos de 10–14 anos foi 17,7%, de 15–19 anos (12,3%), 20–34 anos (10,3%), 35–39 anos (12,9%), 40–44 anos (15%) e ≥ 40 anos (19,7%). A prevalência de BPN nesses mesmos grupos etários foi de 13,3; 9,4; 7,9; 10,3; 9,8; 11,7; 18,3%, respectivamente, em 2018. Ao se comparar a chance de prematuridade, meninas de 10–14 anos têm 88% [$p < 0,001$; *odds ratio* — OR=1,88 (intervalo de confiança — IC95% 1,82–1,95)] a mais de chance de bebês prematuros que o grupo controle e aquelas de 15–19 anos apresentam chance 22% maior [$p < 0,001$; OR=1,22 (IC95% 1,21–1,24)]. No grupo de 35–39 anos, a chance de prematuridade foi 29% maior [$p < 0,001$; OR=1,29 (IC95% 1,27–1,30)].

No de 40–44 anos, foi 54% maior [$p < 0,001$; OR=1,54 (IC95% 1,51–1,57)], enquanto gestantes ≥ 45 anos apresentam 114% a mais de chance de prematuridade [$p < 0,001$; OR=2,14 (IC95% 1,99–2,30)]. No que se refere ao BPN, meninas de 10–14 anos têm chance 81% maior [$p < 0,001$; OR=1,81 (IC95% 1,74–1,88)] do que o grupo controle e as de 15–19 anos têm chance 22% maior [$p < 0,001$; OR=1,22 (IC95% 1,21–1,24)]. No grupo de 35–39 anos a chance de BPN foi 28% maior [$p < 0,001$; OR=1,28 (IC95% 1,26–1,30)], no de 40–44 anos o aumento de chance foi de 56% [$p < 0,001$; OR=1,56 (IC95% 1,53–1,59)] e o grupo com idade ≥ 45 teve chance de BPN 139% maior [$p < 0,001$; OR=2,39 (IC95% 2,23–2,57)]. **Conclusão:** A frequência de gravidez tardia é crescente e, no ano de 2018, igualou-se percentualmente à frequência de gravidez na adolescência. A prematuridade e o BPN relacionam-se, com maior chance de ocorrência desses eventos entre mães de 10–14 anos, número este que é ultrapassado quando a idade materna é de 45 anos ou mais.

Palavras-chave: prematuridade; baixo peso ao nascer; extremos de idade.

<https://doi.org/10.5327/JBG-0368-1416-20211311205>

Sífilis e gestação: um desafio ainda nos dias atuais

Mariana Pessanha Wagner de Azevedo¹, Luiz Alberto Martins de Castro², Sarah Almeida Rifan², Bruno de Almeida Castro Soares², Camila Fleckner Navarro Rodrigues Caldas², Paula Loureiro Meireles Ávila de Moraes²

¹Universidade Iguçu

²Hospital São José do Avaí

Introdução: A sífilis é uma patologia cujo agente etiológico é o *Treponema pallidum*, que tem entre suas formas de transmissão a vertical. Trata-se de uma patologia com tratamento acessível, efetivo e eficaz, mas que ainda representa um desafio para a saúde pública. **Relato de caso:** Paciente primigesta, com idade gestacional de 35 semanas e 2 dias (calculada por meio de ultrassom tardio), chega à maternidade relatando fortes dores em baixo ventre e refere não perceber movimentação fetal há dois dias. Também diz ter realizado um ultrassom há três dias, sem alterações. Nega comorbidades ou qualquer uso de medicação. Ao ser analisado o cartão do pré-natal, constatou-se tipo sanguíneo e fator Rh O+, apenas duas consultas de pré-natal, com uma rotina incompleta, e testes rápidos para sífilis e vírus da imunodeficiência humana (HIV) negativos. Ao exame físico não demonstrava alterações. Atividade uterina: uma contração, de duração de 20 segundos, em 10 minutos de exame. Tônus uterino normal. Fundo uterino de 31 cm, batimentos cardíacos fetais (BCF) não auscultados ao exame e movimentação fetal não percebida. Ao toque vaginal: colo mediodenudado, dilatado 2 a 3 cm, apagado em cerca de 80%, feto cefálico, -2 De Lee. Foi solicitado um ultrassom obstétrico, que evidenciou ausência de BCF e índice de líquido amniótico normal, com idade gestacional de 34 semanas e 2 dias. A platonista solicitou teste rápido para sífilis e um estudo laboratorial de doenças venéreas (VDRL). Após a realização do teste rápido, foi evidenciado um resultado positivo no teste rápido de sífilis. Após aproximadamente 10 horas de trabalho de parto, houve a expulsão fetal, com posterior dequitação espontânea. O ato ocorreu sem intercorrências. O resultado do VDRL mostrou a proporção de 1:4.096, e prescreveu-se para essa paciente penicilina benzatina, três doses. A paciente, após três dias da expulsão fetal, recebeu alta. **Conclusão:** É possível observar a importância de um pré-natal bem realizado, com a devida realização dos exames, para o diagnóstico e o tratamento precoce. A sífilis é uma patologia de etiologia conhecida e amplamente estudada, atualmente de fácil diagnóstico e tratamento bem estabelecido, mas que ainda nos dias atuais é um desafio de saúde pública no país em que vivemos. É de extrema relevância o adequado rastreio dessa patologia para a prevenção de desfechos maternos e fetais negativos.

Palavras-chave: sífilis; gravidez; infecção.

<https://doi.org/10.5327/JBG-0368-1416-20211311206>
Síndrome da transfusão feto-fetal — diagnóstico, tratamento e complicações: relato de caso

Marcos Vinícius Freitas de Souza¹, Sabrina Carpaneze Veiga¹, Ana Claudia de Assis Capanema Braga¹

¹Maternidade Odete Valadares

Introdução: As anastomoses vasculares placentárias que conectam as circulações fetais estão presentes nas gestações monocoriônicas e podem levar ao desenvolvimento de complicações graves, como a síndrome de transfusão feto-fetal (STFF). O tratamento objetiva separar as duas circulações, e o mais realizado é a coagulação a laser das anastomoses. Como complicações pós-operatórias, pode ocorrer STFF recorrente e sequência de anemia-policitemia (TAPS). **Relato de caso:** J.S.L. foi encaminhada para o pré-natal de alto risco com idade gestacional (IG) de 13+5 semanas por gestação gemelar sem corionicidade descrita em ultrassonografia (US) precoce. Em US realizada com 14+3 semanas, foi identificada gestação monocoriônica e diamniótica com STFF Quintero II, sendo o feto I o receptor e o II o doador. A paciente foi acompanhada com US semanal seriada até 18 semanas de gestação, quando, então, foi encaminhada para a realização de ablação a laser das anastomoses placentárias. Na ocasião da intervenção intrauterina, apresentava quadro de STFF Quintero III. Após o procedimento, que ocorreu sem intercorrências, manteve acompanhamento semanal com US. Durante o seguimento, com IG de 19+3 semanas, apresentou TAPS e o feto II evoluiu para decesso com 21/22 semanas. Seguiu-se a conduta conservadora, com US semanal, em razão de crescimento restrito sem alteração ao *doppler*. Com IG 35/36 semanas, a paciente entrou em parturição espontânea e evoluiu para parto vaginal com nascimento do 1º gemelar com Apgar 8/10 e expulsão espontânea do 2º gemelar. Prosseguiu com puerpério fisiológico e recebeu alta com o recém-nascido. **Conclusão:** As gestações monocoriônicas podem apresentar complicações graves, como STFF e TAPS. Esta última pode ocorrer como consequência de 2 a 16% das gestações monocoriônicas submetidas à ablação. Essa condição apresenta ampla variação em tempo de apresentação, que pode ser atribuída à reversão do papel doador-receptor ou em casos de suprimento de sangue de compensação. Um alto valor de pico de velocidade sistólico – artéria cerebral média (PVS-ACM) pós-ablação pode ser preditor do reestabelecimento da hemodinâmica fetal, em vez da suspeição da presença de uma anastomose residual. Portanto, programar novas intervenções precoces após o procedimento pode gerar exposição a riscos iatrogênicos. Assim, recomenda-se a vigilância com US nas primeiras semanas que sucedem a ablação para acompanhar o comportamento do PVS-ACM e o possível desenvolvimento da TAPS. Os fatores de risco envolvidos no decesso pós-ablação resumem-se na redistribuição cerebrolacentária do feto doador e na disfunção cardíaca grave do receptor. Ademais, a TAPS pode ocorrer em qualquer momento pós-ablação e são necessários estudos mais detalhados para definir fatores de risco pré-operatórios para decesso após o procedimento, a melhor terapêutica e o momento de intervenção, a fim de minimizar potenciais complicações.

Palavras-chave: gemelaridade; síndrome de transfusão feto-fetal; sequência de anemia-policitemia; gestações monocoriônicas.

<https://doi.org/10.5327/JBG-0368-1416-20211311207>

Síndrome de rusty pipe no puerpério

Gabriela Efting Crema¹, Amanda Roepke Tiedje¹, Mariana Schmidt Vieira¹, Bianca Ruschel Hillmann¹, Erica Elaine Traebert Simezo¹, Alberto Trapani Junior¹

¹Hospital Universitário Polydoro Ernani de São Thiago, Universidade Federal de Santa Catarina

Introdução: Algumas mulheres podem apresentar secreção mamilar sanguinolenta durante os primeiros dias de lactação. A Síndrome de *rusty pipe* é uma condição fisiológica rara que deve entrar no diagnóstico diferencial. **Relato de caso:** Primigesta, 27 anos, idade gestacional de 39 semanas e 6 dias, portadora de insuficiência renal crônica e doença de Crohn (DC). Foi admitida para a realização de cesárea eletiva por DC ativa com acometimento ileal de padrão inflamatório, conforme indicação das equipes de obstetrícia e gastroenterologia. Recém-nascido do sexo masculino, Apgar 9/9. No pós-parto imediato, a paciente apresentou, associada ao colostro, descarga papilar multidual e bilateral, de aspecto sanguinolento e indolor. Relatou episódios semelhantes no 3º trimestre, sem investigação prévia, e negou história de trauma local. Ao exame, mamas sem fissuras, ingurgitamento, sinais flogísticos, retrações ou nódulos palpáveis. Puérpera optou pela interrupção do aleitamento materno, apesar do incentivo à amamentação. Realizou-se ultrassonografia mamária a fim de descartar condições que

justificassem o quadro. Identificou-se em mama direita nódulo hipoeicoico, ovalado, circunscrito, medindo 0,7x0,5x0,7 cm, que podia corresponder a cisto de conteúdo espesso (BI-RADS® 3). Levando-se em consideração a ausência de alterações ao exame físico e de imagem que justificassem a condição, aventou-se a síndrome de *rusty pipe* como principal hipótese diagnóstica, a qual não contraindica a amamentação. No 3º dia de puerpério, a paciente evoluiu com diminuição da descarga sanguinolenta e retomou o aleitamento materno exclusivo. **Conclusão:** A síndrome de *rusty pipe* é uma entidade benigna, autolimitada e fisiológica que se caracteriza por descarga papilar sanguinolenta bilateral junto ao colostro, indolor, sem sinais flogísticos mamários. A fisiopatologia consiste no aumento da vascularização do estroma e no crescimento alveolar e ductal mamário atribuído ao processo de lactogênese. Normalmente aparece nos primeiros dias de lactação, mas pode ocorrer ainda na gestação, principalmente no terceiro trimestre, quando a vascularização da mama sofre importante aumento, sendo mais comum em primíparas, assim como no caso em questão. O diagnóstico diferencial deve incluir: trauma mamilar, papiloma intraductal e doença fibrocística da mama. A ultrassonografia mamária pode auxiliar na exclusão de alterações estruturais. Sendo a síndrome de *rusty pipe* o diagnóstico provável, o aleitamento materno deve ser incentivado. A melhora da descarga papilar ocorre em três a sete dias. O recém-nascido pode apresentar irritação gastrointestinal e vômitos sanguinolentos em decorrência da condição, tornando-se necessária atuação conjunta com a neonatologia para o adequado manejo da condição e a manutenção do aleitamento materno. Não foram encontradas na literatura associação da DC com a síndrome de *rusty pipe*.

Palavras-chave: *torstornos da lactação; aleitamento materno; derrame papilar.*

<https://doi.org/10.5327/JBG-0368-1416-20211311208>
Síndrome de Wolff-Parkinson-White e gestação: um relato de caso

Jefferson Torres Nunes¹, Joao Rafael Coelho Marques¹, Daniel Victor Silva Soares¹, Alysson Castilho dos Santos¹,

¹Universidade Federal do Piauí

Introdução: A síndrome de Wolff-Parkinson-White (WPW) incide em aproximadamente uma a cada 2 mil pessoas. Na fisiologia normal do coração, o estímulo sinusal é transmitido ao nó atrioventricular por vias intermodais, no feixe de His ocorre um atraso na transmissão do sinal para as fibras de Purkinje, para que o ventrículo contraia após o átrio. Na WPW a fisiopatologia recai sobre a condução do ritmo sinusal por uma via acessória (VA) que conduz o sinal mais rapidamente que o feixe de His e as fibras de Purkinje, entretanto essa VA pode não produzir a transmissão do sinal e o paciente pode apresentar WPW oculta. O portador dessa síndrome pode ser assintomático ou estar sujeito a taquiarritmia supraventricular paroxística (TSVP), taquiarritmia ventricular, fibrilação atrial, sinais de desequilíbrio hemodinâmico e óbito. No caso de uma gestação, a mulher encontra-se em um estado de modificações cardiovasculares e de alterações hormonais significativas. **Relato de caso:** Gestante de 26 anos, caucasiana, em união estável, portadora da WPW, com história de recorrentes atendimentos em urgência em decorrência de instabilidade hemodinâmica, com muitas internações em centro de terapia intensiva, apresenta-se em urgência obstétrica de um hospital público com orientação cardiológica para a interrupção da gestação em 37 semanas com o objetivo de preservar a paciente após adequada avaliação de vitalidade fetal. A conduta foi resolutive, com um parto cesáreo seguido de laqueadura tubária, sob raqui-anestesia e sem intercorrências. **Conclusão:** Gestantes portadoras de síndrome WPW, com sintomatologia recorrente, sujeitas a complicações durante a gravidez e parto, apontam para a importância da interrupção a termo. As doses anestésicas foram reduzidas para a redução do risco de taquiarritmias e não foi utilizada morfina. Houve também a preparação de toda a equipe médica e a disposição de material adequado, como cardioversor, embora não tenha havido necessidade de seu uso. O procedimento foi realizado o mais brevemente possível, sem prejuízo à técnica operatória. A laqueadura tubária foi realizada logo após a rafia do útero, seguindo as exigências da Lei 9.263/1996.

Palavras-chave: *síndrome de Wolff-Parkinson-White; gravidez; cardiopatia.*

<https://doi.org/10.5327/JBG-0368-1416-20211311209>
Síndrome em espelho associada a síndrome de Beckwith-Wiedemann fetal: um relato de caso

Maria Eduarda Araújo Machado da Rocha¹, Andrey Luis de Oliveira Gonçalves Dias¹, Nilson Ramirez de Jesus¹

¹Hospital Universitário Pedro Ernesto, Pontifícia Universidade Católica do Paraná

Introdução: A síndrome em espelho (SE) é uma condição materna rara, definida pela tríade hidropsia fetal, hidropsia placentária e edema materno generalizado. Neste relato, descrevemos um caso de SE associada à síndrome de Beckwith-Wiedemann (SBW), uma anomalia congênita rara. Foi atribuída a expressão “síndrome em espelho” pelo fato de o edema materno refletir o edema fetal. Pode ocorrer em qualquer período da gravidez, mas é mais comum no final do segundo e no início do terceiro trimestre. Está associada a elevada morbimortalidade materna e perinatal. Sua etiopatogenia é variada, e a maioria dos casos é atribuída a malformações fetais, tumores placentários e fetais. Outras etiologias são: isoimunização, síndrome de transfusão feto-fetal e infecções virais, como citomegalovírus e parvovírus B19. **Relato:** Gestante, 23 anos, G2 PN1, sem comorbidades, com 18 semanas e 5 dias, referia edema de membros inferiores, aumento do volume abdominal, dispnéia aos médios esforços de início nas duas semanas anteriores e elevação da pressão arterial. A primeira ultrassonografia (USG) obstétrica, com 13 semanas e 2 dias, mostrou translucência nucal de 5 mm. USG externa realizada na semana anterior à internação evidenciava hidropsia feto-placentária associada a sinais de ascite materna. A paciente chega ao serviço em regular estado geral, em anasarca, apresentando edema de membros inferiores bilateral 3+/4+, ascite e pressão arterial de 150x90 mmHg. Proteína urinária de 1.201 mg em 24 horas. Grupo sanguíneo B Rh+. Pelo alto risco de morbimortalidade materna, optou-se pela interrupção terapêutica da gestação. O abortamento foi induzido com misoprostol e ocorreu expulsão de feto morto empelcado e placenta apresentando numerosas vesículas, que foram enviados à anatomia patológica. A paciente recebeu alta, assintomática, após sete dias. Laudo histopatológico: displasia mesenquimal placentária, feto hidrótico do sexo feminino exibindo fenótipo compatível com SBW com hérnia umbilical, rim direito pélvico, hepatomegalia acentuada, útero bicorno e intestino curto. **Conclusão:** A SE configura entidade de difícil diagnóstico e alta mortalidade materno-fetal. O diagnóstico precoce faz-se importante visando identificar causas reversíveis que, adequadamente tratadas, podem evoluir para a melhora do quadro materno-fetal, com manutenção da gravidez. No caso apresentado, o tratamento empregado foi a interrupção terapêutica da gestação, por se tratar de etiologia fetal irreversível com sinais de gravidade maternos. A associação da SBW com SE materna é extremamente rara. A SBW é uma condição congênita rara, com incidência aproximada de um caso para 13.500 nascidos vivos. O diagnóstico, em geral, é realizado no período pós-natal, por meio dos seguintes achados: macroglossia, gigantismo, onfalocèle, visceromegalia, entre outros. A SBW é causada pela desregulação em genes do *imprint* genético situado no *locus* 11p15, responsáveis pelo crescimento.

Palavras-chave: *síndrome em espelho; síndrome de Beckwith-Wiedemann; hidropsia fetal; hidropsia placentária.*

<https://doi.org/10.5327/JBG-0368-1416-20211311210>
Tradição finlandesa como modelo de contribuição da sociedade civil para o binômio mãe-bebê no Sul do país durante a pandemia

Adriani Oliveira Galão^{1,2}, Fernanda Dias Silva^{2,3}, Aline Petracco Petzold^{3,4}, Marcelle Martinez Loureiro^{2,3}, Fernanda Paixão Etchepare³, Deise Maria Ramos Cunha³

¹Hospital de Clínicas de Porto Alegre

²Universidade Federal do Rio Grande do Sul

³Hospital Materno Infantil Presidente Vargas

⁴Pontifícia Universidade Católica do Rio Grande do Sul

Introdução: Na década de 1930 a Finlândia tinha elevada mortalidade infantil. Para melhorar a saúde materna e infantil e proporcionar a todas as crianças um começo de vida igual, independente de classe social, o governo do país adotou na sua política a distribuição, para as puérperas, de caixas de

papelão com itens básicos para a saúde materno-infantil, como roupas, lençóis e itens de higiene. Estas caixas também serviam de berço nos primeiros meses de vida do bebê. O governo, acreditando na importância do acompanhamento médico nesse período, vinculou o recebimento da caixa ao compromisso de visitar a equipe de saúde. Após a introdução da caixa do bebê com esses itens de proteção, a realidade da saúde finlandesa mudou — a taxa de mortalidade infantil e a mortalidade materna diminuíram consideravelmente. Assim, a Associação de Amigos do Hospital Materno Infantil Presidente Vargas (AHMI) adotou a ideia finlandesa como forma de proteção para a saúde materno-infantil durante a pandemia da COVID-19. **Objetivo:** Identificar as puérperas em situações de vulnerabilidade social e prestar assistência às suas famílias, com a entrega de caixas de papelão com inúmeros insumos como forma de assistência e de incentivo ao acompanhamento dos bebês no hospital. **Materiais e métodos:** Desde setembro de 2020, aplica-se um questionário a todas as puérperas do Hospital Materno Infantil Presidente Vargas. Discriminam-se as pacientes mais vulneráveis, aptas a receber as caixas de maternidade que complementam as necessidades familiares. A análise estendeu-se até janeiro de 2021. **Resultados:** Foram entrevistadas 811 pacientes, das quais 290 foram consideradas vulneráveis e encaminhadas para o recebimento da caixa maternidade com produtos de higiene para mãe e bebê, roupas e fraldas. Foram distribuídas 259 caixas maternidade e 430 cestas básicas de alimentação. Apesar do convite para retirarem as doações, 10,6% das pacientes não compareceram. As pacientes atendidas pelo projeto já saem com a consulta de retorno para o bebê marcada na alta hospitalar. Mediante o retorno com carteira de vacinação da criança em dia, faz-se a entrega de mais produtos como forma de incentivo ao cuidado com a saúde. O retorno para a consulta de 30 dias do bebê foi somente de 41,6%. **Conclusão:** A replicação desse modelo possibilitou uma forma concreta e importante de contribuição da sociedade civil às famílias mais vulneráveis na pandemia. Este projeto poderá ser ampliado e servir de exemplo para a política de saúde pública. Mesmo com a proposta de nova doação, os retornos dos bebês para um atendimento no hospital ficaram muito abaixo do esperado, o que demonstra um grande espaço para melhorias nesse cuidado após o nascimento. É um momento oportuno de orientações de saúde a essas famílias, que poderá futuramente impactar a morbimortalidade infantil e as taxas de vacinação da cidade.

Palavras-chave: *doença por coronavírus; situação socioeconômica; gradiente social de saúde; pandemia.*

<https://doi.org/10.5327/JBG-0368-1416-20211311212>
Tratamento da gravidez molar pela técnica de aspiração manual intrauterina: aspectos técnicos e táticos

Lilian Padrón, Gabriela Paiva¹, Marcio Barcellos¹, Joffre Amim Junior¹, Jorge Fonte de Rezende Filho¹, Antonio Braga¹

¹Universidade Federal do Rio de Janeiro

Introdução: A gestação molar representa o espectro benigno da doença trofoblástica gestacional (DTG), gravidez anormal caracterizada pela fertilização anômala do oócito. O tratamento da gestação molar é o esvaziamento uterino por aspiração a vácuo elétrica ou manual. A aspiração elétrica não tem sido amplamente utilizada em muitos países, nem no Brasil, pois inúmeras condições de ordem legal, religiosa e econômica impedem o acesso ao equipamento de aspiração elétrica. No Brasil, a maioria dos centros de referência em DTG não realiza vácuo-aspiração elétrica, sendo a gestação molar tratada com aspiração manual intrauterina (AMIU) em cerca de 70% dos casos. O objetivo deste relato é apresentar os pormenores da AMIU para o tratamento da gravidez molar de forma segura e exitosa. **Relato do caso:** Estudo aprovado pelo Comitê de Ética em Pesquisa da Universidade Federal do Rio de Janeiro (UFRJ) (número: 4.555.188). Paciente de 28 anos, IIG IP, com 12 semanas de gestação, que apresentava sangramento transvaginal, útero aumentado para idade gestacional, gonadotrofina coriônica humana (hCG) de 178.678 UI/L e ultrassonografia transvaginal sugestiva de gestação molar, foi encaminhada ao Centro de Referência de DTG da UFRJ. No tratamento da gravidez molar pela AMIU, recomendam-se duas estratégias importantes: ter duas seringas de aspiração, o que torna o procedimento mais rápido, e realizar a dilatação cervical com as próprias cânulas plásticas, minimizando o risco de perfuração. A orientação por ultrassonografia durante o procedimento auxilia no

monitoramento do esvaziamento uterino, evitando a perfuração uterina e garantindo o completo esvaziamento. A dilatação cervical deve começar com uma cânula número 4 e prosseguir para a cânula número 7 para úteros menores que 12 centímetros, deixando cânulas 8 (ou excepcionalmente 10) para úteros maiores que a idade gestacional. Uma vez que a seringa é preenchida, ela deve ser removida do útero, entregue ao assistente, que retorna uma nova seringa a vácuo vazia ao cirurgião. Quando o conteúdo coletado na seringa se torna rosa e bolhoso, é sinal de que a cavidade uterina está vazia. É recomendada curetagem cuidadosa para remover qualquer remanescente trofoblástico aderido e evitar a necessidade de um segundo esvaziamento. No caso relatado, a cavidade uterina foi ainda avaliada por histeroscopia para atestar seu completo esvaziamento pela técnica de AMIU. O material molar aspirado deve ser lavado com soro fisiológico, removendo-se os coágulos sanguíneos. O tecido deve ser colocado em formaldeído tamponado a 10%. **Conclusão:** Este relato mostra que a técnica de AMIU é equivalente à aspiração elétrica para o esvaziamento molar e pode ser empregada com segurança em locais onde o equipamento elétrico não está disponível. É método simples, eficaz e de baixo custo que pode ser uma alternativa segura para o tratamento da gravidez molar.

Palavras-chave: *doença trofoblástica gestacional; curetagem a vácuo; dilatação e curetagem.*

<https://doi.org/10.5327/JBG-0368-1416-20211311212>
Tratamento medicamentoso para gestantes com hipertensão arterial crônica: uma revisão sistemática
 Mariana Vanon Moreira¹, Júlia Abrahão Lopes¹, Cecília Barra de Oliveira Hespanhol², Aline Batista Brighenti dos Santos¹

¹Faculdade de Ciências Médicas e da Saúde de Juiz de Fora

²Universidade Federal de Juiz de Fora

Introdução: A hipertensão arterial crônica é associada com o aumento de complicações na gravidez em comparação à gestação sem essa comorbidade, destacando-se os riscos de pré-eclâmpsia (PE), restrição do crescimento fetal e parto prematuro. O tratamento farmacológico com anti-hipertensivos deve ser avaliado para controlar a doença, diminuindo a mortalidade da mãe e do bebê. Dessa maneira, é importante investigar o melhor tratamento a ser utilizado, lançando atenção à vida da gestante e do feto. **Objetivo:** Analisar o tratamento farmacológico direcionado às gestantes portadoras de hipertensão arterial crônica. **Métodos:** Em abril de 2021, foi realizada uma revisão sistemática na base de dados Medical Literature Analysis and Retrieval System Online (MEDLINE), utilizando os descritores: “pregnancy”, “hypertension”, “antihypertensive agents” e suas variações, obtidas do Medical Subject Headings (MeSH). Foram incluídos ensaios clínicos controlados e randomizados (ECCR) publicados nos últimos cinco anos e na língua inglesa. **Resultados:** Encontraram-se 31 artigos e cinco deles foram utilizados para a confecção deste trabalho. Dois ECCR avaliaram os efeitos de fármacos no tratamento da hipertensão na gestação, levando em consideração a etnia. Envolveram 602 mulheres, utilizaram labetalol, nifedipina e metildopa em grupos separados como intervenção e um controle sem medicamento. O grupo controle demonstrou propensão a desenvolver hipertensão severa, PE, disfunção renal, alterações no ECG, descolamento de placenta e nova hospitalização (p<0,001) quando comparado aos grupos intervenção. Os neonatos do grupo controle estavam mais propensos à prematuridade e à admissão na unidade de terapia intensiva (p<0,001). Os três fármacos demonstraram capacidade de diminuir a pressão arterial (PA) nas gestantes, tendo o labetalol maior diminuição da PA diastólica nas mulheres não negras em comparação à nifedipina. Outro ECCR dividiu 987 gestantes em dois grupos, o “rigoroso”, que buscou manter a pressão diastólica em 85 mmHg, e o “menos rigoroso”, em 100 mmHg. Com base nos resultados, analisou-se o melhor direcionamento do tratamento e a influência da idade gestacional no início da terapia, e o labetalol foi o fármaco de referência. O tratamento “menos rigoroso” apresentou PA maior que a do outro grupo (p<0,001), maior chance de desenvolver hipertensão severa antes de 28 semanas de gestação e maior custo em cuidados ao neonato. O tratamento iniciado em 24 semanas teve menos bebês com peso ao nascimento inferior ao saudável (p<0,005), porém mais nascimentos prematuros (p<0,04), quando comparado o tratamento “menos rigoroso” ao “rigoroso”. **Conclusão:** O tratamento farmacológico é recomendado para grávidas com hipertensão

arterial crônica, buscando diminuir as complicações para a gestante e para o neonato. Portanto, pode-se destacar o uso de metildopa, nifedipina e labetalol, buscando a PA mais próxima aos padrões de referência e com as prescrições dependentes da idade gestacional, etnia e necessidades da gestante.

Palavras-chave: *gestação; hipertensão arterial crônica; fármacos; anti-hipertensivos.*

<https://doi.org/10.5327/JBG-0368-1416-20211311213>

Tromboflebite pélvica séptica pós-abortamento — relato de caso

Lara de Siqueira Rodrigues¹, Mariana Brandão Streit², Bianca Carmo Schorr¹, Leandro Teixeira Abreu¹, Isabella Soares da Costa dos Santos¹, André Luiz Clemente Beralto¹

¹Hospital da Mulher Heloneida Studart

²Instituto Fernandes Figueira

Introdução: A trombose de veia ovariana é um evento raro, que pode acontecer no puerpério, pós-abortamento, cirurgias pélvicas, entre outros. A apresentação clínica é bastante inespecífica, podendo manifestar-se com dor abdominal difusa e mal localizada e febre, portanto, pode entrar como diagnóstico de exclusão entre as causas de abdome agudo e infecção puerperal. Para a elucidação diagnóstica é importante a realização de exames de imagem, como ultrassonografia com *doppler*, ressonância magnética e tomografia computadorizada. Relatamos o caso de uma paciente com trombose de veia ovariana pós-abortamento tardio. **Relato de caso:** Paciente P.V.H.G., 35 anos, sem comorbidades, três gestações, dois partos cesáreos, evoluiu com abortamento tardio, e é realizada wintercuretagem, com saída de moderada quantidade de restos placentários. A paciente recebe alta hospitalar um dia após o procedimento, assintomática, afebril, apresentando sangramento vaginal em dedo de luva. Dois dias após a alta hospitalar, inicia quadro de dor abdominal de forte intensidade, mal localizada e febre alta aferida (39,5°), retornando à emergência com suspeita de quadro infeccioso e sendo internada para investigação e tratamento. Realizou-se ultrassonografia transvaginal que mostrou imagem hipocogênica de limites mal definidos, medindo 27x25x25 mm, sem fluxo ao *doppler*, atrás de ovário esquerdo e exames laboratoriais com elevação dos marcadores inflamatórios. Foi iniciada antibioticoterapia com clindamicina e gentamicina e solicitou-se tomografia computadorizada com contraste, que evidenciou imagem sugestiva de trombose em veia ovariana esquerda. O esquema antibiótico foi mantido e iniciou-se heparinização plena, tendo a paciente evoluído com boa resposta clínica. **Conclusão:** Em sendo a tromboflebite pélvica séptica (TPS) um diagnóstico raro e de exclusão, faz-se necessário conhecer para poder suspeitar, diagnosticar e tratar. Sua incidência é variável, provavelmente por conta de sub e sobrediagnóstico, a depender da instituição e local. Em relação à clínica, a dor apresenta-se constante, em flanco e abdome baixo e pode-se palpar cordão ou massa “em salsinha”, rara e específica. Historicamente, já se propôs tratamento cirúrgico, mas atualmente o antibiótico de amplo espectro associado à heparina tem-se mostrado seguro e eficaz. A suspeita de TPS deve ser levantada especialmente quando, após tratamento por cinco dias com antibiótico para endometrite, a febre em picos persiste, como no caso aqui relatado. Com base nisso, deve ser realizada imagem (tomografia computadorizada ou ressonância nuclear magnética), e avaliado o início de anticoagulação plena. Sobre o seguimento, a duração da anticoagulação depende do local acometido. Para trombose de veia ovariana, como no caso relatado, a bibliografia sugere anticoagulação por três meses com varfarina oral, além de controle por imagem.

Palavras-chave: *trombose; abortamento; infecção.*

<https://doi.org/10.5327/JBG-0368-1416-20211311214>

Tumor trofoblástico de sítio placentário associado a ruptura uterina: relato de caso

Daniela Angerame Yela¹, Karín Anspach Hoch¹, Cristina Laguna Benetti-Pinto¹

¹Universidade Estadual de Campinas

Introdução: O tumor trofoblástico de sítio placentário (TTSP), modalidade rara e maligna de doença trofoblástica gestacional (DTG), acomete 1/50.000–100.000 gestações e totaliza apenas 725 casos conhecidos no mundo todo.

Não tem aspecto ultrassonográfico nem características clínicas patognômicas, o que torna o diagnóstico de certeza dependente de análise patológica. O diagnóstico precoce é fundamental para o sucesso do tratamento. **Relato do caso:** Mulher de 20 anos com história de amenorreia de 17 semanas e 2 dias e exame de gonadotrofina coriônica humana (HCG) positivo. Antecedente obstétrico de dois abortos (último seis meses antes). Não apresentava alterações ao exame físico e ginecológico. O ultrassom mostrou área nodular, sólida na parede posterior do útero e o HCG era de 337 mU/mL. Assim, a paciente foi submetida a histeroscopia para exérese da área suspeita de restos ovulares. Cinquenta dias após o procedimento, retornou ao serviço com abdome agudo e choque hemorrágico. Foi submetida a laparotomia exploratória, que evidenciou rotura uterina, depois a histerectomia total e salpingectomia bilateral. O anatomopatológico identificou o TTSP. A paciente evoluiu sem intercorrências e teve alta hospitalar após cinco dias. Não se evidenciaram metástases a distância e a paciente encontrava-se clinicamente bem e com HCG negativo há 12 meses. **Conclusão:** O TTSP é um tumor raro e de difícil diagnóstico. O diagnóstico tardio, por sua vez, pode levar as mulheres a evoluírem para quadros com alta morbimortalidade, além de implicar piora do prognóstico. Assim, mediante a identificação de lesões intrauterinas associadas a baixos níveis de HCG, é crucial avariar a hipótese de tratar-se de uma forma rara de DTG, como o TTSP.

Palavras-chave: *doença trofoblástica gestacional; neoplasia trofoblástica gestacional; HCG.*

<https://doi.org/10.5327/JBG-0368-1416-20211311215>

Um olhar sobre a saúde materna no município do Rio de Janeiro: perspectivas de raça/cor

Maria Clara da Cunha Ribeiro¹, Marina Andrade Chavarri Gomes¹, Júlia Freire Carvalho¹, Maria de Nazareth Smith Pereira da Silva¹, Luciana Freire de Carvalho¹

¹Universidade Estácio de Sá Campus Città América

Introdução: O Sistema Único de Saúde (SUS) deve estar orientado e capacitado para a atenção integral à saúde da mulher, contemplando promoção da saúde, necessidades de saúde, controle de doenças e agravos e garantia do direito à saúde. As análises de situação de saúde são úteis para identificar desigualdades e tendências que subsidiem o planejamento, a gestão e a avaliação de políticas públicas. **Objetivo:** Descrever indicadores de saúde materna no município do Rio de Janeiro (MRJ) entre 1998 e 2018, sob a perspectiva de raça/cor. **Método:** Estudo descritivo sobre o perfil da saúde materna de residentes no MRJ entre 1998 e 2018. Com dados do Sistema de Informação sobre Nascidos Vivos, Sistema de Informação sobre Mortalidade e Sistema de Informação de Agravos de Notificação, analisaram-se a razão de mortalidade materna (RMM), a taxa de incidência de sífilis em gestantes, a cobertura de consultas de pré-natal e a proporção de partos cesáreos. Para a estratificação foi utilizada a variável raça/ cor, agregando as categorias pretos e pardos a fim de formar a categoria negros. A construção dos indicadores foi realizada com auxílio do *software* Excel, empregando dados disponíveis no TabNet Municipal - RJ, de acesso público e gratuito. **Resultados:** A RMM mede o risco de uma mulher morrer por causa relacionada ao ciclo gravídico-puerperal. No MRJ, a RMM apresenta uma tendência de aumento, que pode ser explicada pela melhor investigação dos óbitos de mulheres em idade fértil. No entanto, observa-se que a população negra apresenta, em média, RMM duas vezes maior que a população branca, o que evidencia o impacto das desigualdades sociais na assistência às mulheres. Em relação ao pré-natal, nota-se um avanço na cobertura ao longo do tempo. Em 1998, apenas 52% das gestantes haviam feito sete ou mais consultas; em 2008, verifica-se aumento para 66% e, em 2018, essa cobertura atingiu 81% das gestantes do MRJ. Porém, em 2018, enquanto 88% das gestantes brancas tiveram acesso a sete ou mais consultas, esse resultado é de 78% para as gestantes negras. A proporção de partos cesáreos no MRJ orbita em torno de 50% durante o período, com discreto aumento ao longo do tempo. A frequência de partos cesáreos é, em média, 50% maior na população branca do que na negra. Em relação à morbidade, há importante aumento na detecção de sífilis na gestação ao longo dos anos, de sete casos a cada 100 mil nascidos vivos em 2009 para 51 casos a cada 100 mil nascidos vivos em 2018. Ao se compararem gestantes brancas com negras, nota-se um risco duas vezes maior de as mulheres negras contraírem

sífilis durante a gestação. **Conclusão:** Na análise de indicadores de saúde materna sob a perspectiva de raça/ cor, observa-se a influência de condições socioeconômicas nos desfechos obstétricos. Isso pode evidenciar desigualdades sociais, bem como dificuldades do sistema de saúde em oferecer acesso a todas as mulheres. Este trabalho pode fomentar discussões sobre o tema e fornecer subsídios para a proposição de políticas públicas locais.

Palavras-chave: *saúde da mulher; saúde materna; indicadores de saúde; epidemiologia descritiva.*

<https://doi.org/10.5327/JBG-0368-1416-20211311216>
Uso de terapias complementares para alívio da dor no trabalho de parto em uma maternidade pública: um estudo descritivo

Mariana Quintela Rodrigues Pereira¹, Beatriz Gonçalves Rodrigues¹, Eduardo Oliveira Figueiredo¹, João Pedro Moreira Gonzalez Silva¹, Amanda Damian Marques¹, Helton José Bastos Setta¹

¹Universidade Federal do Estado do Rio de Janeiro

Introdução: A analgesia de parto é um direito de toda mulher e oferecê-la é essencial conforme as boas práticas médicas na assistência ao parto. Há evidências de que a redução da dor impede o aumento exagerado da frequência cardíaca e da pressão arterial maternas. Sob esse panorama, as terapias complementares para alívio da dor (TCAD) no parto, como deambulação, cromoterapia, banho de aspersão, massagem, musicoterapia, bola suíça e aromaterapia, recebem destaque na assistência obstétrica humanizada. Alternativamente aos métodos farmacológicos, as TCAD apresentam a vantagem de não oferecerem tantos efeitos adversos e contraindicações. Além disso, essas técnicas permitem maior autonomia e postura ativa da mulher, elencando seu protagonismo no trabalho de parto. **Objetivo:** Avaliar o uso de métodos não farmacológicos para alívio da dor no trabalho de parto em uma maternidade. **Métodos:** Trata-se de estudo descritivo transversal, em que foram incluídas 96 parturientes de uma maternidade pública do Rio de Janeiro, realizado no período de agosto a novembro de 2019. As variáveis analisadas foram o uso de métodos não farmacológicos para alívio da dor durante o trabalho de parto e o tipo de método adotado. Foram utilizados, para tabulação de dados e análises estatísticas, os programas Microsoft Office Excel e R, respectivamente. **Resultados e conclusão:** Observou-se que em 85% (n=82) dos partos houve uso das TCAD, enquanto em 15% não houve (n=14). As três TCAD mais utilizadas, em ordem de frequência, foram: banho de aspersão (70,45%), deambulação (67,04%) e técnicas de respiração (46,6%), seguidas de massagem (10%), penumbra (8%), musicoterapia (7%), bola suíça (5%) e cromoterapia (5%). A média de TCAD utilizadas por parturiente foi de 4,3. O percentual de mulheres que utilizaram de uma a três TCAD em seu parto foi de 33,38% (n=33), de quatro a seis foi de 33,33% (n=32) e de sete a 10 foi de 17,71% (n=17). Também foi realizada uma análise referente à mediana do tempo de parto, que avaliou partos que utilizaram TCAD e partos que não as utilizaram e não apresentou resultado estatisticamente relevante (valor p=0,12). Observou-se que as TCAD foram amplamente utilizadas nos partos vaginais da maternidade em questão, de acordo com as recomendações da Organização Mundial da Saúde (OMS) para a assistência respeitosa ao parto. A realização de estudos posteriores que descrevam condutas durante a assistência ao parto vaginal e seus benefícios para o trabalho de parto e para a experiência materna pode ser interessante para estimular a implementação dessas práticas em outros serviços de obstetria.

Palavras-chave: *humanização de assistência ao parto; analgesia; terapias complementares.*

<https://doi.org/10.5327/JBG-0368-1416-20211311217>
Vídeo-histeroscopia no diagnóstico da gestação molar: mola hidatiforme completa com gonadotrofina coriônica humana normal

Lilian Padrón¹, Gabriela Paiva¹, Marcio Barcellos¹, Joffre Amim Junior¹, Jorge Fonte de Rezende Filho¹, Antonio Braga¹

¹Universidade Federal do Rio de Janeiro

Introdução: A mola hidatiforme (MH) é a forma clínica mais comum da doença trofoblástica gestacional e apresenta duas formas clínico-histopatológicas distintas: mola hidatiforme parcial (MHP) ou mola hidatiforme completa (MHC). A MHC caracteriza-se por hidropsia difusa e hiperplasia trofoblástica da superfície da vilosidade coriônica. Na maioria das vezes ocorre fertilização do oócito desprovido de material genético por um espermatozoide haploide (23X ou 23Y) que duplica seus cromossomos, resultando em diploidia androgênica. O diagnóstico da MHC é comumente feito pela ultrasonografia transvaginal e dosagem sérica de gonadotrofina coriônica humana (hCG). **Relato de caso:** Estudo aprovado pelo Comitê de Ética em Pesquisa da Universidade Federal do Rio de Janeiro (UFRJ) (Certificado de Apresentação para Apreciação Ética — CAAE: 35790620.4.0000.5275). Paciente de 50 anos, IIG IP, com sangramento uterino anormal, realizou ultrasonografia transvaginal que mostrou cavidade uterina com conteúdo heterogêneo em seu interior. Dosagem sérica de hCG normal. Indicou-se histeroscopia diagnóstica, que visualizou cavidade uterina aumentada de tamanho, com coágulos em seu interior, e endométrio de aspecto decidualizado. Em parede lateral direita, presença de formação ovalada de coloração arroxeada com cerca de 2 cm. Ausência de material trofoblástico livre em cavidade uterina. À medida que o histeroscópio avançou pela fina parede dessa estrutura ovalada, foi observado abundante conteúdo, formado de múltiplas vesículas hidatiformes, alongadas e translúcidas e ausência de estruturas embrionárias, sugerindo MHC. Com base nos achados histeroscópicos, a paciente foi submetida a aspiração a vácuo para remoção do tecido molar. Após o esvaziamento uterino, nova avaliação histeroscópica foi realizada para garantir a completa remoção do tecido trofoblástico e evitar o risco de 15% de retenção desse tecido, causando mais sangramento e a necessidade de aspiração uterina adicional durante o acompanhamento pós-molar. Diante da suspeita clínica de MHC, realizou-se nova dosagem de hCG, com diluição da amostra sérica, com resultado de 2.240.000 UI/L — o resultado anterior normal deveu-se ao efeito Hook. O diagnóstico histopatológico/imuno-histoquímico confirmou MHC e a paciente foi encaminhada para seguimento pós-molar. **Conclusão:** A MH pode ser um achado incidental durante a histeroscopia para sangramento uterino anormal, principalmente nos extremos da vida reprodutiva. O conhecimento de sua morfologia durante a histeroscopia auxilia no diagnóstico e correto tratamento dessa situação clínica incomum. Neste caso, foi possível avaliar a MHC, ainda intacta, em útero não previamente manipulado. A histeroscopia, como ferramenta diagnóstica auxiliar, pode trazer benefício significativo em cenários clínicos desafiadores e diagnósticos como a MH, que devem ser prontamente reconhecidos pelo histeroscopista.

Palavras-chave: *doença trofoblástica gestacional; mola hidatiforme; histeroscopia.*

<https://doi.org/10.5327/JBG-0368-1416-20211311218>
Vídeo-histeroscopia no diagnóstico da gestação molar: mola hidatiforme parcial em idade gestacional precoce
 Lilian Padrón¹, Gabriela Paiva¹, Marcio Barcellos¹, Joffre Amim Junior¹, Jorge Fonte de Rezende Filho¹, Antonio Braga¹

¹Universidade Federal do Rio de Janeiro

Introdução: A mola hidatiforme (MH) é caracterizada por fertilização anormal e pode resultar em duas síndromes clínico-patológicas distintas: mola hidatiforme completa (MHC) ou mola hidatiforme parcial (MHP). A MHP ocorre quando um oócito haploide (23X) é fertilizado por dois espermatozoides, resultando em uma triploidia diândrica. O embrião/feto apresenta desenvolvimento anormal, com múltiplas malformações e restrição de crescimento intrauterino. A MHP apresenta sintomatologia que se confunde com o abortamento incompleto ou retido, estando o sangramento transvaginal presente em cerca de 50% dos casos. O diagnóstico é comumente feito por ultrasonografia transvaginal e dosagem sérica de gonadotrofina coriônica humana (hCG); porém, em situações especiais, a histeroscopia poderá auxiliar na diferenciação diagnóstica. **Relato de caso:** Estudo aprovado pelo Comitê de Ética em Pesquisa da Universidade Federal do Rio de Janeiro (UFRJ) (Certificado de Apresentação para Apreciação Ética — CAAE: 35790620.4.0000.5275). Paciente com 18 anos, IIG IP, foi submetida à histeroscopia para avaliação da cavidade endometrial por aborto retido com sete semanas de gestação. A histeroscopia foi indicada porquanto, na

vigência da conduta conservadora de aborto retido, observou-se elevação do nível de hCG, que passou de 25.000 para 58.000 UI/L em quatro semanas. À avaliação histeroscópica, o embrião, o cordão umbilical e o saco gestacional onde o embrião estava confinado foram facilmente visualizados, não deixando dúvidas sobre a presença das estruturas extraembrionárias. Contudo, observou-se aparente anomalia esquelética em membros inferiores, sugestiva de triploidia (posteriormente confirmada pela avaliação do cariótipo). Avançando o histeroscópio em direção ao córion frondoso, foi possível a visualização de múltiplas vesículas hidatiformes, de diminuto diâmetro, sugestivas de MH. A paciente foi então submetida a esvaziamento uterino por vácuo-aspiração, e o material foi enviado para patologia. Após análise histopatológica/ imuno-histoquímica/ citogenética, confirmou-se o diagnóstico de MHP e a causa da morte embrionária, mercê de sua triploidia. **Conclusão:** Pacientes com MHP e idade gestacional precoce são tipicamente assintomáticas, o que dificulta o diagnóstico, muitas vezes confundido com aborto retido. O monitoramento cuidadoso dos níveis de hCG nas pacientes submetidas à conduta expectante para o aborto retido é importante para excluir caso de MHP, pois o aumento dos níveis séricos de hCG vão sugerir a ocorrência de MH. Neste caso, embora a ultrassonografia não tenha sido altamente suspeita para gravidez molar, a histeroscopia mostrou a presença de vesículas hidatiformes e orientou a estratégia cirúrgica para o esvaziamento uterino por vácuo-aspiração. A gravidez molar pode ser um achado durante a vídeo-histeroscopia. Conhecer sua morfologia vídeo-histeroscópica é útil para o correto diagnóstico e manejo dessa situação clínica incomum.

Palavras-chave: *doença trofoblástica gestacional; mola hidatiforme; histeroscopia.*

<https://doi.org/10.5327/JBG-0368-1416-20211311219>

Violência obstétrica: onde as instituições erram?

Maria Clara da Cunha Ribeiro¹, Maria de Nazareth Smith Pereira da Silva¹, Júlia Freire Carvalho¹, Isabella Guimarães Costa¹, Luciana Freire de Carvalho¹, Luciana Maria Borges da Matta Souza¹
¹Universidade Estácio de Sá *Campus Città América*

Introdução: Uma em cada quatro mulheres sofre alguma forma de violência durante o parto. São relatadas manobras dispensáveis, procedimentos dolorosos sem consentimento, falta de analgesia ou negligência e descaso. Esses atos conceituam-se como violência obstétrica, entendida como qualquer intervenção

desnecessária dirigida à parturiente ou ao neonato, praticada sem o consentimento da mulher e/ou em desrespeito à sua autonomia e integridade física ou psicológica. **Objetivo:** Conhecer a literatura relacionada à violência obstétrica, conceituando os tipos de violências obstétricas institucionais. **Metodologia:** Revisão de literatura sobre a violência obstétrica. As bases utilizadas foram: Scientific Electronic Library Online (SciELO), PubMed, Biblioteca Virtual em Saúde e Literatura Latino-Americana e do Caribe em Ciências da Saúde (Lilacs). As buscas foram realizadas com os descritores: “violência obstétrica”, “violência no parto”, “complicações obstétricas”, “parto vaginal”, “episiotomia”, “manobra de Kristeller”. Foram selecionados 24 artigos de língua portuguesa, inglesa e espanhola de 2014 a 2019, de acordo com a relevância. **Resultados:** As principais situações institucionais vinculadas à violência obstétrica são: violência institucional nas relações de poder, com o corpo feminino, na forma de serviço e como violação de direitos. A violência institucional nas relações de poder diz respeito à submissão, passividade e obediência da mulher diante do poder histórico e cultural dos profissionais de saúde; relação de poder nas práticas discriminatórias de gênero, classe social e raça/etnia. A violência institucional com o corpo feminino mostra-se em: cesáreas eletivas e histerectomias não terapêuticas; utilização de procedimentos desnecessários como enema, tricotomia, episiotomia de rotina, posição supina na hora do parto, uso abusivo de ocitócico, manobra de Kristeller e imobilização no leito; realização de toques vaginais sem autorização e explicação prévia; desrespeito à privacidade; desrespeito à dor física e à liberdade de escolha, banalização do sofrimento; imposição, força e brutalidade na realização de procedimentos e não utilização de analgesia. A violência institucional na forma de serviço está: na burocratização do acesso aos serviços; na ausência de acolhimento; na incapacidade de atender às necessidades de forma resolutiva; na demora no atendimento; na negligência intencional da assistência; na ausência de profissionais, nas condições precárias de trabalho; e nas diferenças no atendimento do serviço privado e público. Por fim, a violência institucional como violação de direitos é vista na ausência do acompanhante e no impedimento do contato precoce entre mãe e bebê sem clínica justificável. **Conclusão:** A violência obstétrica é intrínseca à esfera social. Nota-se que a causa da violência advém principalmente da formação dos profissionais e da organização dos serviços de saúde. Observa-se a necessidade de investimento na formação desses profissionais para estimular a informação e a autonomia das mulheres.

Palavras-chave: *violência obstétrica; saúde materna; violência institucional.*

Índice Remissivo por Autores

A	
Abreu LT.....	50, 53, 65, 79
Aguiar LGR.....	20
Alencar BW.....	47
Almeida Filho GL.....	24
Almeida G.....	29
Almeida MG.....	42, 63
Almeida SS.....	37, 63
Alves AM.....	8
Alves LS.....	25
Alves TCTB.....	54
Amaral LP.....	43
Amim Junior J.....	51, 75, 78, 80
Angelo FC.....	23
Anhê NB.....	41
Antunes RA.....	39
Aquino MMA.....	13, 45, 73
Aquino MPA.....	7
Aranda OL.....	54, 58
Araújo DP.....	49
Araujo DS.....	9, 59
Araujo Júnior E.....	45, 46
Arruda PAC.....	34
Arruda YLG.....	63
Artiaga MC.....	13, 45, 73
Assis EC.....	13
Athayde CLA.....	22
Auar DF.....	72
Avila MIL.....	43
Ávila MIL.....	52
Avila PHB.....	55
Azevedo MPW.....	76
Azevedo RB.....	19
B	
Babinski CG.....	22
Bacca COF.....	42
Bacha E.....	46
Bahia MLR.....	19
Baião AER.....	69
Baldini NLF.....	17
Balzana MF.....	59, 70
Baptista VC.....	51, 67
Barbeitas MD.....	43, 47
Barbero AB.....	34
Barbosa AS.....	48
Barbosa VH.....	38
Barcellos M.....	78, 80
Barcellos MB.....	51
Barroca Filho IM.....	17
Barros MAO.....	25
Barros SJ.....	31
Bastos LF.....	21
Bekierman H.....	34
Benetti-Pinto CL.....	10, 15, 79
Beralto ALC.....	23, 50, 58, 65, 79
Beust MF.....	74
Bianco BML.....	23
Bílio ICA.....	17
Binsfeld AF.....	14, 44
Bittencourt ACL.....	17
Bitzcof BT.....	60
Blum CMF.....	40, 44, 53, 72
Bohm EF.....	46
Boldrini NAT.....	20
Bonisson LSA.....	55
Borges AA.....	54, 58
Borges CB.....	46
Borges DC.....	45
Borges Júnior LE.....	45
Borges LFG.....	35
Borges VML.....	16, 24, 47
Braga A.....	2, 78, 80
Braga ACAC.....	76
Braga Neto AR.....	51, 67, 75
Braga RP.....	8
Branco ACFMC.....	6
Brandão LV.....	57
Braz EGD.....	40
Bretas TLB.....	20
Brito GMS.....	6
Brito LG.....	9
Brito MFDS.....	12, 25
Brito PL.....	14
Britto JM.....	28, 29
Brollo LCS.....	11
Bueno LA.....	38
Buscema GB.....	59, 70
C	
Caeran M.....	7
Calas MJG.....	36
Calazans IP.....	22
Caldas CFNR.....	60, 76
Callegari LA.....	20
Câmara FCC.....	12, 55
Camargo JDAS.....	17
Campagnaro NMR.....	35
Campos PF.....	40, 44, 53, 72
Cantarani GR.....	50
Capelin C.....	60
Cardoso FFO.....	51, 67
Carmo Junior C.....	30, 35
Carmo Junior CG.....	41
Carmo Júnior CG.....	13
Carmona GF.....	17
Carneiro AHPC.....	9
Carneiro BRG.....	59, 70
Carneiro LH.....	21
Carniel MG.....	45
Carrara GMP.....	21, 30
Carvalho ATB.....	25
Carvalho CH.....	70
Carvalho EDA.....	16
Carvalho JF.....	79, 81
Carvalho LF.....	79, 81
Carvalho LS.....	48, 62
Carvalho MFIA.....	11
Carvalho PB.....	16
Carvalho PRN.....	27
Carvalho TAP.....	55
Castro Júnior JWG.....	6, 26, 29
Castro LAM.....	76
Castro M.....	32
Cavalcante MB.....	67, 72
Chacur AD.....	31, 38
Chaves MEBC.....	37
Chinen BM.....	45
Chrisostomo HR.....	10, 11
Chrisostomo KR.....	10, 11
Cirto LAF.....	17
Clímaco F.....	21
Clímaco FMS.....	9
Cobucci RNO.....	17, 49
Coelho INT.....	22, 56
Coelho IR.....	10, 12
Colbek GS.....	31
Conceição EC.....	21, 61, 71
Conceição JC.....	33, 34
Conceição MP.....	45, 66, 67, 69
Conejo VS.....	72, 73
Corrêa GC.....	22, 56
Corrêa JMS.....	18
Corrêa KFB.....	54
Costa ETTD.....	40, 44, 53, 72
Costa GP.....	15
Costa IG.....	81
Costa JF.....	11
Costa JT.....	67, 75
Costa LML.....	38
Crema GE.....	50, 64, 76
Crispi IC.....	34
Cristofaro MAG.....	19, 35
Crud RSM.....	25
Cruz GG.....	72, 73
Cruz KMB.....	55
Cruz SP.....	22, 42
Cunha DMR.....	70, 77
D	
Damasceno CGM.....	54, 58
Damasceno CHAM.....	25
Damásio LCVC.....	12, 16, 24, 47
Dantas RFA.....	37
Demôro AVE.....	37
Deus SPM.....	57, 64
Dias AET.....	17
Dias ALOG.....	11, 77
Dias BF.....	33
Dias Filho E.....	35
Dias GN.....	10
Dias MTPM.....	8
Dias SV.....	57
Dorr FPM.....	34
Duarte IM.....	55
Durante MA.....	29
Dusse LMS.....	48
Dutra BRT.....	43

E		
Emmel LM	7	
Emmel PM	7	
Espadim ALV	40, 68	
Esperidiao ALS	54	
Espinosa YM	52	
Estrella MES	18	
Etchepare FP	70, 77	
F		
Facca TA	48	
Famá EAB	48	
Faria CA	18, 20, 22	
Faria MCA	57	
Faria MEA	22	
Farris GP	11	
Fernandes LCS	61	
Fernandes MBMCS	61	
Fernandes VNRS	61	
Ferreira ALV	22	
Ferreira FM	61	
Ferreira JCR	68	
Ferreira LG	15, 60	
Ferreira MER	68	
Ferreira NCP	34	
Ferreira Neto CA	38	
Ferrugini CLP	13, 20, 41	
Feuerschuette OHM	44	
Fialho SCAV	20, 37	
Figueira FF	55	
Figueiredo EO	80	
Florentino AS	49, 57, 68	
Fonseca BOC	25	
Fonseca MER	29, 51, 67	
Fonseca VLM	30, 33	
Fontes TMP	19, 23, 31, 32	
Fontes TMPT	25	
Fontoura BK	9	
Fornasari G	9	
Fortunato LO	19	
Frajblat V	68	
Fregolão VFB	45	
Fregulia ME	60	
Freitas F	75	
Furtado YL	29	
G		
Galão AO	70, 77	
Gama GF	16	
Gama HD	74	
Garcia EGC	34	
Garfinkel T	21	
Garritano CA	63	
Gaspar NG	30	
Gaudio JCD	37, 63	
Gauza AM	33	
Gauza JE	33	
Gauza MM	33	
Géo LS	61	
Gomes ABS	46	
Gomes AGG	34	
Gomes FC	41	
Gomes LF	19	
Gomes MAC	79	
Gomes MK	46	
Gomes VM	28, 45, 66, 67, 69	
Gome TS	11	
Gonçalves FD	70	
Gonçalves MLS	33	
Grabovski TCM	48, 62	
Guedes Neto EP	46	
Guedes VDS	32, 33	
Guedes YDNA	13	
Gueiros LS	30, 35	
Guerra JM	36	
Guerra MT	41	
Guimarães JG	69	
Guimarães ND	19	
Guiotti IF	12, 25, 54	
Guisso MES	33	
Guitmann G	9	
H		
Halmann LV	31	
Haubert G	74	
Henriques ACQ	18	
Hespanhol CBO	16, 36, 71, 78	
Hillmann BR	49, 64, 66, 76	
Hirakauva EY	38	
Hirata NG	48	
Hoch KA	79	
Hoffmann CBPC	47	
Hoffmann MB	7	
I		
Issa MCA	20	
J		
Jaco GM	73	
Jesus GRR	43, 52	
Jesús GRR	51, 56, 69	
Jesus NR	43, 52, 77	
Jesús NR	51, 59	
Juliato CRT	9	
Jundi SI	42	
Juruena FF	31	
K		
Kirsztajn GM	48	
Klippel JHS	20	
Klumb EM	43	
Knobel R	50, 63	
L		
Labre SRT	23	
Lacerda IMS	67, 72, 75	
Lacerda MI	51	
Lage EM	48	
Lago AP	73	
Lago PCL	28	
Lange LP	25	
Laranjeira CLS	57, 61, 64	
Leandro IM	35	
Leite RIJCK	36	
Leite YSCO	6	
Lemme RC	33	
Lemos LA	22	
Leon MGP	65	
Lidório Júnior RA	14	
Ligeiro RR	15	
Lima ACMP	66	
Lima LSS	65	
Lima MBC	55	
Lima MGQ	14	
Lima TS	46	
Lins S	23	
Lira DA	17	
Lobato DSS	25	
Lopes GC	18, 20, 42	
Lopes JA	16, 36, 71, 78	
Lopes JMA	47	
Lopes SC	42	
Lopes TS	32	
Loureiro MM	70, 77	
Loureiro RJ	49, 57, 68	
Luciano ALF	23, 32, 36, 37	
Lyra MDP	73	
Lyrio M	29	
M		
Macedo AEG	71	
Machado CZ	38	
Machado FN	14	
Machado JM	13, 30, 35	
Machado MHFSS	15, 27, 33, 40	
Machado MLL	49	
Machado PPM	55	
Machado RHS	9	
Maduell MCP	14, 44	
Magnus TB	7, 26, 31	
Malaquias IP	34	
Malcher CMSR	29	
Mancebo AC	39	
Manta AB	14, 44	
Marchi AA	50	
Marchi B	53	
Marcolino LA	42	
Mariani Neto C	13, 45, 73	
Marinho PRS	43	
Marocki LE	6	
Marques AD	24, 29, 80	
Marques IMC	24, 47	
Marques JRC	77	
Marques MG	9	
Marquez LA	57	
Martinelli SGA	55	
Martin MM	63	
Martins CAO	37	
Martins CC	55	
Martins Junior VR	14, 44	
Martins MCG	41	
Martins RS	12	
Mascarenhas FAN	17	
Mathiles JA	7	
Matos GCN	26	
Matos SEM	8	
Mattos NF	35	
Medeiros IIF	17, 49, 55	
Medeiros VF	49	
Melo AT	59	
Melo BML	21, 30, 39	

Melo BS	28, 45, 66, 67, 69	Oliveira CA	63	Prass DI	26
Melo DBD	73	Oliveira DC	53	Prates ABC	65
Melo LERV	43	Oliveira EG	34	Prazeres AS	54
Melo YLMF	24	Oliveira GC	64	Pultrin CG	40, 44, 53, 72
Mendes BJS	59	Oliveira IG	44		
Mendes DR	40, 68	Oliveira IN	46		
Mendes PH	28	Oliveira LAA	12		
Mendonça CB	72	Oliveira LC	53, 57	Q	
Mendonça KA	23	Oliveira LM	57	Queiroz Júnior MP	23
Meneguetti MB	10	Oliveira LP	61	Quirino ACM	44
Michels AC	42, 53	Oliveira MM	34		
Miranda FRD	72	Oliveira RL	67		
Miranda MB	45	Oliveira TA	13		
Mocarzel CC	59, 70	Oliveira SF	69	R	
Monteiro DLM	72, 75	Ourofino ES	16	Rabelo MRG	8
Monteiro DP	36	Ourofino IS	16	Ramalho K	46
Monteiro JVL	26			Ramos AM	45, 66, 67, 69
Monteiro MN	55			Ramos JAS	72
Montenegro BV	65			Ramos MLCC	6
Montuori JAS	14, 17, 27, 54, 58	P		Rangel SCR	9
Moraes LLF	64	Pacheco AFC	27, 33, 40	Rebello PG	51
Moraes SF	46	Pacheco LP	19	Regiani NM	19
Morais AE	14	Pacheco MMR	55	Reisd MA	17
Morais JM	28	Padilha AF	34	Reis MA	55
Morais MAR	15	Padrón L	78, 80	Reis PM	19
Morais MHL	14, 44	Pagani FM	46	Renzo CC	48, 62
Morais PLMÁ	76	Paiva DSBS	28, 45, 66, 67, 69	Resende LA	45
Moreira KC	16	Paiva G	75, 78, 80	Resende ROP	50
Moreira MB	25	Paiva RB	35	Rezende Filho JF	51, 54, 58, 67, 75, 78, 80
Moreira MEL	47	Paiva SPC	65	Ribas MVH	7
Moreira MV	16, 36, 71, 78	Pamplona PVL	53	Ribeiro AA	8
Moreira PS	57, 61, 64	Paradela GC	27	Ribeiro ACL	9
Moreira RMD	40, 68	Parachoini MC	46	Ribeiro BR	19, 31, 32
Mota MR	56	Passos HT	22	Ribeiro ETS	56
Mota RC	57	Paula MAM	60	Ribeiro MB	24
Motta GH	7	Paula MMR	44	Ribeiro MCC	79, 81
Moura LB	19	Paula RSP	15	Ribeiro MM	34
Moura LDM	13, 30, 35, 41	Paulo MC	62	Ribeiro MSG	73
Moura RD	16	Paulo MLS	57	Ribeiro TV	74
Mourilhe-Rocha R	59	Paulo MSL	19	Ribeiro KC	69
		Pavarino TTG	27	Rifan SA	76
		Peixoto AB	45, 46	Rocha LDN	59
N		Peixoto Filho FM	27, 56, 69	Rocha MA	41
Nader PRA	49, 57, 68	Peixoto MC	8	Rocha MEAM	77
Nandi VL	49, 50, 63, 66	Pereira BVAF	41	Rocha MNMC	63
Nascimento AF	50	Pereira CC	6, 26	Rodrigues BG	80
Nascimento BE	29	Pereira FRP	65	Rodrigues CO	13
Nascimento BR	71	Pereira JG	63	Rodrigues CS	18
Nascimento MF	18	Pereira LLB	74	Rodrigues FMD	32
Nassif FPS	13	Pereira MCS	33	Rodrigues LS	23, 50, 58, 65, 79
Neiverth LM	34	Pereira MFS	24, 47	Rodrigues PM	29
Nisihara RM	10, 11	Pereira MQR	24, 29, 80	Rodrigues RR	74
Noel BK	27	Perucci LO	48	Rolim MC	19, 31
Novais AT	52	Pessoa PD	38	Romano JJ	38
Nunes AL	61	Petraglia P	23	Rosa LS	40, 44, 53, 72
Nunes AMH	31, 38	Petzold AP	70, 77	Rosa MF	27, 33
Nunes APLSC	74	Pierrri GC	11	Rosa NFF	67, 75
Nunes JT	21, 61, 71, 77	Pimentel DVM	41	Rosas CML	38
Nunes RD	62	Pimentel MN	60		
		Pinto LNL	14		
O		Pinto SA	36, 37	S	
Oei SSML	19	Piumbini RG	9, 21	Sá JCD	25
Ó JRS	41	Pizzino VPL	46	Sá MAB	55
Oliveira AAD	47, 48, 62	Plaza MFM	14	Sanção OR	69
Oliveira AC	9, 21, 30, 39	Poli JG	75	Sandrin NM	10, 11
Oliveira BB	75	Pontes PG	74	Santos ABB	16, 36, 71, 78
		Porto JD	7	Santos AC	42, 71, 77
		Possuelo LG	26	Santos ALD	7

Santos AO	26	Simezo EET	76	Terra MEFF.....	56
Santos BS	44, 69	Simões MCR.....	26, 52	Textor D.....	41
Santos EL.....	71	Sinis ML.....	52	Tholius BS	26, 29
Santos FC	43, 51, 52	Siqueira HN.....	36	Tiedje AR	49, 50, 64, 66, 76
Santos ISC	23, 50, 53, 57, 58, 65, 79	Siqueira KLA.....	44, 53, 72	Toledano IP.....	31, 74
Santos JD.....	20	Siqueira LBS.....	64, 66	Toledo ER.....	50
Santos JLI.....	37	Skare TL.....	10, 11	Toledo MGS	24
Santos MAN	73	Soares BAC.....	60, 76	Toneto BR	38
Santos MSN	49, 68	Soares DVS.....	61, 71, 77	Torre PA	14, 54
Santos PDF.....	15	Soares MG.....	29	Torres AMR.....	59
Santos RLC	19, 23, 25, 31, 32	Soares MMB	61, 71	Torres MM	25
Santos SB	47	Sobral LNE	8	Tostes CN.....	21, 30
Santos SV	57	Sommacal LF	49	Trapani Junior A	49, 50, 64, 66, 76
Santos TT.....	15	Sousa AM	23, 32, 36, 37		
Santos VB.....	38	Sousa FG.....	65		
Santos VRA.....	32	Sousa FLS.....	24, 47	V	
Sá RAM	43, 47	Sousa GML.....	66	Vaichulonis C	47
Schorr BC	50, 75, 79	Sousa JA.....	23, 32, 36, 37	Valadares Neto JD	69
Schuttenberg MEC	25	Sousa LA.....	71	Valiante MCP	7, 19, 35
Scoqui SC	31, 32	Souto LA.....	17	Val ICC.....	37
Seixas JA	7, 22, 24, 29, 62	Souza CFM	15	Vasconcellos BO.....	14, 17, 27, 54, 58
Sens M.....	44	Souza GN.....	13	Vasconcellos CAM	36
Setta HJB	80	Souza LMBM.....	81	Vedana GB	34
Setti P.....	46	Souza MCB.....	39	Veiga SC.....	12, 54, 55, 76
Shimamura LKS.....	75	Souza MM.....	39	Velarde LGC	20
Silva AC	34	Souza MVF.....	76	Veloso EB	21
Silva ACN.....	23	Souza PGC.....	62	Veloso RS.....	32
Silva AKS.....	69	Souza R.....	43	Veloso SS.....	32
Silva AMC	12	Souza VP.....	62	Venâncio RM.....	13
Silva CR.....	38, 67, 75	Spilki M.....	72	Ventura PM	37
Silva DFO.....	49	Spósito SCR.....	12	Venturim TG	13
Silva DL.....	25	Stepic GS	47	Vianna VRF.....	9
Silva EL.....	52	Streit MB	79	Vieira LA	72, 73, 74
Silva FC	43	Suzano EJ.....	60	Vieira MS	49, 50, 64, 66, 76
Silva FD.....	70, 77			Vilhena T.....	12, 54, 55
Silva FP	10	T		Villar EAG.....	20
Silva GO.....	34	Tabosa AKMM	26	Viniegra RFS.....	15
Silva IF.....	62	Tagawa GSG.....	37		
Silva JC	44, 47, 48, 62	Tajra NA.....	69	Y	
Silva JPMG	80	Talvani A.....	48	Yela DA	10, 15, 30, 79
Silva JRSP.....	38	Tauile MT.....	7		
Silva KF	19, 35	Tavares TL.....	13, 30, 35, 41	Z	
Silva LAS	21, 61	Teixeira AR	58	Zanine RM.....	6, 28, 29
Silva MCRB.....	15	Teixeira EB	25	Zanis LEM.....	42
Silva MNSP.....	79, 81	Teixeira IB	12	Zanotto MC.....	13
Silva MSS.....	15	Teixeira ICS	22	Ziani CL.....	26
Silva RCC.....	52	Teixeira JS.....	12	Zimmermann CC	60
Silva RR.....	47, 48, 62	Teixeira JVC	53	Zimmermann JB.....	44
Silva RRT.....	53	Teixeira PG.....	48	Zunino AX.....	14
Silveira FA.....	7, 22, 29, 62	Teixeira RG.....	59		
Silveira HG.....	33				

Aqui pela Saúde dela!

Compromisso da Organon com as mulheres no Brasil e ao redor do mundo.



Contraceção, Fertilidade e Concepção com autonomia, saúde e autodecisão.

A Organon volta ao cenário nacional empenhada em melhorar o acesso das mulheres aos cuidados com a saúde, apoiá-las no acesso a tratamentos adequados e ao direito de exercer seu planejamento reprodutivo, ou seja, direito a fazer sua escolha reprodutiva com autonomia, entender e escolher a partir de informações qualificadas e seguras, além de viabilizar o alcance aos meios e métodos para ter seus objetivos atingidos.¹⁻³

Planejamento reprodutivo requer uma organização dos serviços e dos processos de saúde no desenvolvimento de ações, com atividades educativas e atividades clínicas que possam contribuir com as questões relacionadas à pré-concepção, à investigação

e abordagem da infertilidade, acesso à tecnologias de reprodução assistida quando necessário, bem como à contracepção e decisão sobre querer filhos, como e em que formato de família, ou ainda, em que momento quer engravidar, dentro de seus planos e sonhos. **A Organon quer fazer parte disso: ouvindo, entendendo e respeitando as escolhas de cada mulher.**

Estamos comprometidos em transformar a saúde por meio da inovação, não apenas em ciência e tecnologia, mas a partir também da parceria com os médicos para que, juntos, possamos melhorar a saúde e a qualidade de vida das mulheres, em todas as fases da vida.

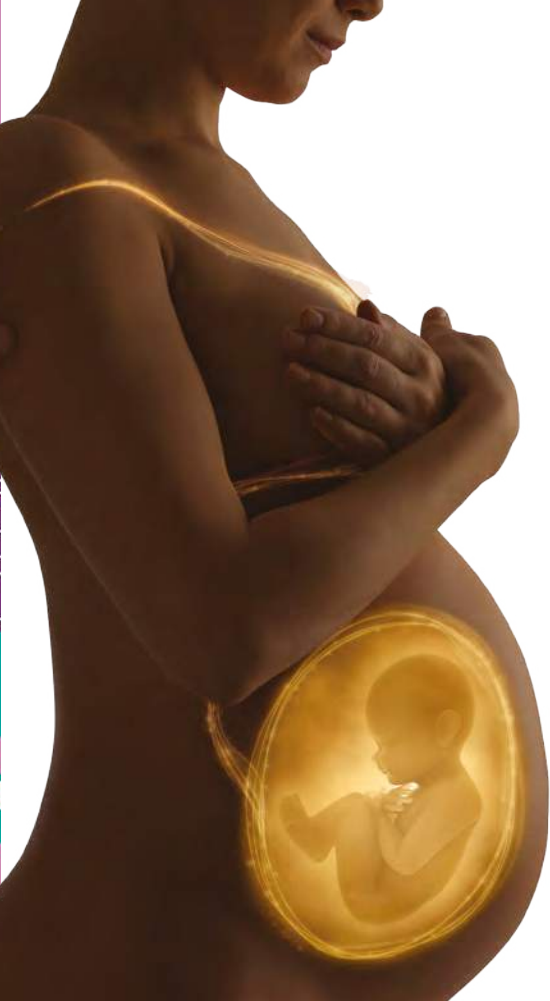Referências: **01)** Estratégia Global da OMS para a Saúde da Mulher, Criança e Adolescente. Disponível em: <https://drive.google.com/file/d/1AtfTzboMhPIQHAhdOZ2YjFKjE2I-m1Iz/view?usp=sharing>. Acessado em: 01/07/2021. **02)** Política Nacional de Assistência Integral à Saúde da Mulher. Disponível em: https://conselho.saude.gov.br/ultimas_noticias/2007/politica_mulher.pdf. Acessado em: 01/07/2021. **03)** Política Nacional de Direitos Sexuais e Reprodutivos. Disponível em: https://bvsm.s.saude.gov.br/bvs/publicacoes/cartilha_direitos_sexuais_reprodutivos.pdf. Acessado em: 01/07/2021.

Material exclusivo para profissionais de saúde habilitados a prescrever ou dispensar medicamentos.

Copyright © 2021 Organon group of companies. Produto(s) distribuído(s) por Organon Farmacêutica Ltda. Todos os direitos reservados. BR-XPL-115022 PRODUZIDO EM JULHO/2021 VÁLIDO POR 2 ANOS

0800 00 00 149
contate@organon.com

 **ORGANON**



VOCÊ JÁ CONSIDEROU REFORTRIX PARA IMUNIZAÇÃO MATERNA CONTRA A COQUELUCHE?

REFORTRIX É A PRIMEIRA VACINA dTpa INDICADA PARA USO DURANTE A GESTAÇÃO NO BRASIL.*^{1,2}

A vacinação contra difteria, tétano e coqueluche (dTpa) está disponível para a imunização de gestantes nos postos de vacinação públicos e privados do Brasil.¹⁻³

A administração de Refortrix deve estar de acordo com recomendações oficiais

REFERÊNCIAS: 1. Refortrix (vacina adsorvida difteria, tétano e pertussis [acelular]). Bula da vacina. 2. ANVISA. Câmara de Regulação do Mercado de Medicamentos - CMED. Preços máximos de medicamentos por princípio ativo. Disponível em: <https://www.gov.br/anvisa/pt-br/assuntos/medicamentos/cmed/precos/arquivos/lista_conformidade_2021_04_v1.pdf>. Acesso em: 20 de mai. 2021. 3. BRASIL. Ministério da Saúde. Informe técnico para implantação da vacina adsorvida, difteria, tétano e coqueluche (pertussis acelular) tipo adulto - dTpa. Disponível em: <<http://portal.arquivos2.saude.gov.br/images/pdf/2015/junho/26/Informe-T--cnico-dTpa-2014.pdf>>. Acesso em: 20 mai. 2021.

REAÇÕES ADVERSAS: Crianças de 4 a 9 anos de idade: Reações muito comuns (>1/10): irritabilidade, sonolência, reações no local da injeção (incluindo dor, vermelhidão e inchaço), fadiga. **Adultos, adolescentes e crianças acima de 10 anos de idade: Reações muito comuns (>1/10):** dor de cabeça, reações no local da injeção (incluindo dor, vermelhidão e inchaço), fadiga, mal-estar. **ADVERTÊNCIAS E PRECAUÇÕES:** Em crianças com distúrbios neurológicos progressivos, que incluem espasmos infantis, epilepsia não controlada e encefalopatia progressiva, é melhor suspender a imunização contra a coqueluche (Pa ou Pw), até que a condição seja corrigida ou que esteja estável. No entanto, a decisão de administrar a vacina contra a coqueluche deve ser tomada caso a caso, após cuidadosa avaliação dos riscos e benefícios. **CONTRAINDICAÇÕES: Refortrix®** não deve ser administrada a indivíduos com hipersensibilidade conhecida a qualquer componente da sua fórmula nem a indivíduos que já tenham apresentado sinais de hipersensibilidade após administração anterior de vacinas contra difteria, tétano ou coqueluche. **Refortrix®** é contraindicada a indivíduos que já tenham apresentado encefalopatia de etiologia desconhecida nos 7 dias seguintes à vacinação prévia com vacina que contém componente pertussis. **INTERAÇÕES MEDICAMENTOSAS:** Se Refortrix® for administrada ao mesmo tempo que outra vacina injetável ou imunoglobulina, estas devem ser sempre administradas em locais diferentes.

Refortrix® (vacina adsorvida difteria, tétano e pertussis [acelular]). USO INTRAMUSCULAR. USO ADULTO E PEDIÁTRICO (A PARTIR DE 4 ANOS). INDICAÇÕES: Refortrix® é indicada para a vacinação de reforço contra difteria, tétano e coqueluche, em indivíduos com idade a partir de 4 anos. Refortrix® também é indicada para proteção passiva contra coqueluche no início da infância após a imunização materna durante a gravidez. O uso de Refortrix® deve ser conforme as recomendações oficiais. **CONTRAINDICAÇÕES: Refortrix®** não deve ser administrada em indivíduos com hipersensibilidade conhecida a qualquer componente da sua fórmula nem a indivíduos que já tenham apresentado sinais de hipersensibilidade após administração anterior de vacinas contra difteria, tétano ou coqueluche. Refortrix® é contraindicada a indivíduos que já tenham apresentado encefalopatia de etiologia desconhecida nos 7 dias seguintes à vacinação prévia com vacina que contém componente pertussis. Nestas circunstâncias, a vacinação contra pertussis deve ser descontinuada e o curso de vacinação deve continuar com as vacinas contra difteria e tétano. Refortrix® não deve ser administrada a indivíduos que tenham apresentado trombocitopenia transitória ou complicações neurológicas após o uso anterior de vacina contra difteria e tétano. **ADVERTÊNCIAS E PRECAUÇÕES:** Como ocorre com outras vacinas, deve-se adiar a administração de Refortrix® a indivíduos com doença febril aguda grave. A presença de infecção leve não representa contra-indicação. Refortrix® não deve ser administrada, sob nenhuma circunstância, por via intravenosa. Se qualquer uma das reações descritas a seguir ocorrer em uma relação temporal com o uso de vacina que contém componente pertussis, deve-se avaliar cuidadosamente a administração de doses adicionais de vacina com esse componente: temperatura $\geq 40^{\circ}\text{C}$ no período de 48 horas após a vacinação e que não seja devida a outra causa identificável; colapso ou estado semelhante a choque (epísódio hipotônico-hiporresponsivo) no período de 48 horas após a vacinação; choro persistente e inconsolável com duração ≥ 3 horas no período de 48 horas após a vacinação; convulsões com ou sem febre no período de 3 dias após a vacinação. Em crianças com distúrbios neurológicos progressivos, que incluem espasmos infantis, epilepsia não controlada e encefalopatia progressiva, é melhor suspender a imunização contra a coqueluche (Pa ou Pw) até que a condição seja corrigida ou que esteja estável. No entanto, a decisão de administrar a vacina contra a coqueluche deve ser tomada caso a caso, após cuidadosa avaliação dos riscos e benefícios. Foram relatados casos extremamente raros de colapso ou estado semelhante a choque (epísódio hipotônico-hiporresponsivo) e convulsões dentro de 2 a 3 dias após a vacinação com a vacina dTpa e vacinas combinadas com dTpa. Pode ocorrer sincope (desmaio) após, ou mesmo antes, de qualquer vacinação como uma resposta psicogênica para a injeção. É importante ter no local procedimentos para evitar danos provocados pelo desmaio. Assim como ocorre com qualquer vacina, uma resposta imune protetora pode não ser atingida em todos os indivíduos vacinados. Refortrix® deve ser administrada com precaução em indivíduos com trombocitopenia ou distúrbios de coagulação pois pode ocorrer sangramento após administração intramuscular nestes indivíduos. Deve-se aplicar firme pressão no local da injeção (sem esfregar) por pelo menos dois minutos. Esta vacina não deve ser usada para imunização primária de crianças abaixo de 4 anos de idade. **GRAVIDEZ E LACTAÇÃO:** Categoria A de risco na gravidez. Este medicamento pode ser utilizado durante a gravidez desde que sob prescrição médica ou do cirurgião-dentista. Gravidez: Os dados de segurança de um ensaio clínico randomizado controlado (341 resultados de gravidez) e de um estudo observacional prospectivo (793 resultados de gravidez), onde Refortrix® foi administrada em mulheres grávidas durante o terceiro trimestre, não demonstraram efeitos adversos relacionados à vacina na gravidez ou na saúde do feto/recém-nascido. Dados de segurança de estudos clínicos prospectivos sobre o uso de Refortrix® ou Refortrix® IPV durante o primeiro e o segundo trimestre de gravidez não estão disponíveis. Dados de vigilância pós-comercialização, onde as mulheres grávidas que foram expostas à Refortrix® ou Refortrix® IPV no segundo ou no terceiro trimestre não mostraram efeito adverso relacionado à vacina na gravidez ou na saúde do feto/recém-nascido. Refortrix® pode ser administrada durante o segundo ou terceiro trimestre de gravidez conforme as recomendações oficiais. Assim como em outras vacinas inativadas, não é esperado que a vacinação com Refortrix® cause danos ao feto em qualquer trimestre da gravidez. **Lactação:** Não foi avaliada a segurança de Refortrix® quando administrada a mulheres em fase de amamentação. Desconhece-se se Refortrix® é excretada no leite materno. Refortrix® só deve ser utilizada durante a amamentação quando as possíveis vantagens superam os riscos potenciais. **REAÇÕES ADVERSAS: Estudos Clínicos:** O perfil de segurança a seguir é baseado em dados obtidos de ensaios clínicos onde Refortrix® foi administrada a 839 crianças (de 4 a 9 anos de idade) e 1.931 adultos, adolescentes e crianças (acima de 10 anos de idade). **Crianças de 4 a 9 anos de idade: Reações muito comuns (>1/10):** irritabilidade, sonolência, reações no local da injeção (incluindo dor, vermelhidão e inchaço), fadiga. **Reações comuns (>1/100 e <1/10):** anorexia, dor de cabeça, diarreia, vômito, distúrbios gastrointestinais, febre $\geq 37,5^{\circ}\text{C}$ (incluindo febre $>39^{\circ}\text{C}$). **Reações incomuns (>1/1.000 e <1/100):** infecções do trato respiratório superior, distúrbios na atenção, conjuntivite, rash, outras reações no local de injeção (como endureço), dor. **Adultos, adolescentes e crianças acima de 10 anos de idade: Reações muito comuns (>1/10):** dor de cabeça, reações no local da injeção (incluindo dor, vermelhidão e inchaço), fadiga, mal-estar. **Reações comuns (>1/100 e <1/10):** tontura, náusea, distúrbios gastrointestinais, febre $\geq 37,5^{\circ}\text{C}$, reações no local da injeção (como inchaço no local de injeção e abscesso estéril no local de injeção). **Reações incomuns (>1/1.000 e <1/100):** infecções do trato respiratório superior, faringite, linfadenopatia, sincope, tosse, diarreia, vômito, hiperdrosia, prurido, rash, artralgia, mialgia, rigidez articular, rigidez muscular, febre $>39^{\circ}\text{C}$, doença semelhante a de gripe, dor. **Reatogenicidade após repetição de dose de Refortrix®:** Os dados de 146 indivíduos sugerem que há um pequeno aumento da reatogenicidade local (dor, vermelhidão, inchaço) com a vacinação em doses repetidas, de acordo com um esquema de 0, 1 e 6 meses, em adultos (>40 anos de idade). Em indivíduos com cerca de 10 anos de idade que receberam as 4 doses primárias de dTpv seguidas por dose de Refortrix®, mostrou-se aumento da reatogenicidade local depois de dose adicional de Refortrix® administrada 10 anos depois. **Vigilância pós-comercialização:** Reação muito rara (<1/10.000): reações alérgicas, incluindo reações anafiláticas e anafilactoides. Reação rara (>1/10.000 e <1/1.000): angioedema, convulsão (com ou sem febre), urticária, edema extenso do membro vacinado, astenia. Após a administração de vacinas contendo toxoide tetânico, houve relatos muito raros de reações adversas no sistema nervoso central ou periférico, incluindo paralisia ascendente ou mesmo paralisia respiratória (por exemplo, síndrome de Guillain-Barré). Em casos de eventos adversos, notifique pelo Sistema Vigiméd, disponível no Portal da Anvisa. **INTERAÇÕES MEDICAMENTOSAS:** É improvável que o uso concomitante de Refortrix® com outras vacinas inativadas e com imunoglobulina resulte em interferência nas respostas imunes. Quando necessário, Refortrix® pode ser administrada simultaneamente com outras vacinas ou com imunoglobulinas. Se Refortrix® for administrada ao mesmo tempo que outra vacina injetável ou imunoglobulina, estas devem ser sempre administradas em locais diferentes. Como ocorre com outras vacinas, a resposta à Refortrix® pode não ser adequada nos pacientes que recebem terapia com imunossupressores ou que apresentam imunodeficiência. Nesses indivíduos, quando o uso da vacina contra tétano for necessário para lesões com propensão a essa doença, deve-se optar pela vacina monovalente contra tétano. **POSOLOGIA:** Recomendase usar dose única de 0,5 mL da vacina. Refortrix® pode ser administrada de acordo com as práticas médicas locais de imunização de reforço com a vacina com conteúdo reduzido de antígenos, combinada contra difteria e tétano para adultos quando um reforço contra a coqueluche é desejado. Refortrix® pode ser administrada em gestantes durante o segundo ou terceiro trimestre conforme as recomendações oficiais. Refortrix® também pode ser administrada simultaneamente com outras vacinas ou com imunoglobulinas. **Supértese:** Foram relatados casos de supértese durante a vigilância pós-comercialização. Os eventos adversos após a supértese, quando relatados, foram similares aos relatados com a administração normal da vacina. Em caso de intoxicação, ligue para 0800 722 6001 se você precisar de mais orientações. Reg. MS: 1.0107.0161. GlaxoSmithKline Brasil Ltda. Estrada dos Bandeirantes, 8464 Rio de Janeiro/RJ. **USO ADULTO E PEDIÁTRICO (A PARTIR DE 4 ANOS), VENDA SOB PRESCRIÇÃO MÉDICA.** A bula completa do medicamento e outras informações estão à disposição, sob solicitação, ao Departamento de Informações Médicas (0800 701 22 33 ou medinfo@gsk.com), mBL_L1524_Refortrix_susp_inj_GDS12, Abril 2021.

Este material é de propriedade da GSK, a reprodução deste é proibida sem o consentimento da empresa. Informação destinada exclusivamente para profissionais de saúde habilitados a prescrever ou dispensar medicamentos. Recomendase a leitura da bula e da monografia do produto antes da prescrição de qualquer medicamento. Mais informações à disposição, sob solicitação ao Departamento de Informações Médicas (DDG 0800 701 2233 ou medinfo@gsk.com). Para notificar informações de segurança, incluindo eventos adversos, ocorridos durante o uso de medicamentos da GlaxoSmithKline, entre em contato diretamente com o Departamento de Farmacovigilância da empresa pelo e-mail farmacovigilancia@gsk.com ou por meio do representante do grupo de empresas GSK. As marcas registradas pertencem ou são licenciadas ao grupo de empresas GSK.

www.gsk.com.br

GlaxoSmithKline UK Limited, registrado no Brasil, 55.
Estrada dos Bandeirantes, 8464 – Rio de Janeiro – RJ
CEP: 22783-110 | CNPJ 33247743/0001-10

PM-BR-BOO-LBND-210001 | Junho 2021

INFORMAÇÕES | FARMACO
MÉDICAS | VIGILÂNCIA
medinfo@gsk.com | farmacovigilancia@gsk.com



Credibilidade

Equipes especializadas acompanham as pacientes durante os exames, contribuindo para a elaboração de diagnósticos precisos e ágeis.

Comodidade

Ampliamos o nosso serviço de atendimento móvel para realização de exames onde e quando a sua paciente preferir. Além de um portfólio completo de análises clínicas, oferecemos também os serviços de Mapa e Holter para maior conforto da paciente.

Exames disponíveis

- ☒ Acompanhamento gestacional completo
- ☒ Biópsia (mama e tireoide)
- ☒ Cardiotocografia
- ☒ Densitometria óssea
- ☒ Ecocardiograma Fetal
- ☒ Hormonais
- ☒ Mamografia digital
- ☒ Medicina Fetal
- ☒ Oncotype DX
- ☒ Painéis genéticos de mama
- ☒ Ressonância magnética
- ☒ Sorologias
- ☒ Teste pré-natal não invasivo para aneuploidias fetais (NIPT e NIPT ampliado)

Saúde da Mulher

Na **Clínica Felipe Mattoso**, você e suas pacientes encontram soluções completas para Ginecologia e Obstetrícia. São exames laboratoriais e de imagem em um só lugar, com ambientes acolhedores e modernos.



Espaço da Mulher

A unidade Jardim Botânico possui um ambiente exclusivo com conforto e privacidade, que proporciona a melhor experiência para a sua paciente.

9^o SIMPÓSIO

INTERNACIONAL ONCOCLÍNICAS
E DANA-FARBER CANCER INSTITUTE

SAVE THE DATE
29 E 30
DE OUTUBRO
DE 2021

• EVENTO VIRTUAL •

Realização:



CENTRAL DE VENDAS
comercial@dfv.com.br

WHATSAPP
+55 (21) 98283-3611

INTERNATIONAL SALES
sales@dfv.com.br



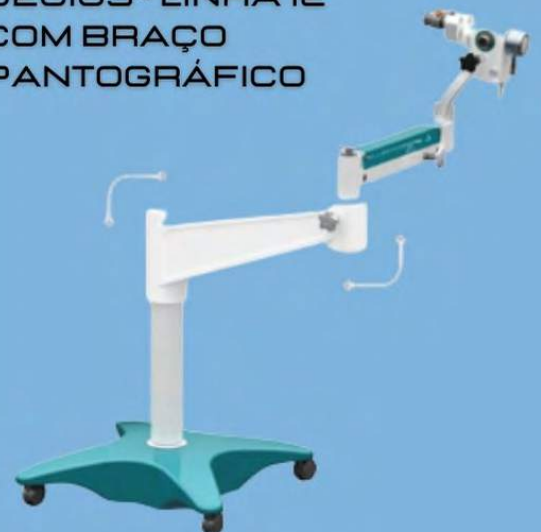DFVASCONCELLOS

COLPOSCÓPIOS DFV DECIOUS

DECIOUS - LINHA 25
EQUIPAMENTO DE
ENTRADA



DECIOUS - LINHA 12
COM BRAÇO
PANTOGRÁFICO



 /dfvasconcellosbrasil

 @dfvasconcellosbrasil

 /dfvasconcellos

PRODUÇÃO EDITORIAL



ZEPPELINI
PUBLISHERS

Aqui pela Saúde dela!

**Compromisso da Organon
com as mulheres no Brasil
e ao redor do mundo.**



Contraceção, Fertilidade e Concepção com autonomia, saúde e autodecisão.

A Organon volta ao cenário nacional empenhada em melhorar o acesso das mulheres aos cuidados com a saúde, apoiá-las no acesso a tratamentos adequados e ao direito de exercer seu planejamento reprodutivo, ou seja, direito a fazer sua escolha reprodutiva com autonomia, entender e escolher a partir de informações qualificadas e seguras, além de viabilizar o alcance aos meios e métodos para ter seus objetivos atingidos.¹⁻³

Planejamento reprodutivo requer uma organização dos serviços e dos processos de saúde no desenvolvimento de ações, com atividades educativas e atividades clínicas que possam contribuir com as questões relacionadas à pré-concepção, à investigação

e abordagem da infertilidade, acesso à tecnologias de reprodução assistida quando necessário, bem como à contracepção e decisão sobre querer filhos, como e em que formato de família, ou ainda, em que momento quer engravidar, dentro de seus planos e sonhos. **A Organon quer fazer parte disso: ouvindo, entendendo e respeitando as escolhas de cada mulher.**

Estamos comprometidos em transformar a saúde por meio da inovação, não apenas em ciência e tecnologia, mas a partir também da parceria com os médicos para que, juntos, possamos melhorar a saúde e a qualidade de vida das mulheres, em todas as fases da vida.

Referências: **01)** Estratégia Global da OMS para a Saúde da Mulher, Criança e Adolescente. Disponível em: <https://drive.google.com/file/d/1AtfTzboMhPIQHAhdOZZYfKjE2l-m1IZ/view?usp=sharing>. Acessado em: 01/07/2021. **02)** Política Nacional de Assistência Integral à Saúde da Mulher. Disponível em: https://conselho.saude.gov.br/ultimas_noticias/2007/politica_mulher.pdf. Acessado em: 01/07/2021. **03)** Política Nacional de Direitos Sexuais e Reprodutivos. Disponível em: https://bvsmis.saude.gov.br/bvs/publicacoes/cartilha_direitos_sexuais_reprodutivos.pdf. Acessado em: 01/07/2021.

Material exclusivo para profissionais de saúde habilitados a prescrever ou dispensar medicamentos.

Copyright © 2021 Organon group of companies. Produto(s) distribuído(s) por Organon Farmacêutica Ltda. Todos os direitos reservados. BR-XPL-115023 PRODUZIDO EM JULHO/2021 VÁLIDO POR 2 ANOS

0800 00 00 149
contate@organon.com

 **ORGANON**

Um grande avanço na saúde da mulher!



A Organon se orgulha em estabelecer canais para ouvir as mulheres e, a partir daí, desenvolver soluções inovadoras para melhorar a saúde e bem-estar delas.

Como uma empresa nova, começamos a nossa jornada **acolhendo e ouvindo as necessidades das mulheres**, entendendo quais são as questões de saúde que as afligem e **como podemos verdadeiramente apoiar** médicos e especialistas com medicamentos e soluções que transformem vidas. **Escutar ativamente as mulheres**, seus cuidadores e profissionais de saúde é e continuará sendo um trabalho contínuo, do qual não vamos nos furtar, e que permitirá à **Organon** ser uma **importante aliada** para meninas, jovens, mulheres e senhoras, nos mais de 140 países em que **estamos presentes**.

Aqui pela Saúde dela!
**Compromisso da Organon com as mulheres
no Brasil e ao redor do mundo.**

Copyright © 2021 Organon group of companies.

Produto(s) distribuído(s) por Organon Farmacêutica Ltda. Todos os direitos reservados.

BR-NON-110073 PRODUZIDO EM JUNHO/2021 VÁLIDO POR 1 ANO

0800 00 00 149
contate@organon.com

 **ORGANON**